М.Ц. Рабинович

Пластическая анатомия

человека, четвероногих животных и птиц

М. Ц. Рабинович

Пластическая анатомия человека, четвероногих животных и птиц и ее применение в рисунке

ИЗДАНИЕ ВТОРОЕ,
ПЕРЕРАБОТАННОЕ И ДОПОЛНЕННОЕ

Допущено Управлением кадров и учебных заведений
Министерства культуры СССР
в качестве учебника для художественных
и художественно-промышленных училищ

МОСКВА «ВЫСШАЯ ШКОЛА» 1978

5А2.1
Р12

Рецензент книги:

А. Е. Хитров, преподаватель рисунка Московского художественно-промышленного училища им. М. И. Калинина

Рабинович М. Ц.

Р12 Пластическая анатомия человека, четвероногих животных и птиц и ее применение в рисунке. Изд. 2-е, перераб. и доп. Учебник для художественных и художественно-промышленных училищ. М., «Высш. школа», 1978.

208 с. с ил. и табл. Библиогр.: с. 189.

Описывается пластическая анатомия человека и животных. Книга написана художником, имеющим высшее медицинское образование, благодаря чему изложен только тот материал, который имеет практическую ценность для художников; этим и особенно изложением методики изображения на анатомических основах книга выгодно отличается от других руководств того же профиля.

Во втором издании (первое вышло в 1971 г.) расширен изобразительный материал, показывающий строение человека, животных и птиц, переработан и дополнен текст.

Предназначается для учащихся средних специальных учебных заведений изобразительного искусства. Может быть использован в практической работе художника.

Р $\frac{80104—094}{001(01)—78}$ 230—77 5А2.1

© Издательство «Высшая школа», 1978 г.

ПРЕДИСЛОВИЕ

«Чувствовать, знать, уметь — полное искусство», — определяет выдающийся художник-педагог П. П. Чистяков искусство художника. Изображая человека, животное, художник должен *знать его строение, его анатомию.* «Кисть руки состоит из костей, сухожилий, мускулов, покрыта кожей. Чтобы исполнить ее как следует, надо изучить кости, построить в соответствии...» — говорит в другом месте П. П. Чистяков, излагая свои программные требования, и он же в письме к П. Ф. Исееву, говоря об анатомии и перспективе, с огорчением пишет: «Ученики знают эти предметы, но умеют ли применять их на деле? Нет! Нет! И нет!»

Умеют ли наши современники — художники применять на деле знание пластической анатомии, и если не умеют, то чья здесь вина? Вот вопросы, которые должны интересовать и в наши дни художников-педагогов, в том числе и автора этой книги.

В предисловии к первому, далеко не совершенному изданию этой книги, автор писал, что большинство учебников по пластической анатомии не до конца соответствуют задаче, которую преследует ее изучение, — оказанию прямой помощи учащимся в работе над овладением формой. Учебники сообщают об отдельных элементах формы: костях, суставах, мышцах, но ничего не говорят о том, *как эти отдельные формы собрать в единое целое.* В учебниках ничего не сказано об общей конструктивной связующей роли скелета, о взаимоотношениях частей скелета в пространстве, об образовании обобщенных мышечных массивов, о вхождении одних массивов в другие, т. е. о мышечной связи. Тем более ничего не сказано о самом главном — завершающем этапе изучения пластической анатомии — анатомическом построении рисунка.

Пластическую анатомию преподают, и в руководствах она изложена весьма добросовестно, с полным знанием фактического материала, но с таким «отрывом от производства», что прямой цели это не достигает. Учащийся может добросовестно прослушать курс, а о применении анатомии на практике при построении фигуры никаких сведений не получить. Преподаватели же изобразительных дисциплин далеко не всегда применяют метод объемного анатомического построения фигуры, который бы суммировал для учащегося полученные им по анатомии сведения. Между тем художник, не знающий анатомического построения (хотя и изучивший анатомию), не может свободно владеть рисунком человеческой фигуры, не может *пользоваться моделью,* а только *копирует* модель, что ведет к рабской зависимости от модели, к натуралистическому рисунку.

Разобщенность между изучением пластической анатомии и ее применением характерна для многих руководств и методов преподавания этого предмета.

Автор этой книги по образованию врач-анатом и одновременно художник-профессионал, испытавший на себе в полной мере эту разобщенность, сам ощупью, с большим трудом преодолел ее и в процессе преподавания постепенно освоил пластическую анатомию как единую изобразительную дисциплину, включающую и сведения по пластической анатомии, и анатомическое построение.

При работе над этой книгой автор попытался восполнить пробел, о котором здесь говорится, и изложить предмет как единую *изобразительную дисциплину.* Кроме того, на основах сравнительной анатомии, т. е. наглядно сравнивая и проводя параллели между анатомическим строением человека, четвероногих животных и птиц, автор дополнительно изложил необходимые учащимся краткие сведения об анатомическом строении животных и методике их изображения на конструктивных анатомических основах.

Не увеличивая количества излагаемого фактического материала (костей, суставов, мышц, которые влияют на внешнюю форму и были уже описаны в первом издании), автор обратил основное внимание на пластическую часть изложения.

Во втором издании значительно расширены и уточнены предварительные пластические обзоры участков живого тела, соответствующие тому конкретному анатомическому материалу, который в данный момент описывается. Учащийся или в аудитории

на живой модели или дома на себе может сразу получить конкретное представление о той части общего (живого) тела, которое он в данный момент изучает. Таким образом, ощущение *общего* — всего тела — усиливается. Расширены и уточнены пластические обзоры туловища, конечностей, шеи, головы. Пересмотрены и расширены отделы разбора и построения всей фигуры.

В первом издании в качестве примеров построения всей фигуры разбирались три изображения (стоящая фигура спереди, стоящая фигура сзади, сидящая фигура).

В настоящем издании прибавлено еще пять изображений. Таким образом в книге в качестве завершающего момента изучения производится анатомический разбор восьми человеческих фигур в самых разнообразных позах и поворотах, начиная со стоящей фигуры и кончая фигурой, лежащей в ракурсе. Разбираются классические рисунки лучших мастеров русской школы. Благодаря этому учащиеся смогут ознакомиться не только с анатомическим построением, но и с тем, как оно помогало художникам создавать произведения искусства.

В отличие от рисунков, помещенных в тексте, 4 из этих цветных изображений даны отдельно (как вкладки), именуются *таблицами* и нумеруются римскими цифрами. Каждая таблица состоит из трех элементов: *А* — изображение экстерьера (т. е. репродукция разбираемого рисунка); *Б* — изображение рисунка в виде экорше (показана вся поверхностная мускулатура) и *В* — изображение скелета так, как он располагается внутри фигуры. Остальные четыре таблицы помещены в приложении (как иллюстрации). Кроме них в книге приводятся три классических изображения нагого тела в скульптуре и живописи с соответствующими графическими и текстовыми пояснениями для того, чтобы расширить кругозор учащихся в области применения анатомии в искусстве; эти изображения не связаны непосредственно с текстом учебника. Чтобы не путать их с рисунками и таблицами, связанными непосредственно с текстом книги, они выделены отдельно, как Приложение и именуются иллюстрациями; пронумерованы римскими цифрами. Учащимся предлагается не просто рассматривать изображения, а производить их самостоятельные анатомические разборы в соответствии с указаниями, приложенными к каждому изображению. Сюда же включены несколько изображений птиц и фрагменты изображения лошади.

Текстовая часть отдела пластической анатомии животных пересмотрена заново, но изменена мало. Зато расширен изобразительный материал — прибавлено несколько необходимых рисунков и фотографий с соответствующими пояснениями — графическими и текстовыми.

Автор надеется, что второе пересмотренное и расширенное издание будет принято учащимися не хуже первого, тем более, что несмотря на необходимость строго придерживаться определенной программы (а может быть, именно поэтому) книга кроме учащихся может быть полезна широкому кругу художников и послужить самоучителем и справочником для лиц, не изучавших пластическую анатомию.

Автор повторяет высказанные им в первом издании два настойчивых пожелания. Первое — чтобы курс пластической анатомии вели художники, второе — изложение предмета должно сопровождаться демонстрацией *объемных наглядных пособий*, т. е. скелета и муляжей (а не только рисунков и таблиц), и *непременно прорабатываться на живой модели* с постепенным изучением метода объемного анатомического построения.

Часть рисунков в учебнике выполнена художником М. М. Сперанской.

На обложке книги использован рисунок Микеланджело Буонарроти.

Автор

РАЗДЕЛ I
ПЛАСТИЧЕСКАЯ АНАТОМИЯ ЧЕЛОВЕКА

ВВЕДЕНИЕ

Тело человека способно совершать самые разнообразные движения: передвигаться шагом или бегом, прыгать, производить любую простую или сложную работу.

При всех этих движениях происходят изменения внешней формы: или фигура меняет позу целиком, или меняется форма каких-нибудь частей тела.

Изображение человека — одна из главных задач художника. Человека необходимо изображать не только в состоянии покоя, но и во время самых разнообразных движений, а это значительно сложнее, так как форма при этом непрерывно меняется.

Если, например, можно изобразить человека в покое, предложив ему позировать неподвижно, путем тщательного механического срисовывания, то как срисовать человека во время движения? Да и, кроме того, опыт показывает, что самое тщательное механическое срисовывание не дает изображению настоящей пластической связи — изображение получается вялое, ремесленное.

Можно сфотографировать фигуры в движении, затем скопировать эти фото, но и этот способ не дает хороших результатов: изображения получаются непластичные, изобразительно вялые и, несмотря на фотографическую точность (как это не парадоксально!), неправдоподобные.

Видимо, требуется какой-то иной способ подхода к модели, ее узнавания, и этот иной способ заключается в изучении структуры тела и механизма его движений.

Таким образом, возникает неизбежный вывод. Необходимо изучить то, что образует формы живого организма (человека, животного), и то, от чего зависят закономерность его движений и статика. Изучить не только снаружи, визуально, но изнутри — изучить скелет, соединения костей между собой, мускулатуру, законы костной и мышечной связи и т. д., т. е. изучить пластическую анатомию.

Это изучение даст *знание того, что требуется изобразить.* Тогда художник, изображая то, *что он знает,* будет не *копировать* модель, а *пользоваться* ею, и даже сможет *пользоваться* фотографиями, а не *копировать* их. Художник будет иметь возможность изображать натуру *творчески* без рабского копирования, и создавая *образ*, и, кроме того, свободно работать от себя и в композиции.

Двигательный аппарат состоит из скелета, т. е. многочисленных костей, в большинстве подвижно соединенных меж собой, и мышц, среди которых залегают кости, образуя их основу. Мышцы, сокращаясь и расслабляясь, передвигают кости и тем самым меняют форму всей фигуры (меняют позу) и отдельных ее частей.

Для того чтобы практически убедиться в нужности пластической анатомии, полезно ее изучение начать с простейшего анализа зависимости внешних форм от их внутреннего содержимого.

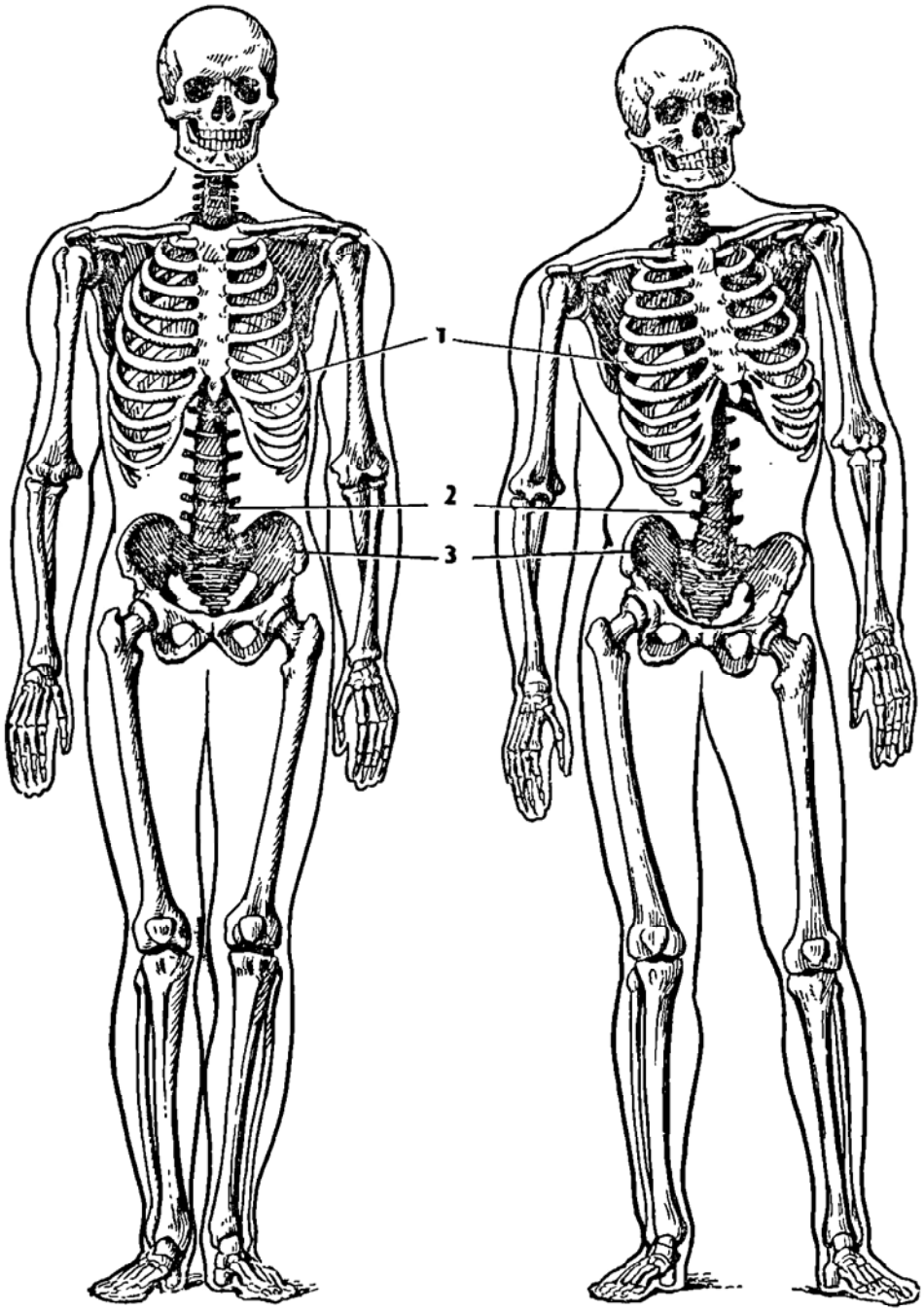

Рис. 1. Изменение соотношений основных частей скелета при движении (схема):
1 — грудная клетка, *2* — позвоночник, *3* — таз

Начнем с двух стоячих поз (рис. 1).

Сначала ставим натурщика в положение «смирно». Натурщик стоит, выпрямившись, равномерно опираясь на обе ноги, с руками, висящими вдоль туловища. Затем просим переменить эту позу — перенести тяжесть туловища на одну выпрямленную ногу, а другую отставить в сторону.

Какие произошли изменения? В первой позе ноги стоят ровно, туловище выпрямлено, концы рук висят на одной высоте, колени тоже на одном уровне.

Во второй позе туловище согнуто посредине в сторону выпрямленной ноги, служащей опорой, другая нога согнута в двух местах, концы рук висят на разных уровнях.

Определилась прямая анатомическая связь: от изменения положения ног изменилась форма туловища. Посмотрим, какую роль при этом играют костные основы туловища!

Костными основами туловища являются таз, позвоночник и грудная клетка. Проследим связь между их взаимоотношением и изменением формы туловища.

В первом случае, опираясь на ровно стоящие ноги, таз стоит горизонтально и поддерживает прямо стоящий позвоночник, который несет на себе ровно стоящую грудную клетку. Это заметно по костным выступам, видным под кожей на поверхности тела. Грудная клетка заметна благодаря грудине, стоящей вертикально, и краям ребер, стоящим на одной высоте справа и слева.

Таз заметен благодаря своим симметричным краям, стоящим справа и слева на одном уровне, и лонному сращению, которое лежит в одной вертикальной плоскости с грудиной. Позвоночный столб, соединяющий таз и грудную клетку, тоже заметен в спинной борозде благодаря костным выступам и крестцу, которые тоже стоят ровно.

Во втором случае, вследствие упора на одну ногу и сгибании другой ноги, таз опирается на выпрямленную ногу и наклонен в сторону отставленной ноги, а лонное сращение отклонилось в сторону опорной ноги; позвоночник изогнулся в сторону опорной ноги и наклонил грудную клетку в ту же сторону. Это заметно по тем же костным элементам грудной клетки, таза и позвоночника, о которых упоминалось выше и которые сейчас переместились и заняли другое место в пространстве, тем самым являясь характерными признаками этого изменения.

Естественно, что при построении туловища в одной из описанных поз необходимо наметить эти костные ориентиры для того, чтобы определить наиболее характерные элементы каждой позы, иначе изображение будет *неправильным.* Эти костные и им подобные ориентиры условно называются *опорные костные точки рисунка.* (Не путать с физическими костными пунктами опоры живой модели, которые, кстати говоря, зачастую одновременно являются опорными точками, и рисунка!)

Другой пример: натурщик стоит перед стеной с рукой, поднятой вперед до горизонтального уровня, таким образом, что кончики пальцев поднятой руки находятся от стены на расстоянии до 10 сантиметров. Оставаясь в основном *совершенно неподвижным,* он *вытягивает* руку вперед и касается ею стены, а затем отводит *вытянутую руку* обратно. Если при этом следить за спиной натурщика, видно, что рука как бы удлиняется и укорачивается и одновременно с этим по поверхности спины передвигается вперед и назад группа мышц, вместе с собой передвигая наружный конец ключицы (рис. 2). Если положить пальцы наблюдателя на эту группу движущихся мышц, под ней можно ощутить кость — лопатку, которая является костной основой этой группы, и, будучи связана с рукой, передвинула ее вперед и назад и тем самым «вытянула» и «укоротила» руку. Здесь тоже обнаруживаются под кожей костные выступы, определяющие эти положения руки, лопатки и ключицы — *опорные костные точки,* которые необходимо наметить при построении.

Еще один пример. Натурщик «пожал плечами» и застыл в этой позе (рис. 3). При этом двигаются с обеих сторон лопатки, каждая со своей группой мышц, но уже не вперед, а вверх. Переместились вверх и наружные концы ключиц и руки. Если «опустить плечи», то опустятся лопатки, ключицы, руки — верхняя часть туловища примет обычный вид. Это дви-

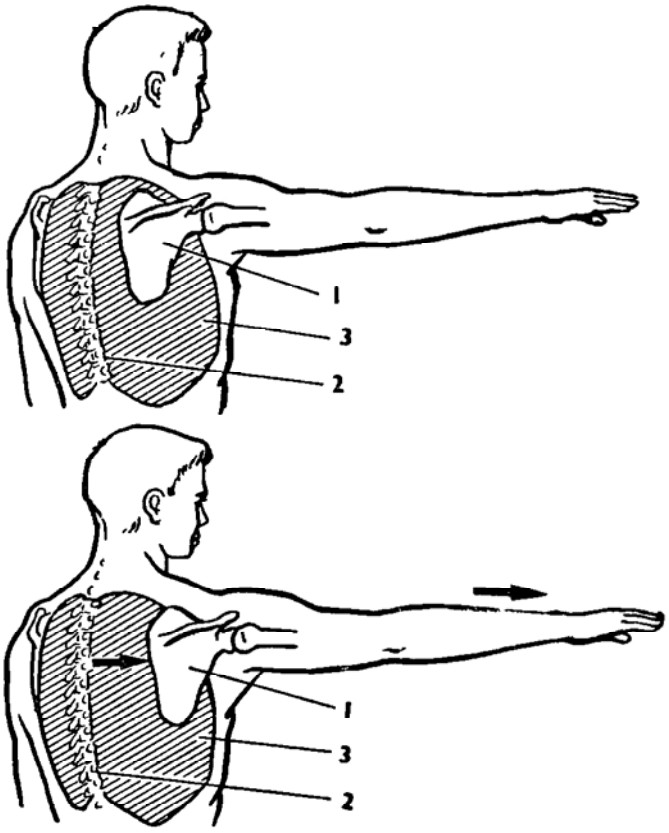

Рис. 2. Движение лопатки — вытягивание руки (схема):
1 — лопатка, *2* — позвоночник, *3* — грудная клетка

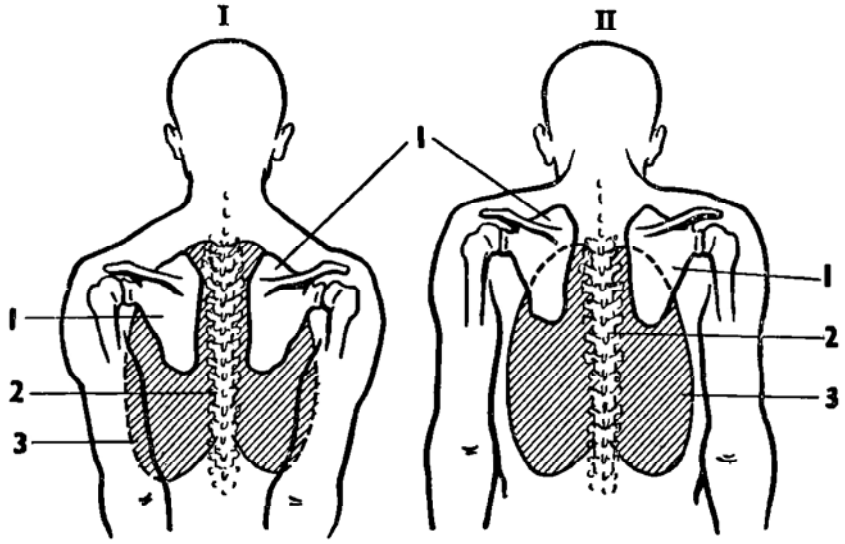

Рис. 3. Движения лопатки (схема). *I* — отведение рук назад; *II* — пожатие плеч:
1 — лопатка, *2* — позвоночник, *3* — грудная клетка

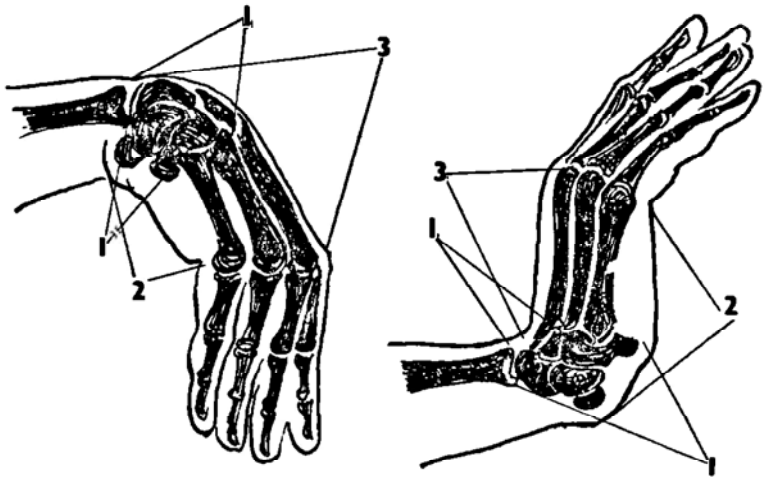

Рис. 4. Изменение длины ладонной и тыльной поверхности кисти за счет запястья при сгибании и разгибании в лучезапястном суставе (схема):

1 — запястье, *2* — ладонная поверхность кисти, *3* — тыльная поверхность кисти

жение и предыдущее производятся перемещением костей и мышц так называемого плечевого пояса, и при этом основная форма верхней части туловища, образованная грудной клеткой, остается неизменной. И в данном случае костные ориентиры грудной клетки и плечевого пояса должны быть разобраны и намечены при построении фигуры как опорные точки рисунка, обусловливающие расположение костных элементов, вокруг которых лежат мышечные массы.

Займемся кистью руки. Сначала надо предельно отогнуть кисть в тыльную сторону и измерить расстояние между нижними концами костей предплечья и костными выступами (головками пястных костей), ограничивающими книзу тыльную сторону ладони (рис. 4). Затем сильно согнуть кисть в ладонную сторону: при этом вышеупомянутое расстояние значительно увеличится — на тыле кисти появится дополнительная выпуклая часть, имеющая твердую костную основу, ранее не видная и не прощупываемая на тыле кисти под кожей. При обратном движении, т. е. при полном разгибании кисти, измеряемое расстояние сократится и выпуклая часть исчезнет. При прощупывании кисти становится ясным, что вышеупомянутую выпуклую часть образует часть скелета кисти, именуемая запястьем. Если кроме этого произвести еще самые разнообразные движения кистью и при этом прощупывать ее, можно убедиться в том, что ни одно из положений кисти не может быть ни понято, ни изображено без предварительного изучения скелета кисти, потому что скелет обусловливает любую ее форму.

Эти несколько примеров достаточно убедительно демонстрируют роль скелета при изображении человека.

Чтобы увидеть изменение формы в результате работы мышц, достаточно понаблюдать, как натурщик сгибает руку в локтевом суставе (табл. I, цветная). При этом лежащая на передней поверхности плеча длинная мышца делается короткой и толстой и на нижнем ее конце возникает сухожилие, появляющееся из глубины мышц предплечья. При подъеме руки мышца, покрывающая вершину плеч, тоже меняет форму, изменяя тем самым форму верхней части туловища. При подъеме на носки голень, в особенности сзади, вследствие напряжения мышц заметнс

меняет форму, а при сгибе ноги в колене на тыльной стороне коленного сустава появляется ямка, ограниченная сухожилиями мышц.

Наблюдая ряд движений на модели, можно убедиться, что каждое движение влечет за собой разнообразные изменения формы. Эти изменения возникают вследствие сокращения мышц и перемещения костей в суставах. Чтобы понять форму и ее изменения, надо изучить скелет (кости и их соединения между собой), мышцы, а также закономерность движений тела, которые возникают при их взаимодействии.

Необходимо помнить следующее.

Отдельное изучение разнообразных анатомических элементов без вдумчивого объемного анализа их взаимосвязи (костей между собой, вместе с мышцами, их покрывающими) в покое и в движении ничего не даст для понимания того, как возникает и меняется форма. Изучающий (как это часто бывает) будет знать анатомический «алфавит», а «читать» и «писать» не сможет. Эту взаимосвязь надо изучать в объеме, начиная изучение скелета с отдельных костей, зрительно, объемно представлять себе, как эти кости залегают среди мышц, их окружающих; постепенно расширять это представление, мысленно рисуя себе уже группу костей, функционально соединенных меж собой и несущих известную общую нагрузку, например, на конечностях, на туловище, и постепенно переходя к объемному представлению всего скелета со всех сторон и в ракурсах. Это познавание скелета неизменно надо сопровождать зрительным изучением на рельефной живой модели пока еще безыменных обобщенных мышечных массивов и следить за тем, как массивы, покрывая скелет, образуют элементы пластической связи всей фигуры.

В дальнейшем, перейдя к изучению мышц, пользоваться тем же познавательным методом, переходя от отдельных и пластически связанных с костями групп мышц к конечностям и туловищу и завершая зрительным объемным представлением всей фигуры на основе скелета и уже изученных мышц.

Весь этот процесс обобщения отдельных звеньев в стройное общее целое и есть изучение анатомического построения.

Пластическая анатомия изучает органы, образующие внешние формы тела: скелет, суставы, мышцы; детали лица, основные движения и пропорции, равновесие и центр тяжести, а также методику изображения фигуры на анатомических основах, т. е. построение фигуры на основе скелета и обобщенных мышечных массивов, и проработку деталей, основанную на разборе и использовании анатомических подробностей.

В изучении этой методики и в целях познания формы ее образования и изменения на анатомических основах и заключается существенная разница между пластической анатомией и теми разделами так называемой нормальной анатомии (учение о скелете, суставах, мышцах), которые многие врачи и даже художники привыкли считать пластической анатомией.

Слово *анатомия* происходит от греч. «анатоме» — в переводе «рассекаю», следовательно, является искусством рассечения. Действительно, для изучения строения мышц, костей, суставов и т. д. необходимо рассекать тело, чтобы познать отдельные части его механизма. В древности, видимо, этим не занимались и анатомии, как таковой, не изучали, ограничиваясь лишь внешними наблюдениями и изучением пропорций.

Первые попытки изображения человека, которые до нас дошли, были в странах Древнего Востока и в Египте. Так, при раскопках были найдены изображения на камне, покрытые сеткой. Такие сетки предварительно наносились на участки стен, где изображались фигуры. Видимо, тогда из всего комплекса пластической анатомии изучали и пользовались

лишь пропорциями. Так, например, до нас дошел египетский канон (система пропорций), по которому пропорциональной считалась фигура высотой в 19 средних пальцев руки.

Древние греки тоже, по-видимому, не подвергали трупы рассечению. Во всяком случае у нас нет об этом никаких данных, но они обладали возможностью наблюдать нагое тело так часто и в таком многообразии движений и, видимо, их творческая мысль была настолько пытлива, что произведения их искусства анатомически почти безукоризненны. Греки также много занимались пропорциями и установили ряд канонов.

В средние века церковь и монашество мешали развитию науки и искусства, нагое тело считалось презренным, естественно, что его не изучали и не изображали. Интерес к изображению и изучению нагого тела возобновился лишь в эпоху Возрождения. Ученые и художники стали изучать анатомию на трупах людей. Очень много в этой области сделал Леонардо да Винчи. Он изучал анатомию не только человека, но и животных; он сделал свыше 700 анатомических рисунков, причем, стремясь как можно лучше передать объем, делал рисунки каждой части тела с разных сторон. Первым же, кто начал активно на трупах изучать анатомию, был итальянец — художник и скульптор Антонио Полайоло. Почти в одно с ним время занимался тем же Андрей Воррокье, тоже итальянец — учитель Леонардо да Винчи. Изучал и превосходно знал анатомию, что особенно заметно по его работам, Микеланджело Буонарроти. Рафаэль в своих картинах делал предварительные анатомические наброски фигур композиций, прежде чем приступить к живописи.

Тициан тоже занимался анатомией — до нас дошли его анатомические рисунки. Он и его ученик Иоганн Стефан Калькар иллюстрировали первое правдивое и систематическое описание анатомии человека под названием «Устройство человеческого тела», которое создал и издал знаменитый итальянский анатом Андреа Везалий (1514—1564).

В дальнейшем пластическая анатомия занимает по праву важное место в ряде предметов, которые изучают наравне с рисунком и живописью. В Академии живописи и скульптуры, учрежденной в Париже в 1648 г., была создана наравне с другими кафедра анатомии — этот предмет считался совершенно необходимым для художников.

В 1725 г. в России при Академии наук были открыты рисовальные классы, в которых как обязательный предмет изучалась пластическая анатомия.

В дальнейшем в Петербургской Академии художеств, основанной в 1747 г., пластическая анатомия тоже изучалась как обязательный и один из основных предметов. Некоторое время в рисовальных классах и в Академии художеств учащиеся пользовались переводными весьма несовершенными руководствами. Позднее художник А. П. Лосенко, преподававший в Академии художеств, — создатель школы русского реалистического рисунка, основанную на принципе объемного рисования с использованием анатомии, перспективы и пропорций, составляет и издает первое русское руководство по пластической анатомии.

В дальнейшем пластическая анатомия стала дисциплиной, постоянно изучаемой в художественных учебных заведениях, предметом, знание которого необходимо художнику для правильного изображения человека и окружающего его животного мира.

Один из этюдов А. П. Лосенко, создателя первого русского руководства по пластической анатомии, публикуется и разбирается анатомически как образец в этой книге.

Перед тем как приступить к конкретному изучению пластической анатомий, необходимо сказать несколько общих слов об изучаемом предме-

те, о методах его описания, о методах изучения и о методах зарисовок, которые неизменно сопровождают процесс изучения.

Тело человека симметрично, т. е. левая сторона как бы является зеркальным отражением правой, поэтому огромное большинство частей костно-мышечной системы парное. В дальнейшем описании так и подразумевается, что описываемые кости и мышцы парные. Если же описываемая кость или мышца непарная, это специально оговаривается.

Условно принято описывать анатомию человека в положении стоя, с руками, опущенными вниз по бокам и с повернутыми вперед ладонями. Это положение тела и имеется в виду в дальнейшем при определениях: внизу, вверху, книзу, кверху, кнаружи, внутрь и т. п. Кроме того, для уточнения описания пользуются плоскостями, проводимыми через тело в соответствии с тремя плоскостями прямоугольных координат. Различают три главные плоскости тела — вертикальную, поперечную и сагиттальную, пересекающиеся в пространстве под прямыми углами. Сагиттальная плоскость располагается вертикально в направлении спереди назад; фронтальная — вертикально — справа налево, поперечная — горизонтально, параллельно плоскости опоры. В описаниях, например, пользуются такими определениями: оба плечевых сустава лежит на одной фронтальной плоскости; лонное сращение и копчик лежат в одной сагиттальной плоскости; при положении «смирно» коленные суставы лежат в одной поперечной плоскости и т. д.

Кости имеют самую разнообразную величину и форму; это зависит от функций костей, от прикрепления к ним мышц, а также от действия мышц. Большинство костей носит опорную функцию, некоторые служат вместилищем внутренних органов (например, череп). Кости приводятся в движение мышцами, которые окружают их с разных сторон, образуя внешнюю форму тела. Начинаясь от одних костей, мышцы прикрепляются к другим и, сокращаясь, передвигают кости вместе с покрывающими их мышцами, производя тем самым движения тела. Мышцы состоят из мышечных волокон, обладающих способностью сокращения и расслабления. Отдельные группы мышц работают в разных направлениях, производя противоположные движения (например, в конечностях — сгибание и разгибание).

Все тело человека покрыто кожей. В тех местах, где полости тела имеют выход во внешнюю среду, кожа переходит в слизистую оболочку, например в области рта.

Кожа большей частью непосредственно не примыкает к мускулам и костям. Под кожей залегает рыхлая соединительная ткань, которая распространяется на все органы тела, связывая их друг с другом, сглаживает неровности от выступающих над кожей частей скелета и придает телу округлость и мягкость. Эта ткань накапливает жир, который в зависимости от различных условий деятельности и здоровья данного организма обладает способностью или равномерно понемногу распределяться под кожей всего тела, или накапливаться неравномерно в разных местах иногда в большом количестве. Жир скопляется чаще всего в области ягодиц, живота, затылка, подбородка. Неравномерность отложения жира зачастую делает фигуру уродливой. Можно встретить фигуру на тощих ногах и с впалой грудью, но с отвислым животом, часто встречаются фигуры с жирным (двойным) подбородком и жирным затылком. Люди, в молодости обладавшие стройной фигурой, могут в более пожилом возрасте вследствие скопления жира неузнаваемо измениться. Жировая ткань не влияет на основную анатомическую структуру, которая сохраняется полностью и у худых и у полных; в пластической анатомии жировая ткань специально не описывается, за исключением тех мест, где она несет за-

щитную функцию, например на костях стопы и на подушках пальцев. Надо добавить еще, что жировая ткань в значительном количестве имеется в теле здоровых новорожденных и малолетних детей. Кроме того, жировая ткань в значительно большем количестве откладывается на женском теле, нежели на мужском, чем и объясняется более гладкая поверхность женского тела.

Несколько слов *о методах изучения и неразрывных с изучением зарисовках!*

Изучая какую-нибудь кость, прежде всего надо ее подержать в руках, внимательно осмотреть и ощупать. Затем, и это обязательно, важно разобраться, где и в каком направлении она залегает в мышцах, где имеет костные выступы на поверхности тела и какой обусловливает вместе с мышцами массив. Для этого надо приставить кость к соответствующей части тела натурщика и прощупать ее залегание среди мышц тела натурщика, если возможно, в классе под контролем преподавателя и непременно на себе дома.

Кость внутри данной части тела натурщика зарисовывается таким образом, чтобы *объемная кость* как бы просвечивала сквозь *мышцы*, которые тоже непременно должны быть *объемными. Рисунок мышц в виде линейного плоского контура вокруг кости* не достигает поставленной цели — получить понятие об объемной форме кости внутри объемной формы мышц, поэтому следует избегать такого рисунка. Правда, в нашем руководстве имеются таблицы, изображающие скелет внутри линейного контура, но здесь рядом имеются еще два объемных изображения, которые восполняют этот пробел.

Изучая кости какой-нибудь конечности целиком, например руки, приложите смонтированные кости руки к руке натурщика в том же положении, что и рука, и еще раз разберитесь, как залегают кости внутри мышц, прощупайте на живой руке кости среди мышц, насколько возможно; повторите костями движения живой руки. А потом объемно зарисуйте всю руку целиком с просвечивающими насквозь объемными костями. Разберите и зарисуйте по такому способу всю фигуру по частям. У вас, благодаря этому, получится объемное представление о всем скелете и не отвлеченное, а конкретное: оно все время будет ассоциироваться с соответствующими частями тела, что является главным. Наоборот, *даже очень четкое знание отдельных костей без представления об их расположении в теле человека, совершенно бесполезно.*

При изучении какой-нибудь мышцы важно сразу представить ее на живом теле — на своем или на теле натурщика. Найдите, где она залегает, проверьте, как движется, как меняет форму; проверьте в спокойном состоянии; проследите, в состав какого объема (группы мышц и костей) она входит. Изучив группу мышц, обратите внимание на то, какую обобщенную форму они образуют и как совместно с другими обобщенными группами мышц, окружающими костное основание, создают обобщенную форму части конечности или части туловища, например, обобщенная форма бедра состоит из 3 обобщенных мышечных групп (см. мышцы бедра). Обобщенная форма предплечья состоит из двух обобщенных мышечных групп, пластическим стержнем которых является локтевая кость (см. мышцы предплечья). Все время надо следить, как из отдельных мышц и костей лепится большая форма. Постепенно эти отдельные большие формы, объединенные на основании скелета, зрительно создадут сложную объемную форму всей фигуры. И когда фигура будет обобщенно построена, можно будет возвращаться к отдельным нужным анатомическим деталям — *не всем,* но только *нужным,* которые будут, усиливая выразительность рисунка, подчеркивать самое главное.

Познание большой формы, умение ее воссоздать из отдельных анатомических элементов, а затем отработать нужные детали и есть основная задача изучения пластической анатомии.

При изучении мускулатуры тоже производятся объемные зарисовки, используя при этом уже полученные знания для грамотного построения рисунка. Зарисовки желательно делать с живой модели в виде экорше, пользуясь муляжами и таблицами. Желательно, чтобы при изображении мышц намечались внутри рисунка кости.

Во всех зарисовках самое важное — правильное объемное построение, связь; ни тушевать, ни отделывать рисунки не нужно, да для этого и не хватит времени; впечатления объемности добиваться правильным построением и условной светотенью, четко представляя себе, как объемные (трехмерные) формы находятся в пространстве, под каким ракурсом к рисующему и как отдельные части сопрягаются друг с другом в суставах.

По окончании изучения скелета строят фигуры на основании скелета и обобщенных мышечных массивов с прорисовкой всего скелета.

По окончании изучения мышц строят фигуры на тех же основаниях, но с детализацией мускулатуры в виде экорше в различных позах и с разных сторон. В каждой из этих фигур намечают схематически скелет. При успешном выполнении указанных заданий можно считать, что зрительное, пространственное восприятие пластической анатомии освоено. А это и есть главная задача нашего курса. Но при этом не следует забывать, что те чисто анатомические сведения, которые излагаются в книге: кости, суставы, мышцы, их названия, функции, расположение, формы — надо четко помнить как азбуку «анатомического алфавита»; без этого невозможна творческая работа над фигурой человека ни с натуры, ни в композиции «от себя».

Для лучшего освоения мышц нужно иметь на занятиях слепки мышц, муляжи, таблицы фигур в виде экорше в разных позах и с разных сторон (подобные тем, что имеются в этой книге), но ничто не может заменить живой натуры без ориентировки, на которой и *без живого показа движений и изменений формы* получаемые сведения не осваиваются по-настоящему. Это касается не только изучения мускулатуры, но и, конечно, скелета. Получаемые в аудитории сведения желательно закрепить. Для начала надо найти на себе или на товарище все опорные костные точки — это возможно при любом телосложении и упитанности. Труднее обнаружить отдельные мышцы, они видны при рельефной мускулатуре, но даже тогда, когда мускулатура не рельефна, а видны лишь общие массивы, все равно необходимо топографически разобраться, где, какая мышца залегает, а это возможно при любом рельефе мышц. Опыт показывает, что такое освоение анатомического материала наиболее продуктивно, сведения крепко запоминаются, а кроме того, анатомически возникает как бы постоянный объемный справочник, который всегда при себе и может дать нужную справку даже во время экзамена. Однако следует запомнить, что эту ориентацию на себе необходимо переносить на тело натурщика и постоянно в этом упражняться и практически и мысленно. Кроме того, можно работать, ориентируясь на собственном изображении в зеркале.

Вопросы. Значение для внешней формы тела позвоночника, таза, грудной клетки. Опорные костные точки рисунка. Изменение формы мышц при движениях. Что такое пластическая анатомия и каковы методы ее изучения? Анатомические зарисовки.

УЧЕНИЕ О КОСТЯХ

ОБЩЕЕ ПОНЯТИЕ О СКЕЛЕТЕ

Скелет человека состоит из костей самой разнообразной формы и величины; по количеству их свыше двухсот (табл. I, II).

Различают кости длинные, короткие, плоские и смешанные. Длинные кости обычно располагаются на конечностях; в них различают тело и два конца. Тело имеет строение и форму трубки, которая к концам расширяется; внутри этой трубки имеется полость, в которой лежит костный мозг. Поэтому такая кость называется длинной, трубчатой костью. Расширенные оба конца внутри имеют губчатое строение, а снаружи несут на себе суставные площадки для сочленения с примыкающими к ним костями. Типичная длинная трубчатая кость — бедренная (рис. 5, 12).

Короткие кости располагаются в тех местах, которые несут на себе большую тяжесть. Например, на стопе, на позвоночнике.

Плоские или широкие кости ограничивают объемы тела и создают вместилища для внутренних органов, например таз, череп.

Смешанные кости большей частью входят в состав черепа и отдельно в пластической анатомии не рассматриваются; к смешанным костям также относятся и ребра.

Кости обладают огромной прочностью и сопротивляемостью. К старости кости делаются более хрупкими. Рост костей в длину прекращается примерно к 25 годам, чем обусловливается прекращение роста человека. Но развитие костей, увеличение их прочности или ослабление в связи с рабочими процессами, большей или меньшей рабочей нагрузкой не прекращается; то же свойственно и остальным тканям тела, в том числе и мускулатуре.

На поверхности костей скелета имеются выступы, шероховатости — места прикрепления мышц. На тех местах, где кости примыкают друг к другу, образуя суставы, имеются площадки разнообразной формы, покрытые хрящом. В местах, где кости свободны от прикрепления мышц, они имеют гладкую поверхность.

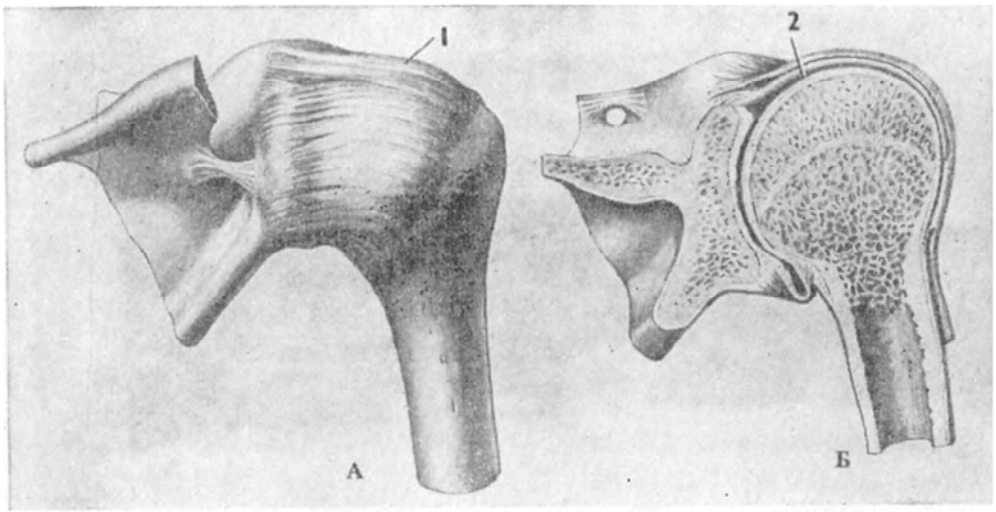

Рис. 5. Строение сустава. *А* — внешний вид плечевого сустава; *Б* — сустав в разрезе:
1 — сумка сустава, *2* — полость сустава и разрез кости (показано губчатое строение кости)

Скелет является подвижной твердой основной конструкцией, на которую опирается вся мягкая масса туловища. Конструкция эта образуется из разнообразных костей, подвижно, малоподвижно и неподвижно соединенных между собой, и приводится в движение разнообразными мускулами.

СОЕДИНЕНИЯ КОСТЕЙ МЕЖДУ СОБОЙ — ШВЫ, ХРЯЩИ, СУСТАВЫ

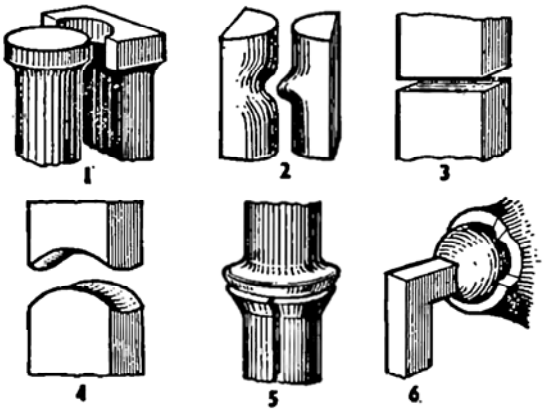

Рис. 6. Схемы различных видов суставов:
1 — цилиндрический, *2* — блоковидный, *3* — плоский, *4* — седловидный, *5* — яйцевидный, *6* — шаровидный

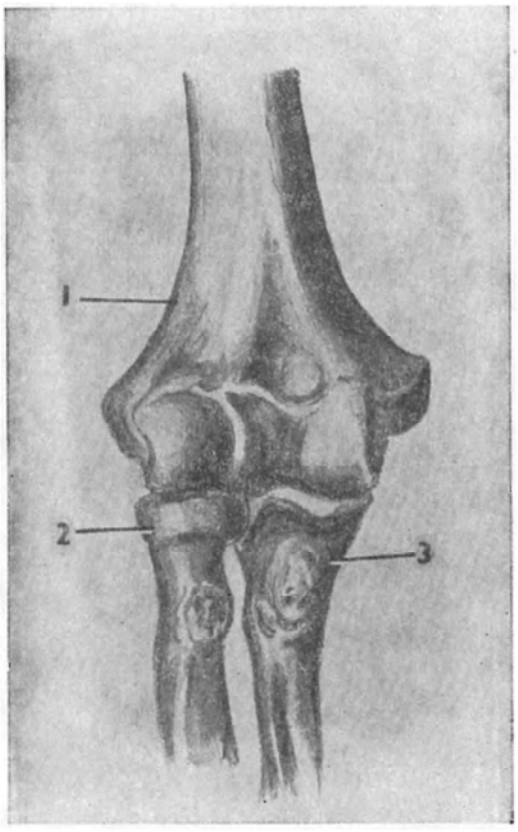

Рис. 7. Сложный сустав (локтевой):
1 — плечевая кость, *2* — лучевая кость, *3* — локтевая кость

Имеются два вида соединения костей между собой: 1) непрерывное и неподвижное, непрерывное и малоподвижное; 2) прерывистое и подвижное.

1. **Непрерывное и неподвижное соединения** характерны тем, что кости так скреплены друг с другом, что между ними совсем отсутствует движение, например, на черепе большинство костей соединены между собой при помощи швов и костных сращений.

Непрерывное и малоподвижное соединения отличаются тем, что кости скреплены между собой хрящом. Такие соединения дают возможность костям незначительно сгибаться относительно друг друга. Таковы соединения между ребрами и грудиной, между телами позвонков (см. рис. 9).

2. **Прерывистые и подвижные соединения** — это соединения при помощи суставов.

Наибольший интерес для изучения движений и изменения формы представляют суставы.

Кости, сочленяющиеся в суставах, соединяются и приводятся в движение мышцами. Движения в конечностях и других местах тела обычно бывают результатом движений в нескольких различных суставах. Сустав образуется двумя или несколькими костями. Кости соприкасаются своими концами, которые покрыты *суставным хрящом* и заключены в герметическую *суставную сумку;* внутренняя поверхность сумки выделяет облегчающую скольжение костей *синовиальную жидкость.* Сумки суставов обычно укреплены связками (рис. 5).

Направление и объем движений в суставе зависит от его формы. Суставные поверхности имеют форму, напоминающую геометрические тела, и как эти тела они обладают соответствующими осями вращения. По числу осей вращения можно различать суставы: одноосные, двухосные, многоосные, плоские (рис. 6).

Одноосные суставы имеют одну ось вращения — это цилиндрические и блоковидные суставы.

В цилиндрических суставах одна поверхность близка по форме к цилиндру, в то время как другая поверхность соответственно этому цилиндру вогнута. Примером такого сустава могут служить суставы между локтевой и лучевой костью (рис. 7).

Блоковидные суставы — это разновидность цилиндрических. Здесь тоже одна ось вращения, только на выпуклой поверхности имеется гребешок, а на вогнутой — соответственный ему желобок, в котором этот гребешок скользит. Примером могут служить суставы между фалангами пальцев рук и ног (см. рис. 14, 21).

Двухосные суставы имеют две оси вращения — это эллипсоидные, или яйцевидные, и седловидные суставы (рис. 6).

В эллипсоидных суставах одна сочленяющаяся поверхность имеет выпуклую немного вытянутую в длину форму (отрезок эллипсоида), другая же — соответственно вогнутую площадку. Примером может служить лучезапястный сустав; в нем возможны движения сгибания и разгибания и движения под прямым углом в стороны — отведения и приведения.

В седловидных суставах (рис. 6) сочленяющиеся поверхности имеют форму двух вогнуто-выпуклых поверхностей, крест-накрест наложенных друг на друга — оси обоих поверхностей пересекаются и движение возможно вокруг двух осей: сгибание и разгибание, отведение и приведение. Примером может служить пястно-запястный сустав большого пальца между I пястной костью и большой многоугольной. Кроме того, в обоих суставах возможно круговое движение, когда, например, кисть, двигаясь в лучезапястном суставе, описывает концами пальцев в воздухе подобие круга, причем кисть *не вращается* относительно лучевой кости.

То же движение свойственно и большому пальцу в его пястно-запястном суставе, при этом конец большого пальца, не вращаясь, описывает в воздухе подобие круга.

Многоосные — шаровидные суставы — наиболе подвижные. Сочленовная поверхность одной кости имеет форму отрезка шара, а на другой кости имеется соответствующая этому вогнутая поверхность. Примером может служить плечевой сустав, в котором возможны самые разнообразные, в том числе и вращательные движения (см. рис. 5).

Плоские суставы — в них поверхности сочленяющихся костей или плоские или с очень малой кривизной. Сочленяющиеся в этих суставах кости могут лишь слегка скользить относительно друг друга, например, на своде стопы, где взаимное незначительное скольжение костей в нескольких цепочкой лежащих суставах придает своду стопы необходимую упругость (см. рис. 14).

Если сочленяются две кости, сустав называется простым, при сочленении нескольких костей — сложным (рис. 7).

Соответствие сочленяющихся в суставе поверхностей костей по форме и размерам друг другу носит название *конгруэнтность,* а поверхности называют конгруэнтными. В случае когда поверхности недостаточно конгруэнтны, в некоторых суставах между ними залегают хрящи, исправляющие эти несоответствия.

В грудинно-ключичном и нижнечелюстном суставах такой хрящ делит сустав на две камеры и способствует более обширному движению в суставе.

СКЕЛЕТ ТУЛОВИЩА

Скелет туловища образован: позвоночным столбом, грудной клеткой и костями таза.

Позвоночный столб

Туловище сзади делится на две симметричные половины продольной спинной бороздой, которая тянется от шеи до таза. При сгибании туловища в спинной борозде выступают расположенные один под другим костные выступы. Это отростки позвонков — костей, из которых образован позвоночный столб; на тазе борозда сглаживается и расширяется, образуя треугольную клинообразную поверхность, под которой прощупывается костная основа; этот треугольник соответствует нижней части позвоночника — крестцу.

Позвоночный столб — это основной стержень всего скелета, он соединяет верхнюю часть скелета с нижней и представляет собой гибкое, непарное костное образование, состоящее из отдельных костей — позвонков, которые большей частью подвижно соединены между собой, но местами, например на крестце, срослись (рис. 8).

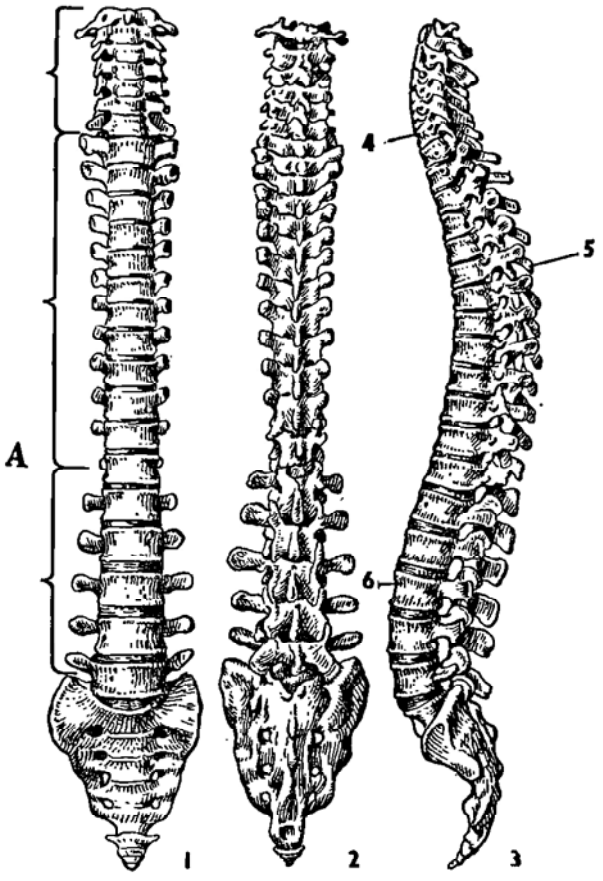

Рис. 8. Позвоночный столб (*A*); вверху — шейные, ниже — грудные еще ниже — поясничные позвонки и внизу — крестец с копчиком:

1 — передняя поверхность, *2* — задняя поверхность, *3* — боковая, правая поверхность, *4* — шейный изгиб, *5* — грудной (спинной) изгиб, *6* — поясничный изгиб

Позвоночный столб состоит из 33—34 позвонков. Строение позвонков в общем одинаково, однако в разных местах туловища позвонки имеют различия, связанные с функциональной нагрузкой. В области шеи позвоночник связан с движениями шеи и движениями головы, в грудной части позвоночник связан с ребрами, образуя вместе с ними грудную клетку; в поясничном отделе позвоночник несет большую нагрузку и обладает большей подвижностью, чем в грудном. Здесь как раз и происходят взаимные передвижения грудной клетки и таза.

В области крестца позвоночник участвует в образовании таза и несет на себе всю тяжесть верхней части фигуры; копчик загибается вперед и связан с внутренними органами так называемого малого таза.

Таким образом, позвоночный столб состоит из 7 шейных, 12 грудных, 5 поясничных, 5 крестцовых и 4—5 копчиковых позвонков и соответственно этому делится на отделы шейный, грудной, поясничный, крестцовый и копчиковый. Длина позвоночника составляет 40% длины всего тела.

В связи с увеличивающейся книзу нагрузкой размер отдельных позвонков книзу увеличивается; самые мелкие позвонки шейные, грудные книзу увеличиваются, самые крупные — поясничные.

Поясничные позвонки опираются на крестец, который представляет собой треугольную клиновидную кость, обращенную верхушкой клина вниз; она так и называется верхушка крестца. За ней следует нижняя часть позвоночника — копчик, который образует как бы продолжение крестца книзу и состоит из 4—5 костных телец, сросшихся меж собой; копчик своим нижним узким концом направлен вниз, загнут вперед, свя-

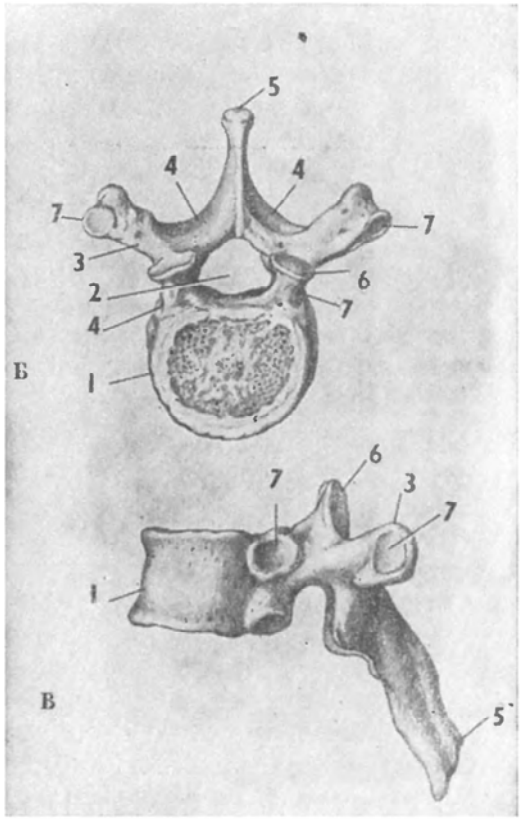

Рис. 8. (продолжение). Строение позвонка (грудного), вид сверху (*Б*); вид слева (*В*): *1* — тело позвонка, *2* — межпозвоночное отверстие, *3* — поперечный отросток, *4* — дуга позвонка, *5* — остистый отросток, *6* — суставной отросток, *7* — площадка для сочленения с ребром

зан с внутренними органами и к образованию внешней формы отношения не имеет.

Как уже сказано, все отдельные позвонки, за исключением двух верхних — шейных, имеют одинаковое строение. В каждом позвонке различают массивную непарную часть, обращенную вперед, — *тело* с отходящей от него кзади дугой и отростки. От дуги кзади отходит *остистый отросток,* два *поперечных отростка* идут вправо и влево, а вверх и вниз справа и слева по два суставных отростка. На грудных позвонках имеются еще суставные площадки для сочленения с ребрами (рис. 8). Между телами позвонков расположены сращенные с ними хрящи, так называемые межпозвоночные диски; кроме того, позвонки соединяются между собой суставами, образованными между суставными отростками. Дуга и тело каждого позвонка ограничивают *позвоночное отверстие,* благодаря чему позвонки, наложенные друг на друга, совместно образуют расположенный внутри позвоночного столба *позвоночный канал* — вместилище *спинного мозга.*

Позвонки именуются сверху вниз: например, II — шейный позвонок, III — грудной, V — поясничный и т. д. У новорожденного позвоночный столб почти прямой, но с возрастом под влиянием тяжести в нем появляются изгибы в сагиттальном направлении (рис. 8). В области шеи позвоночник выгнут вперед, в грудной области — назад, в поясничной — вперед, крестец изогнут назад. Изгиб вперед — *лордоз,* изгиб назад — *кифоз,* свойственны нормальному организму (конечно, если они не чрезмерны); изгиб же вбок — *сколиоз* возникает вследствие неправильности развития и является отступлением от нормы. Эти изгибы позвоночника имеют защитную функцию — они наподобие рессор смягчают толчки, возникающие при движениях.

В целом позвоночник обладает большой подвижностью. В нем возможны движения сгибания, разгибания, наклоны в стороны, вращение, круговое движение, пружинящие движения.

Грудная клетка

Если рассматривать верхнюю часть туловища худощавой модели, особенно при глубоком вдохе, можно легко убедиться в том, что она имеет костную основу, отдельные части которой — ребра, грудина — выступают и легко прощупываются под кожей. Она обусловливает постоянную выпуклую форму верхней части туловища, лежащую ниже ключиц. Это и есть грудная клетка (рис. 9).

Грудная клетка представляет собой подвижное костно-хрящевое образование, которое служит вместилищем для легких, сердца и некоторых других внутренних органов.

На верхней части грудной клетки спереди, сзади и с боков располагаются подвижно соединенные с ней и с позвоночником скелет и мускулатура плечевого пояса. Это самостоятельно действующая система, для которой грудная клетка служит опорой.

Грудная клетка, приводимая в движение специальными мышцами, активно участвует в дыхательных движениях.

Грудная клетка имеет форму срезанного снизу и сплющенного в сагиттальном (переднезаднем) направлении яйца, верхушкой обращенного вверх. Ее образуют *12 грудных позвонков, ребра и грудина.*

Ребра — длинные, плоские изогнутые кости, лежащие почти параллельно и на некотором расстоянии друг от друга. У человека 12 пар ребер и именуются они по порядку: I ребро, III ребро и т. д. Ребра неравномерной длины; начиная с I ребра до VII длина ребер постепенно увели-

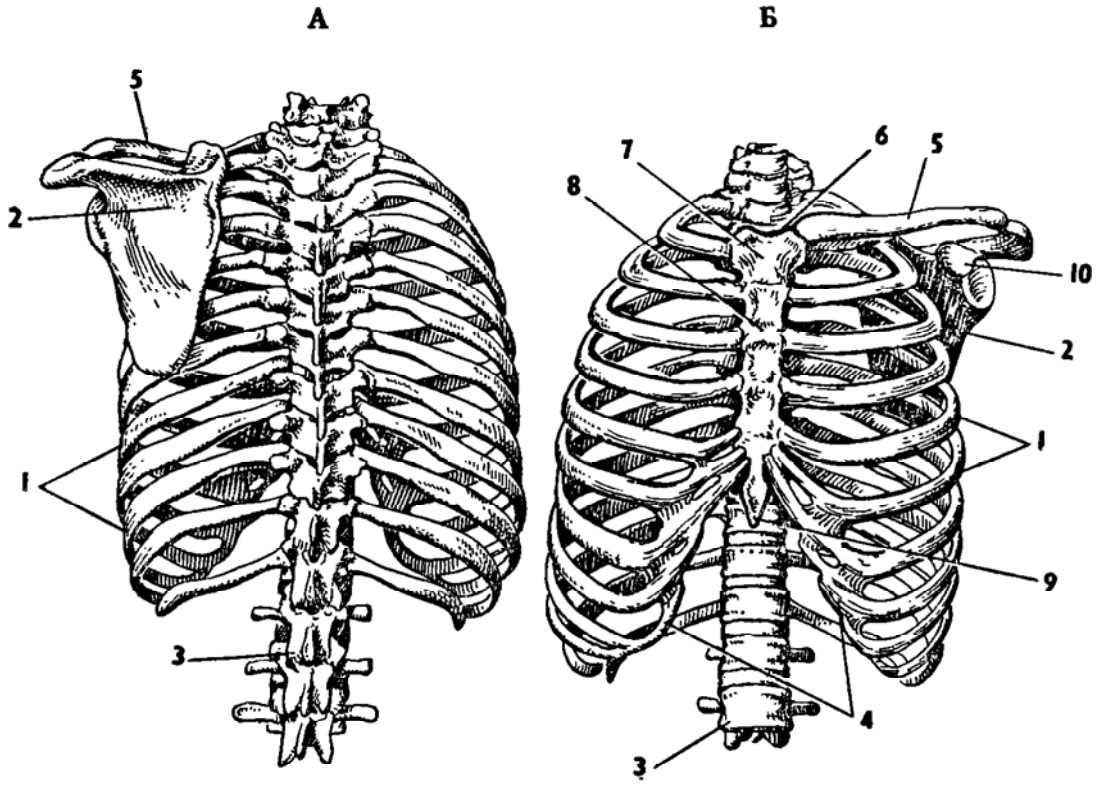

Рис. 9. Грудная клетка. *А* — сзади; *Б* — спереди:
1 — ребра, *2* — лопатка, *3* — позвоночник, *4* — надчревный угол, *5* — ключица, *6* — яремная выемка, *7* — рукоятка грудины, *8* — тело грудины, *9* — мечевидный отросток, *10* — клювовидный отросток лопатки

чивается, так что VII ребро чаще всего бывает самым длинным. Далее книзу длина ребер уменьшается. Длина XII ребра весьма колеблется; встречаются и очень короткие XII ребра, изредка оно отсутствует, отчего грудная клетка делается короче. Ребра задними концами — *головками* — сочленяются при помощи суставов с соответствующими грудными позвонками. Отсюда ребра направляются книзу и кнаружи, затем загибаются вперед и переходят в хрящи, которые тянутся вверх к средней линии. По средней линии грудной клетки расположена непарная кость — *грудина,* с которой и соединяются хрящи десяти верхних ребер.

Присоединение это происходит следующим образом: хрящи верхних семи ребер непосредственно соединяются с грудиной, хрящ VIII ребра присоединяется к хрящу VII. К хрящу VIII ребра в свою очередь присоединяется хрящ IX ребра, а к хрящу IX ребра — хрящ X ребра (рис. 9). Таким образом, справа и слева хрящи VII, VIII, IX и X ребер совместно образуют хрящевой подвижный край, так называемую *реберную дугу.* Правая и левая реберные дуги вместе образуют *надчревный угол,* который имеет большое пластическое значение. XI и XII ребра к грудине не присоединяются, их свободные концы лежат среди мышц, отчего их называют *колеблющиеся* или *блуждающие* ребра. Верхние семь ребер, присоединяющиеся непосредственно к грудине, именуются *истинными ребрами,* остальные пять — *ложными*; таким образом, XI и XII являются одновременно и ложными, и колеблющимися.

Грудина — плоская непарная кость, лежащая посредине передней поверхности груди, хорошо заметная на теле. Залегает в одной сагиттальной (переднезадней) плоскости с позвоночником, несколько наклонно по отношению к вертикали — верхним концом назад, нижним — вперед, об-

разуя с вертикалью угол в 20—15°; у женщин грудина стоит более отвесно.

Верхняя часть грудины называется *рукояткой,* средняя — *телом*; небольшая часть внизу называется мечевидным отростком. Если смотреть на грудину сбоку, то видно, что рукоятка и тело грудины находятся по отношению друг к другу под углом, расположенном в сагиттальной (переднезадней) плоскости. Этот угол называется грудинный угол.

На рукоятке грудины вверху посредине имеется выемка *яремная;* затем справа и слева имеется по суставной площадке для сочленения с внутренними концами ключиц. Ниже оба края, правый и левый, сращены каждый с семью верхними ребрами. Таким образом, грудина замыкает спереди грудную клетку.

Кости таза (или тазового пояса)

Если положить обе руки справа и слева чуть ниже талии, можно ощутить длинные костные гребни, которые тянутся с обеих сторон от крестца, огибают боковые поверхности туловища и заканчиваются спереди в виде выступов. Если, прощупывая эти гребни, передвинуть обе руки назад до середины туловища, пальцы обеих рук встретятся на поверхности крестца.

Эти гребни (так называемые подвздошные гребни) — верхние границы костного образования, именуемого тазом (или тазовым поясом) (рис. 10).

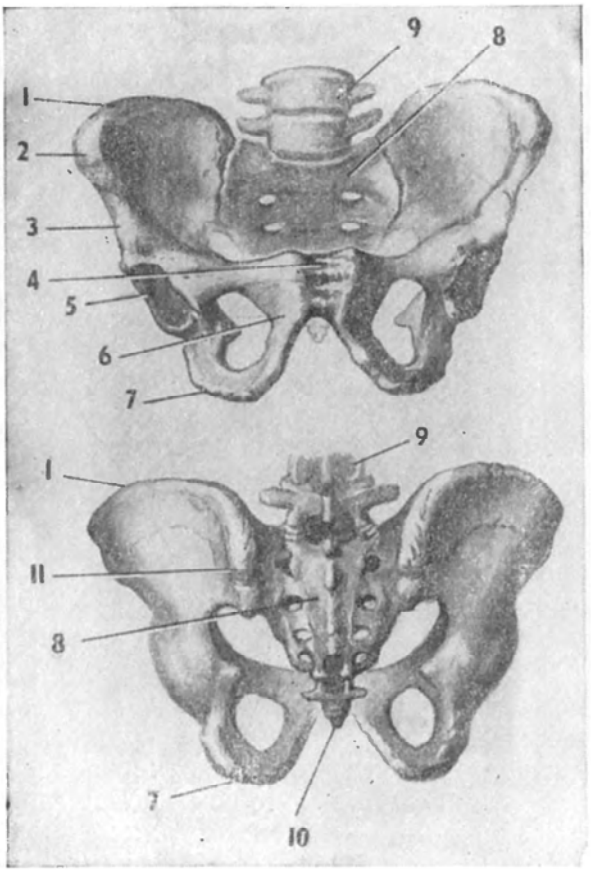

Рис. 10. Таз. Вверху — спереди; внизу — сзади:
1 — подвздошный гребень, *2* — передняя верхняя подвздошная ость, *3* — передняя нижняя подвздошная ость, *4* — лонное сращение, *5* — вертлужная впадина, *6* — лонная кость, *7* — седалищная кость (бугор), *8* — крестец, *9* — поясничные позвонки, *10* — копчик, *11* — задняя подвздошная ость

Так представляет собой симметричное костное образование — нечто вроде костного кольца, если смотреть на него сверху, в состав которого входят **крестец с копчиком** и две **тазовые, или безымянные,** кости. Каждая безымянная кость состоит из трех костей: подвздошной, лонной (лобковой) и седалищной, неподвижно соединенных между собой. На месте их соединения имеется покрытая хрящом глубокая ямка — вертлужная впадина, которая является суставной площадкой для сочленения таза с бедренной костью.

Подвздошная кость плоская, изогнутая. Вверху по краю она образует *подвздошный гребень;* сзади он заканчивается выступом, называемым *задней подвздошной остью,* спереди гребень образует выступ—*переднюю верхнюю подвздошную ость;* под ней расположен выступ— *передняя нижняя подвздошная ость.* Задняя боковая внутренняя поверх-

ность подвздошной кости несет на себе суставную площадку для сочленения с боковой поверхностью крестца — здесь образуется *крестцово-подвздошное сочленение.*

Назад и книзу подвздошная кость переходит в седалищную кость, на которой в нижней части выступает массивный *седалищный бугор.* Правый и левый седалищные бугры, покрытые мышцами и жировой тканью, служат местами опоры сидящему человеку; кроме того, от них начинаются задние мышцы бедра.

Впереди и книзу подвздошная кость переходит в лонную (лобковую) кость. Лонные кости, правая и левая, при помощи хряща соединяются друг с другом спереди по средней линии, образуя *лонное сращение;* это место на модели соответствует лобку — треугольному участку, расположенному под животом.

Женский таз значительно ниже и часто шире мужского, отчего на женской фигуре область таза выглядит шире, чем на мужской. Этому еще способствует то, что большие вертела бедер (см. ниже) у женщин больше выступают в стороны, чем у мужчин. Кроме того, в области таза и бедер на женской фигуре больше откладывается жира, чем на мужской, отчего область женского таза зачастую кажется шире плеч.

СУСТАВЫ, СРАЩЕНИЯ, ДВИЖЕНИЯ И ПЛАСТИКА ТУЛОВИЩА

Зрительно туловище человека неотделимо от его верхней части, форма которой образована самостоятельным в движениях костно-мышечным образованием — **плечевым поясом,** как бы надетым на грудную клетку.

Для того чтобы хорошо освоить пластику туловища, необходимо рассмотреть *собственно туловище* без плечевого пояса, т. е. *взаимосвязь таза* и *грудной клетки, соединенных позвоночником.*

На модели опорные костные точки грудной клетки следующие. Спереди грудина, которая видна под кожей между двумя выпуклостями, образованными мягкими тканями справа и слева. Вверху грудина и сочленяющиеся с ней ключицы образуют впадину — яремную ямку, важнейший пластический пункт, от которого идет вверх построение шеи и головы, а в стороны — плечевого пояса. Мечевидный отросток на поверхность не выступает. При вдохе обрисовывается надчревный угол, отдельные ребра и (при худощавом сложении) заметны колеблющиеся ребра. Со спины в продольной спинной борозде при наклоне вперед выступают остистые отростки позвонков. Особенно выступает остистый отросток VII шейного позвонка — важный пластический пункт, он обозначает вершину грудной клетки, т. е. собственно туловища, и от него художник, рисуя сзади фигуру, ведет построение: вверх построение шеи и головы, а в сторону — построение плечевого пояса с руками.

Грудная клетка хорошо выделяется на модели при сильном вдохе; тогда могут быть видны не только упомянутые костные пункты, но частично и отдельные ребра, за исключением первых ребер, они совершенно скрыты ключицами. Через верхнее отверстие грудной клетки проходят трахея, пищевод, крупные сосуды; трахея рельефно выделяется над яремной впадиной. Нижнее отверстие грудной клетки ведет в брюшную полость.

Обобщенная форма грудной клетки напоминает собой сдавленное спереди назад яйцо; она симметрична. Срединная плоскость, проходящая спереди назад через грудину и позвоночник, делит ее на две равные половины, образуя срединные линии: спереди срединная линия проходит через грудину, а сзади — через позвоночник. При построении фигуры полезно сначала трактовать грудную клетку согласно этой обобщенной

форме. Намечать срединную линию и, согласно точке зрения, намечать по обе ее стороны соответствующие объемные массивы.

Специальные мышцы расширяют и суживают грудную клетку, приподымая и опуская ребра и изменяя промежутки между ними. Тем самым грудная клетка активно участвует во вдохе и выдохе, превращаясь в своеобразный насос, который активно всасывает воздух в расширившиеся легкие при вдохе и выдавливает его из легких при выдохе. При вдохе грудная клетка целиком поднимается, становится шире, надчревный угол рельефнее и шире; при выдохе она опускается, надчревный угол становится уже, сглаживается.

При изучении грудной клетки на живой модели во время вдоха и выдоха, при движениях плечевого пояса — лопаток и ключиц, вместе с руками, становится ясно, что *грудная клетка образует основную и неизменную форму верхней части туловища, а скелет и мускулатура плечевого пояса* как бы наложены и движутся *поверх грудной клетки. Никакие движения плечевого пояса и рук форму грудной клетки изменить не могут.* Поэтому при построении фигуры в любой позе при любом движении рук сначала тщательно находят обобщенную форму грудной клетки и лишь после этого поверх *накладывают* формы плечевого пояса и плеч.

Костной опорой нижней части собственно туловища является таз; костные его выступы, видные на модели, определяют нижние границы живота и спины. Мягкие ткани, образующие стенки живота и брюшной области (спереди и сзади), натянуты между костными опорами: ребрами — сверху, тазом — снизу и позвоночником сзади и в соответствии с передвижением этих костных опор меняют свою форму и тем самым меняют общую форму туловища.

Задняя непарная часть таза — крестец служит одновременно опорной частью позвоночника; крестец соединен с двух сторон при посредстве малоподвижных суставов с подвздошными костями. Суставы эти укреплены мощными связками, а сам крестец входит в таз наподобие клина, что дает позвоночнику еще большую устойчивость. Таким образом, позвоночник, неся на себе всю тяжесть верхней части туловища, в свою очередь опирается на таз. Позвоночник вместе с тазом образует упругую костную конструкцию, которая хорошо выносит тяжесть тела и амортизирует наподобие рессоры внешние толчки. Этой упругости способствуют изгибы позвоночника и то, что кости таза благодаря задним крестцово-подвздошным сочленениям и хрящевому лонному сращению обладают небольшой взаимной подвижностью. Несмотря на это *с пластической точки зрения таз представляет собой монолитное целое.*

Отдельные костные выступы таза видны или прощупываются на модели. Подвздошный гребень соответствует (хотя лежит несколько выше) этой границе между мышцами живота и таза, которая так заметна на мускулистой мужской модели — мышцы живота спускаются наплывом несколько ниже гребня. Передние верхние подвздошные оси видны по обе стороны таза, задние подвздошные ости прощупываются в ямках, лежащих по обе стороны крестца, нижняя часть крестца видна в виде плоского треугольника, обращенного верхушкой крестца вниз и переходящего в межъягодичную борозду.

Позвоночный столб соединяет таз и грудную клетку и, естественно, движения, возможные в позвоночном столбе, так или иначе на них отражаются. Кроме того, движения таза или грудной клетки через позвоночник взаимно воздействуют друг на друга. Естественно поэтому (особенно с пластической точки зрения) любое движение позвоночника, за исключением шейного отдела, рассматривать как взаимодействие между тазом и грудной клеткой.

В позвоночнике возможны движения сгибания и разгибания, наклоны в стороны, круговое движение и движение скручивания. Если (что чаще всего встречается в обычной жизни) при этих движениях таз служит опорой для позвоночника, то все эти движения являются движением грудной клетки по отношению к тазу: наклоны вперед, наклоны назад, наклоны в разные стороны. При круговом движении позвоночника грудная клетка верхушкой своей (разумеется, вместе с головой и шеей) описывает в пространстве подобие круга — это гимнастическое движение часто проделывается при зарядке.

Если же опорой является не таз, а грудная клетка, главным образом при гимнастических упражнениях на снарядах, когда грудная клетка подвешена на руках, а таз подвешен к грудной клетке, то все движения будет совершать таз (вместе с ногами) по отношению к грудной клетке.

Скручивание позвоночника в чистом виде производят *сидя неподвижно.* Обычно в этом движении особенно энергично участвует шейный отдел позвоночника вместе с головой, когда человек *сидя* оглядывается, насколько возможно, назад. При этом поворачивается и грудная клетка, неся на себе плечевой пояс вместе с руками. Если же руки имеют при этом внешнюю опору, например человек сидит за столом, положив руки на стол, то такой поворот может осуществляться без плечевого пояса и рук — они останутся неподвижными, лежа на столе, а поворачиваться будут только грудная клетка вместе с головой и шеей. Вообще, когда руки имеют внешнюю опору, движения позвоночника и грудной клетки могут происходить без сопровождения плечевого пояса. Напротив, в таких случаях *грудная клетка движется относительно плечевого пояса,* что, конечно, соответственно меняет внешнюю форму.

Описанное выше движение, когда человек сидя оглядывается назад, происходит *во всем позвоночнике,* сопровождаемое поворотом грудной клетки. Подобное движение только головой или шеей невозможно, так как повороты здесь ограничены — 65—80° в каждую сторону по отношению к сагиттальной плоскости.

Если движение скручивания позвоночника наблюдать на стоящей модели, то голова с шеей повернется назад гораздо дальше, но это произойдет не вследствие скручивания позвоночника, а за счет поворота таза, получаемого благодаря движению в суставах ног; такой размах поворота невозможен сидя, когда таз фиксирован. Вообще же при наблюдении движений позвоночника на натуре или на себе легко спутать эти движения с движениями в других звеньях тела. Так, например, сгибание вперед грудной клетки по отношению к тазу легко переходит в сгибание в тазобедренных суставах. Отгибание же назад по отношению к тазу легко может перейти в сгибание в коленных суставах. При энергичных поворотах в сторону часто наблюдаются значительные передвижения плечевого пояса по поверхности грудной клетки; эти движения тоже надо уметь различать от движений позвоночника, а следовательно, и грудной клетки. Все эти движения следует тщательно проверить в классе на модели и дома на себе и на товарище!

При изображении фигуры в состоянии покоя особенно со спины большое пластическое значение приобретают изгибы позвоночника. Большое пластическое значение имеют пассивные перемещения грудной клетки по отношению к перемещающемуся тазу, связанные с такими же движениями позвоночника вследствие воздействия силы тяжести. Чаще всего это встречается при установке стоячей модели. В поисках гармонического равновесия модель обычно становится с упором на одну ногу, а другую отставляет; от этого таз наклоняется в сторону отставленной ноги, а грудная клетка в поисках равновесия и наиболее удобной позы на-

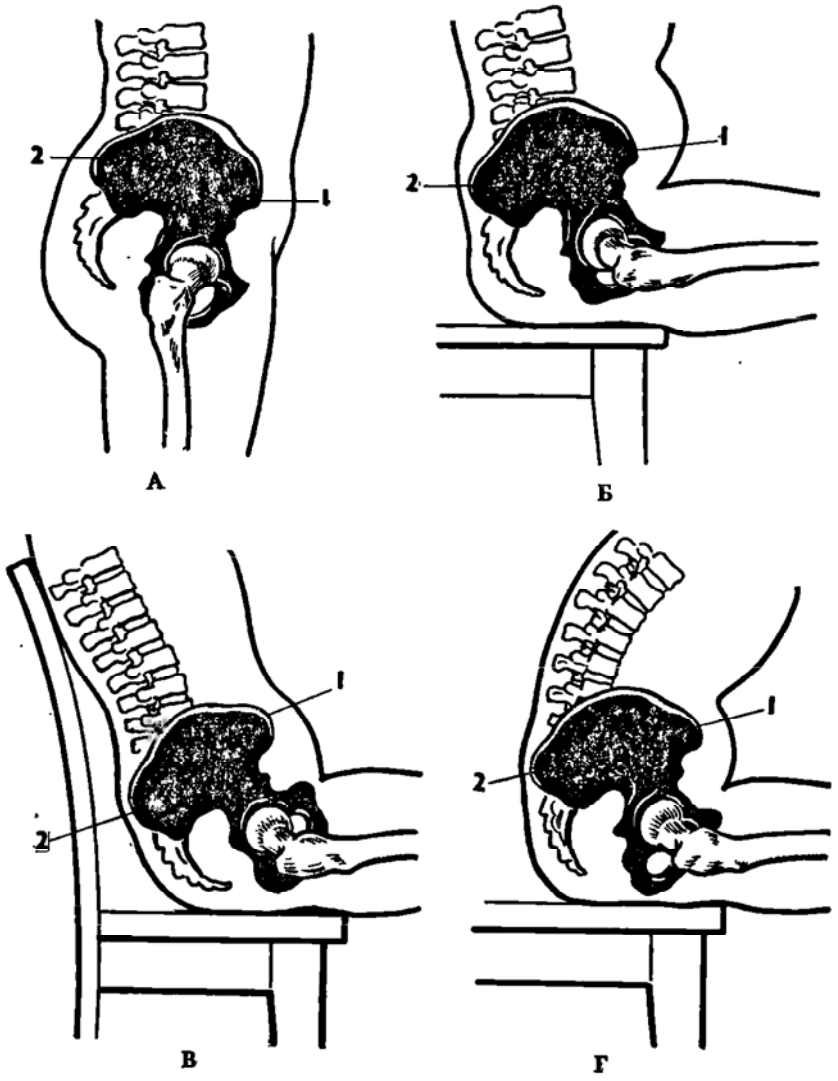

Рис. 11. Наклоны таза при различных положениях тела (схема). *А* — стоя; *Б* — сидя, выпрямившись; *В* — сидя, развалившись; *Г* — сидя с наклоном тела вперед:
1 — передняя верхняя ость, *2* — задняя верхняя ость

клоняется и наклоняет позвоночник в противоположную сторону. С этим примером мы уже сталкивались в самом начале этой книги. Подобное явление, быстро чередующееся справа налево и слева направо, наблюдается и при ходьбе, и при беге — таз быстро наклоняется то в одну, то в другую сторону, и грудная клетка для сохранения равновесия колеблется вместе с позвоночником каждый раз в противоположную сторону.

Кости таза расположены в теле стоящего (в солдатской стойке) человека таким образом, что верхушка крестца находится на одной горизонтальной плоскости с верхним краем лонного сращения. Кроме того, задние подвздошные ости расположены выше, чем передние верхние ости (рис. 11). Когда человек садится, это соотношение меняется: *таз запрокидывается назад* и передние ости таза подымаются выше задних остей. В этом положении крестец опущен, лонное сращение подымается. Чем больше «разваливается», опираясь на спинку стула, модель, тем больше запрокидывается назад таз, так что в конце концов крестец лежит и служит вместе с седалищными буграми точкой опоры. Такое положение таза более устойчивое, и сильно уставший человек принимает такую позу,

даже сидя на сиденье без спинки; грудная клетка и голова при этом наклоняются вперед, туловище укорачивается, причем не только за счет сгиба позвоночника, но и за счет изменения *высоты таза,* что не сразу бросается в глаза (рис. 11). Сидя в такой позе, человек может «вытянуться» вверх или механически, желая встряхнуться, или, например, сидя в театре, когда сосед впереди заслоняет поле зрения и нужно посмотреть поверх его головы — для этого он инстинктивно выпрямляет таз и позвоночник, тогда туловище делается длиннее и выше (рис. 11). Когда же человек принимает прежнюю позу, таз снова запрокидывается назад, почти ложится — туловище делается короче. Этим объясняется изменение высоты туловища сидящей модели; это изменение зачастую выявляется к концу сеанса рисунка.

При построении фигуры необходимо помнить, что тот центральный массив, который в быту и практике именуется туловищем и зачастую рассматривается как единое целое, на самом деле подвижное костно-мышечное образование, состоящее из таза, позвоночника, грудной клетки, соединяющих их мышц и из плечевого пояса, надетого поверх грудной клетки. Форма этого массива весьма изменчива; она меняется в зависимости от соотношений таза и грудной клетки и от плечевого пояса и рук. При этом неизменяемой костной основой верхней части туловища является грудная клетка. В процессе построения рисунка плечевой пояс, лежащий поверх нее, пристраивается только тогда, когда определено положение в пространстве грудной клетки.

Центральным звеном построения является таз.

Все вышеизложенное следует проверить на модели в классе и дома на себе и на товарище.

Вопросы. Понятие о скелете. Суставы и другие виды соединения костей между собой. Позвоночник. Грудная клетка. Таз. Их опорные костные точки. Собственно туловище как единое, подвижное целое. Взаимосвязь таза, позвоночника, грудной клетки. Соотношение грудной клетки и плечевого пояса. Неизменность формы грудной клетки. Изменение положения таза стоя, сидя, развалившись. Таз — центральное звено построения фигуры.

СКЕЛЕТ СВОБОДНОЙ НИЖНЕЙ КОНЕЧНОСТИ — НОГИ

Скелет ноги состоит из бедренной кости, костей голени и костей стопы.

Бедренная кость

Если поставить руку на боковую поверхность таза и при этом повернуть ногу сначала носком наружу, а потом носком внутрь, можно ощутить под пальцами движение кости назад и вперед; если затем перенести тяжесть тела на эту же ногу, а другую отставить в сторону, то под пальцами выпятится костный выступ; если же затем перенести пальцы на нижний конец бедра и согнуть ногу в колене, то под пальцами выступят справа и слева два костных бугра, а между ними круглая выпуклая кость, похожая на большую пуговицу. Выступ вверху — **большой вертел** и два выступа внизу — **наружный и внутренний мыщелки** — являются частями бедренной кости, которые выступают под кожей; самая кость лежит в глубине бедра. Круглая же небольшая кость — это **надколенник** или **надколенная чашка.**

Бедренная кость — самая длинная кость скелета — расположена в мышцах бедра наискосок сверху вниз и снаружи внутрь (рис. 12). В ней различают тело и два конца — верхний и нижний. На верхнем конце под

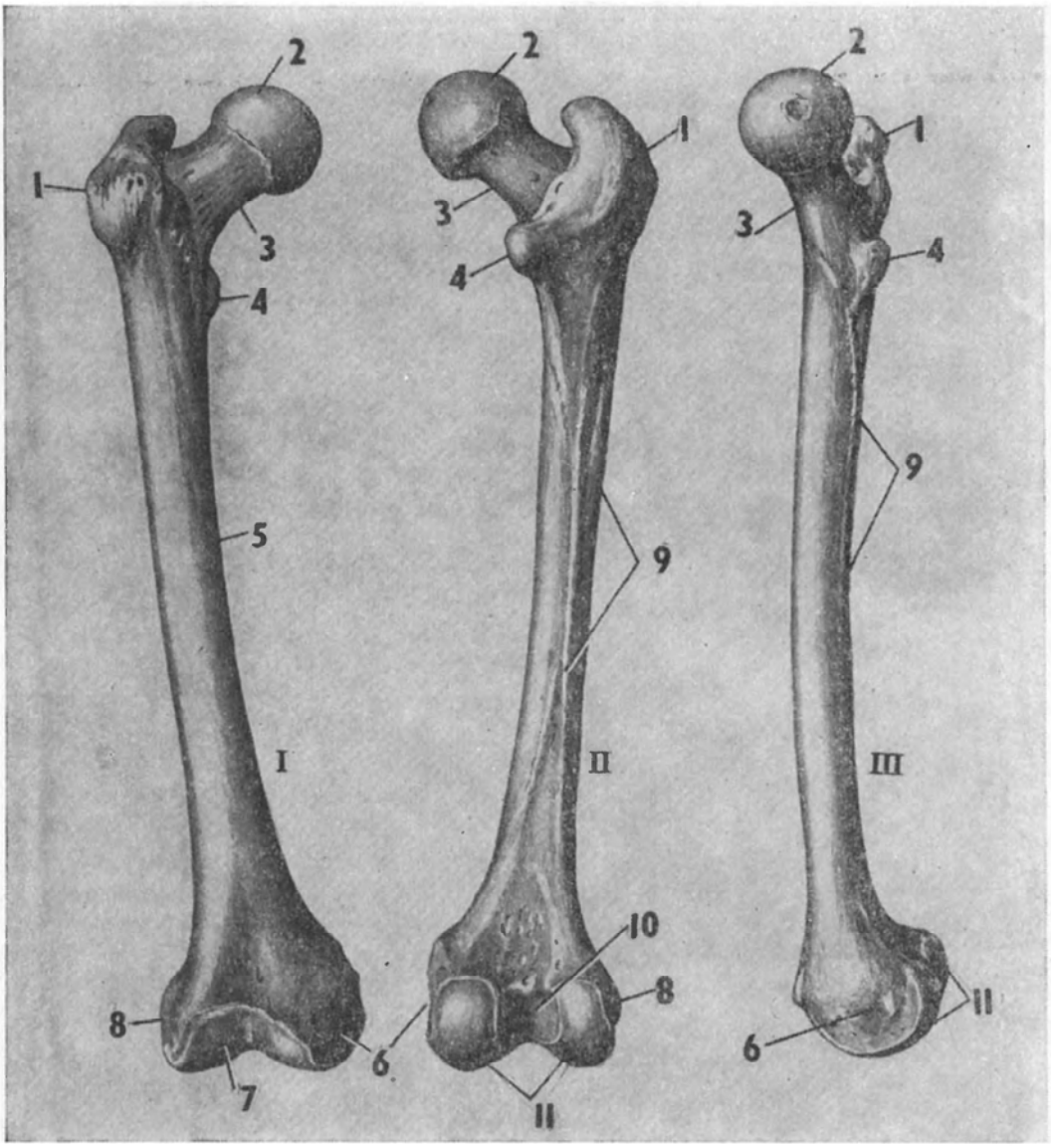

Рис. 12. Бедренная кость (правая). *I* — спереди; *II* — сзади; *III* — снутри:
1 — большой вертел, *2* — головка, *3* — шейка, *4* — малый вертел, *5* — тело бедренной кости, *6* — внутренний мыщелок, *7* — суставная поверхность для прилегания надколенника, когда нога выпрямлена в колене, *8* — наружный мыщелок, *9* — шероховатая линия бедра, *10* — межмыщелковая выемка, *11* — суставная поверхность мыщелков

углом к телу кости вовнутрь отходит **шейка бедра,** которая увенчивается шаровидной *головкой бедра;* головка покрыта суставным хрящом и лежит в вертлужной впадине таза, образуя с ним тазобедренный сустав. На месте перехода бедра в шейку имеется снаружи массивный выступ — *большой вертел,* тот самый, который прощупывается под кожей таза и движения которого заметны при поворотах бедра. Снутри выступает *малый вертел.* На мужской фигуре угол, образованный между шейкой и телом бедра, широкий, приближается к 135°, на женской — уже, близок к прямому — 90°; это обстоятельство, связанное с относительно большей шириной женского таза и большим отложением жира, делает женский таз относительно фигуры значительно шире, чем мужской.

По задней поверхности бедра тянется *шероховатая линия бедра,* которая фактически состоит из 2 линий, расположенных наподобие очень

вытянутой буквы Х. Эти линии в зависимости от расположения называются *внутренняя губа* и *наружная губа* шероховатой линии бедра; они служат для прикрепления мышц.

Нижний расширенный конец бедра образует те два выступа, которые упоминались выше, — они именуются в зависимости от расположения *внутренний* и *наружный мыщелки;* эти мыщелки снизу и сзади разделены глубокой выемкой. Внутренний мыщелок больше наружного, поэтому, несмотря на косое положение бедренной кости в толще мышц, нижний конец ее, т. е. оба мыщелка, стоят на одной высоте. Мыщелки сзади и снизу покрывает хрящ, образуя обширную и сложную суставную поверхность для сочленения с большеберцовой костью и с надколенником. Хрящ продолжается вперед на переднюю поверхность нижнего конца бедра, образуя *суставную площадку надколенника* для сочленения с этой костью.

К этой площадке при разогнутом колене и примыкает *надколенник* (надколенная, коленная чашка) — небольшая, плоская кругловатая, книзу слегка заостренная кость. Задняя сторона ее, покрытая хрящом, образует суставную площадку, которая при сгибании колена скользит вдоль суставных поверхностей обоих мыщелков бедра, а при разогнутом колене примыкает к суставной площадке надколенника бедренной кости.

Кости голени

Кости голени состоят из большеберцовой и малоберцовой костей.

Если рассматривать голень спереди, то можно увидеть, что спереди непосредственно под кожей расположена длинная кость. Вверху эта кость образует два выступа — *мыщелки,* которые лежат под кожей и служат опорой для мыщелков бедра; кость продолжается от мыщелков книзу, образуя гладкую поверхность, покрытую кожей, которая тянется до стопы; книзу с внутренней стороны кость кончается выступом — внутренней лодыжкой. Это большеберцовая кость. С наружной стороны над стопой тоже имеется костный выступ; если поставить на него пальцы и продвинуться вверх, то кость уходит из-под пальцев, углубляясь под мышцы наружной стороны голени, верхний конец ее можно прощупать и увидеть под наружным мыщелком большеберцовой кости. Это малоберцовая кость (рис. 13).

Большеберцовая кость расположена на передней поверхности голени с внутренней стороны; в ней различают тело и два конца — верхний и нижний. На теле имеется спереди *передний гребень,* который разделяет две поверхности — внутреннюю и наружную; наружная поверхность скрыта под мышцами, внутренняя — лежит под кожей на всем своем протяжении. Вверху кость расширяется и образует два *мыщелка — внутренний и наружный*; между ними спереди лежит небольшой выступ, к которому прикрепляется связка надколенника — *бугристость большеберцовой кости.* Книзу большеберцовая кость образует с внутренней стороны *внутреннюю лодыжку.* Все эти пункты ясно видны под кожей и упоминались выше. На задней поверхности большеберцовой кости вверху имеется косая *подколенная линия* — место начала камбаловидной мышцы.

Снаружи к большеберцовой кости прилегает **малоберцовая кость.** На малоберцовой кости различают *тело,* вверху — *головку* и внизу — *наружную лодыжку*; тело малоберцовой кости скрыто в толще мышцы, головка и лодыжка лежат под кожей. Наружная лодыжка спускается ниже внутренней лодыжки и отодвинута несколько назад. Обе кости вверху и внизу соединены малоподвижными суставами и представляют

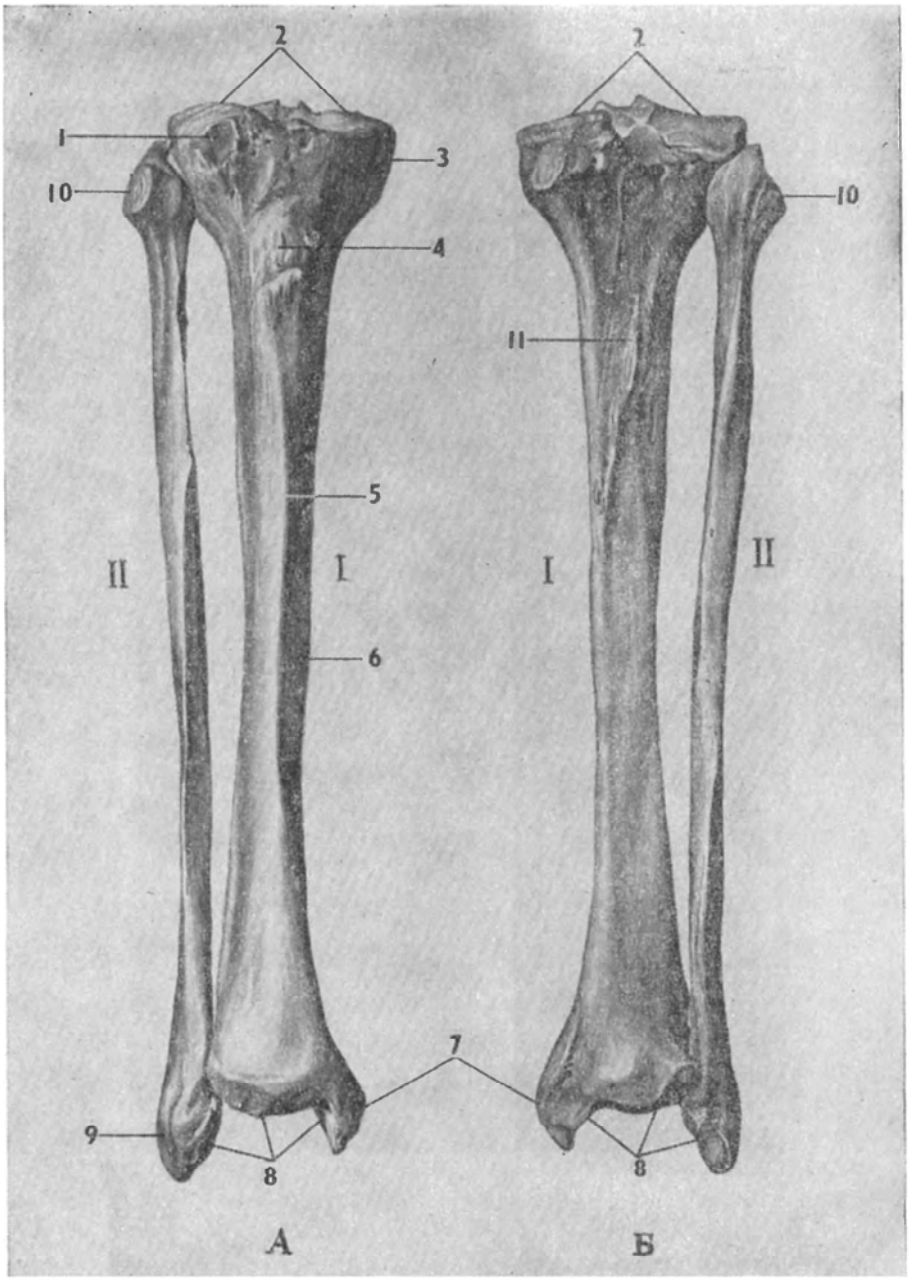

Рис. 13. Кости голени (правой). *А* — спереди; *Б* — сзади: *I* — большеберцовая кость; *II* — малоберцовая кость:

1 — наружный мыщелок *2* — суставная поверхность для сочленения с бедренной костью, *3* — внутренний мыщелок, *4* — бугристость большеберцовой кости, *5* — передний гребень (прилегающий к коже), *6* — внутренняя поверхность (лежащая под кожей), *7* — внутренняя лодыжка, *8* — суставная поверхность для сочленения с таранной костью стопы, *9* — наружная лодыжка, *10* — головка малоберцовой кости, *11* — подколенная линия

собой пластически монолитное целое. Внизу обе лодыжки образуют вилкообразную покрытую хрящом суставную впадину, в которой как в скобке блока, размещается верхняя, так называемая *таранная* кость стопы, образуя голеностопный сустав.

Вверху оба мыщелка несут на себе суставные площадки для сочленения с бедренной костью; между ними имеется небольшой выступ — *межмыщелковое возвышение.*

Скелет стопы

На стопе, в особенности на тыле ее, почти нет ни одного места, где нельзя было бы обнаружить костную основу. Кости плохо прощупываются лишь в нескольких местах на подошве и на подушках пальцев, но в основном вся внешняя форма стопы почти целиком зависит от скелета. На тыльной части стопы кости расположены близко к поверхности, а на подошве покрыты слоем мышц, на точках же опоры еще жировыми подушками. Если смотреть на стопу сбоку, видно, что она образует *свод*, который тянется от пятки к основаниям пальцев; снаружи внутрь стопа в значительной своей части тоже имеет *сводчатое строение*.

Скелет стопы состоит из трех частей: предплюсны, плюсны и фаланг пальцев (рис. 14). Соответственно «подъему» стопы поверхность предплюсны и плюсны от пальцев по направлению к голени повышается и в высшей своей точке сочленяется с голенью. Верхнюю часть предплюсны образует таранная кость, несущая на себе покрытую хрящом сверху и с боков блоковидную суставную поверхность, которая и сочленяется с костями голени.

Предплюсна состоит из таранной кости, пяточной, ладьевидной, трех клиновидных и кубовидной костей. Таранная кость опирается снизу на пяточную, а впереди на ладьевидную кость. Пяточная лежит ближе к наружному краю стопы, сильно выдается назад, образуя *пяточный бугор*, который служит костной основой пятки. Ладьевидная кость сочленяется впереди с тремя I, II и III клиновидными костями, а пяточная — с кубовидной костью, которая лежит в одном ряду с клиновидными.

Впереди клиновидные и кубовидная кости сочленяются с костями **плюсны.** В плюсне пять костей, они именуются по порядку от большого пальца к мизинцу: I, II и т. д. плюсневые кости. I плюсневая кость самая толстая, II — самая длинная. V плюсневая кость сзади имеет выступ — *бугристость V плюсневой кости*, которая дает рельеф на наружном крае худощавой стопы. Каждая плюсневая кость состоит из *тела, головки* и *основания*. Основания плюсневых костей сочленяются с костями предплюсны: I, II и III плюсневые кости с I, II и III клиновидными костями; IV и V кости сочленяются с кубовидной. Головки плюсневых костей сочленяются с фалангами пальцев.

Фаланг пальцев всего 14: на большом пальце — 2, на остальных по 3. Пальцы именуются по порядку от большого к мизинцу: I палец, II, III, IV и V пальцы. Фаланги именуются от основания к концу пальца: I, II, III фаланги, или основная фаланга, промежуточная и ногтевая. Первый палец значительно массивнее остальных; на хорошо сформированной стопе второй палец зачастую бывает длиннее остальных; II, III, IV пальцы при спокойном положении стопы направлены несколько наружу.

Кости предплюсны и плюсны соединены между собой многочисленными малоподвижными суставами, благодаря которым стопа обладает пружинящими свойствами и напоминает рессору. Фаланги пальцев сочленяются между собой блоковидными суставами, в которых происходят движения сгибания и разгибания. Головки II—V плюсневых костей и основные фаланги пальцев сочленяются двухостными суставами; в этих суставах происходят движения сгибания и разгибания, а также — отведения и приведения. Пястнофаланговый сустав большого пальца — блоковидный, в нем возможны только движения сгибания и разгибания.

Внешне стопа имеет форму продольного свода, который сзади опирается на пяточный бугор, а спереди — на головки плюсневых костей. Внутренний край свода стопы приподнят, наружный касается плоскости опо-

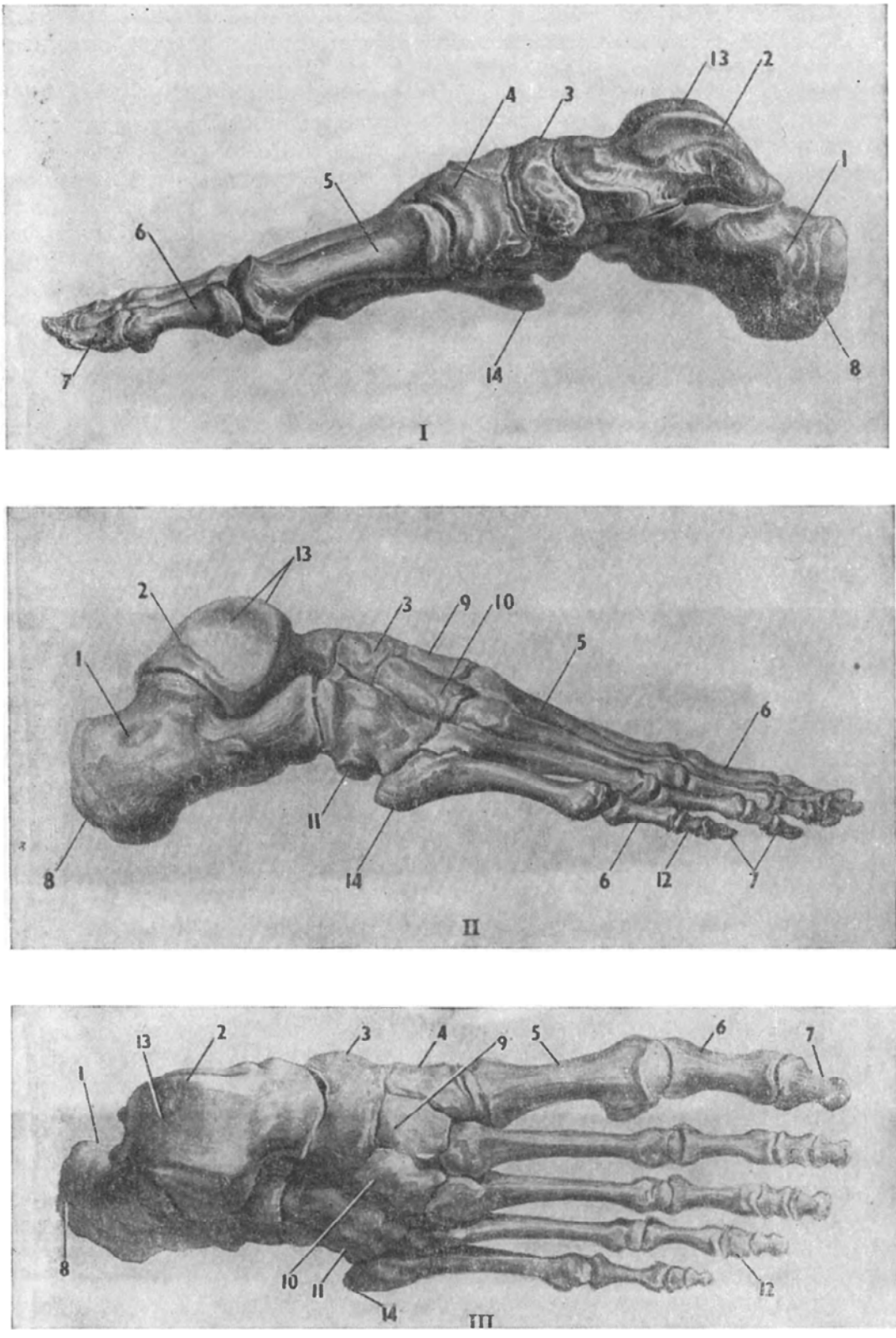

Рис. 14. Скелет стопы (правой). *I* — снутри; *II* — снаружи; *III* — сверху:

1 — пяточная кость, *2* — таранная кость, *3* — ладьевидная кость, *4* — *1* клиновидная кость, *5* — плюсневая кость, *6* — основная фаланга, *7* — ногтевая фаланга, *8* — пяточный бугор, *9* — II клиновидная кость, *10* — III клиновидная кость, *11* — кубовидная кость, *12* — промежуточная фаланга, *13* — суставная поверхность таранной кости для сочленения с голенью, *14* — бугристость V плюсневой кости

ры. Большой палец лежит ровно, горизонтально, остальные пальцы образуют мелкие своды: основные фаланги направлены вверх, промежуточные и ногтевые вниз. Кроме того, пяточный бугор лежит ближе к наружному краю стопы, что влияет на внешнюю форму пятки. Между пяточным бугром и бугристостью V плюсневой кости бывает заметна выемка.

Стопа в целом — это сводчатая конструкция, не неподвижная, а благодаря многочисленным сочленениям обладающая гибкостью и эластичностью. Стопа дает ноге возможность пружинить при ходьбе, беге, прыжках. Кроме того, стопа может также скручиваться вдоль продольной оси, а ее наружный и внутренний края приподниматься. Снизу свод стопы укреплен крепкой продольной связкой, которая натянута наподобие тетивы лука. Укрепляющую роль играют также подошвенные мышцы.

Пальцы обычно служат опорой только во время движений и при наклоне вперед. В спокойном состоянии человек стоит, опираясь только на свод стопы, т. е. на пяточный бугор и головки плюсневых костей. В этом легко убедиться, проделав следующее движение — стоящий человек свободно может приподнять пальцы обеих ног, не нарушив равновесия.

Необходимо оговориться! Конструкция стопы легко заметна на хорошо сформированной и недеформированной стопе. К сожалению, современная обувь, носимая с детства, зачастую деформирует и даже уродует стопы. Кроме того, долгое позирование модели стоя и день, проведенный на ногах, вызывают на стопе натурщика временную отечность, т. е. набухание мягких тканей стоп, что делает их зачастую бесформенными и безобразными. Тем более есть основания хорошо знать структуру стопы, чтобы быть свободным от копирования уродства. Идеальную конструкцию стопы можно встретить на ногах древнегреческих статуй.

СУСТАВЫ, ДВИЖЕНИЯ И ПЛАСТИКА НИЖНЕЙ КОНЕЧНОСТИ

Бедро сочленяется с тазом при помощи тазобедренного сустава. Коленный сустав соединяет бедро и голень, голень со стопой сочленяется голеностопным суставом (табл. I, II, III).

Тазобедренный сустав — шаровидный многоосный; в нем происходят обширные движения по разным направлениям, в некоторых случаях ограниченные натяжением связок, укрепляющих сустав, или мышечным аппаратом.

Сгибание бедра вперед происходит в тазобедренном суставе при согнутом колене вплоть до соприкосновения передней поверхности бедра с животом; при разогнутом колене это движение не доходит до конца, так как его тормозят задние мышцы бедра. То же происходит при наклонах туловища вперед — здесь сгибание происходит в обоих тазобедренных суставах, только движется туловище, а не ноги — при разогнутых коленях движение туловища тормозится; при согнутых коленях туловище свободно сгибается настолько, что живот ложится на переднюю поверхность бедер.

Обратное движение — разгибание бедра или туловища — назад тормозится, когда туловище с бедром будут находиться на одной прямой линии. Максимальное отгибание назад возможно не свыше чем на 13° по отношению к этой прямой. Если производить отгибание бедра, стоя на одной ноге, может создаться впечатление, что ногу можно отбросить назад дальше. На самом деле это отбрасывание назад возможно только за счет *сгибания туловища вперед в другом тазобедренном суставе, в суставе же, где бедро отогнуто, движения назад не будет.* Таковы движе-

ния в балете в позе «ласточка», в позе «шпагат» во время партерной гимнастики.

Все эти тормозящие действия в обоих тазобедренных суставах происходят благодаря натяжению укрепляющей сустав необычайно мощной **подвздошно-бедренной** связке; связка эта лежит на передней поверхности сустава и тянется от передней нижней подвздошной ости в виде треугольной пластинки к межвертельной линии бедра. Не будучи видимой, находясь в глубине мягких тканей, эта связка благодаря своим свойствам имеет большое пластическое значение. Мощность ее такова, что она способна удержать груз до 350 кг. Натяжение этих связок на обоих суставах удерживает туловище от падения назад при выключенной, утомленной мускулатуре, удерживающей туловище в вертикальном положении. Таково состояние в позе «вольно» и еще в позе, которая часто встречается в быту, когда человек стоит, откинув туловище назад и выпятив живот. Внешне такая поза создает впечатление покоя, расслабленности.

Если пытаться дальше отгибать назад туловище при этом предельном состоянии отгибания в тазобедренных суставах, то зрительно движение будет продолжаться, но оно будет совершаться *за счет отгибания позвоночника* или перейдет в движение сгибания в коленных суставах.

Та же подвздошно-бедренная связка ограничивает в стоячей позе отведение выпрямленной ноги в сторону; такое движение возможно только до 40° по отношению к вертикали. Дальнейшее движение отведения зрительно может продолжаться, но только за счет наклона противоположной стороны таза в другом тазобедренном суставе. Если же согнуть бедро и тем самым расслабить подвздошно-бедренную связку, то размах движения отведения бедра увеличится. Таким образом, в сидячей позе бедро может быть отведено в сторону значительно дальше, чем в стоячей.

Поворот выпрямленной в колене ноги вокруг продольной оси носком внутрь и носком наружу совершается в тазобедренном суставе. Размах поворота наружу больше, чем внутрь; при этом хорошо заметны движения большого вертела.

Проверьте все вышеизложенное на модели в классе и обязательно дома на себе или на товарище!

Коленный сустав образован сочленением трех костей: *бедра, большеберцовой кости и надколенника.* Основное движение его — сгибание и разгибание. При полном разгибании нога выпрямлена — нижняя поверхность мыщелков бедра и мыщелков голени плотно соприкасаются благодаря натяжению связок, укрепляющих сустав (см. рис. 33). При сгибании суставные поверхности голени скользят вдоль мыщелков бедра и переходят с нижней их поверхности на заднюю (см. табл. III). При этом укрепляющие сустав связки обвисают и не препятствуют вращательным движениям голени по отношению к бедру — поворотам голени и стопы носком наружу и носком внутрь. Нижняя поверхность мыщелков бедра имеет поверхность блоковидного сустава, задняя же имеет кривизну, близкую к шаровидной, что и способствует вращению голени при согнутом колене. Таким образом, блоковидный коленный сустав при сгибании дополнительно приобретает одно из свойств шаровидного.

Сгибание в коленном суставе прекращается, когда этому начинает мешать соприкосновение задних поверхностей бедра и голени. Разгибание же прекращается, когда бедро и голень образуют одну прямую линию или очень тупой угол (не меньше 170°), открытый вперед, что возможно у женщин, детей и подростков. Как уже сказано, разгибание прекращается благодаря натяжению суставных связок, и при этом вращение ноги носком внутрь или носком наружу возможно только в тазобедренном суставе.

При разогнутом колене надколенник примыкает к бедренной кости, соприкасаясь с суставной площадкой надколенника, причем его нижний конец находится на уровне щели коленного сустава и *никогда не опускается ниже* (см. рис. 33). (Обратите внимание! На препаратах скелета и на учебных таблицах середина надколенника зачастую находится на уровне щели коленного сустава, что *неверно.*) При сгибании колена надколенник, соединенный своим сухожилием с голенью, следуя за ней, скользит вдоль нижней поверхности мыщелков бедра и в то время как голень примыкает к задним поверхностям мыщелков бедра, надколенник примыкает к их нижней поверхности и даже погружается в межмыщелковую борозду. При этом он немного отвернут в наружную сторону — так как внутренний край его подпирает сзади и тем самым поворачивает внутренний мыщелок бедра, который больше наружного и при согнутом колене выступает вперед дальше наружного. Когда колено согнуто, вся его структура ясно читается: выступают мыщелки бедра, мыщелки голени, надколенник и его связка вместе с бугристостью, к которой она прикрепляется. Если при этом голень повернута, то мыщелки ее сдвинуты в сторону поворота по отношению к мыщелкам бедра, надколенник неподвижен, но связка его, следуя за голенью, стоит косо. При разогнутом колене ясно видны мыщелки голени, надколенник примыкает к передней поверхности бедра, а мыщелки бедра видны менее отчетливо, так как частично покрыты мягкой тканью.

Изложенное проверьте на модели, сгибая при этом костный препарат. Учтите, что на модели надколенник *движется*, а на препарате прикреплен неподвижно и часто неправильно!

Голеностопный сустав — одноостный блоковидный сустав, в котором происходят движения *сгибания — носком вниз и* движения *разгибания — носком вверх.*

Кроме того, движения в многочисленных суставах стопы в сочетании с движениями в голеностопном суставе или без них дают в сумме следующие движения: движения скручивания стопы, круговое движение, когда стопа, не вращаясь, описывает пальцами в пространстве круг, вернее, замкнутую кривую, а также движения подъема наружного края стопы — пронацию и подъема внутреннего края — супинацию. Подъем внутреннего края стопы производится свободнее и имеет больший размах, чем подъем наружного края.

В движениях между голенью и стопой необходимо отметить два состояния. Первое — это когда стопа движется по отношению к голени. Такое движение может происходить на свободно висящей ноге, например, когда нога заброшена на ногу, когда все тело на весу или во время прыжка в воздухе. В этом случае голень является точкой опоры, движения стопы совершаются по отношению к ней и имеют, так сказать, местное значение.

Второе состояние гораздо более важное, но о нем почему-то не упоминается в учебниках пластической анатомии, — это движения голени, вернее, обеих голеней по отношению к стопам, когда стопы являются опорой — это когда фигура стоит или переминается с ноги на ногу или, занимаясь гимнастикой с обручем, круговым движением вращает обруч вокруг себя или просто передвигается. В этих случаях незначительное передвижение голеней по отношению к стопам сразу будет отражаться на всей фигуре и в поисках равновесия вызывать перемещения в пространстве по отношению друг к другу отдельных ее частей, в особенности таза и грудной клетки. Чтобы убедиться в этом, достаточно проделать следующее:

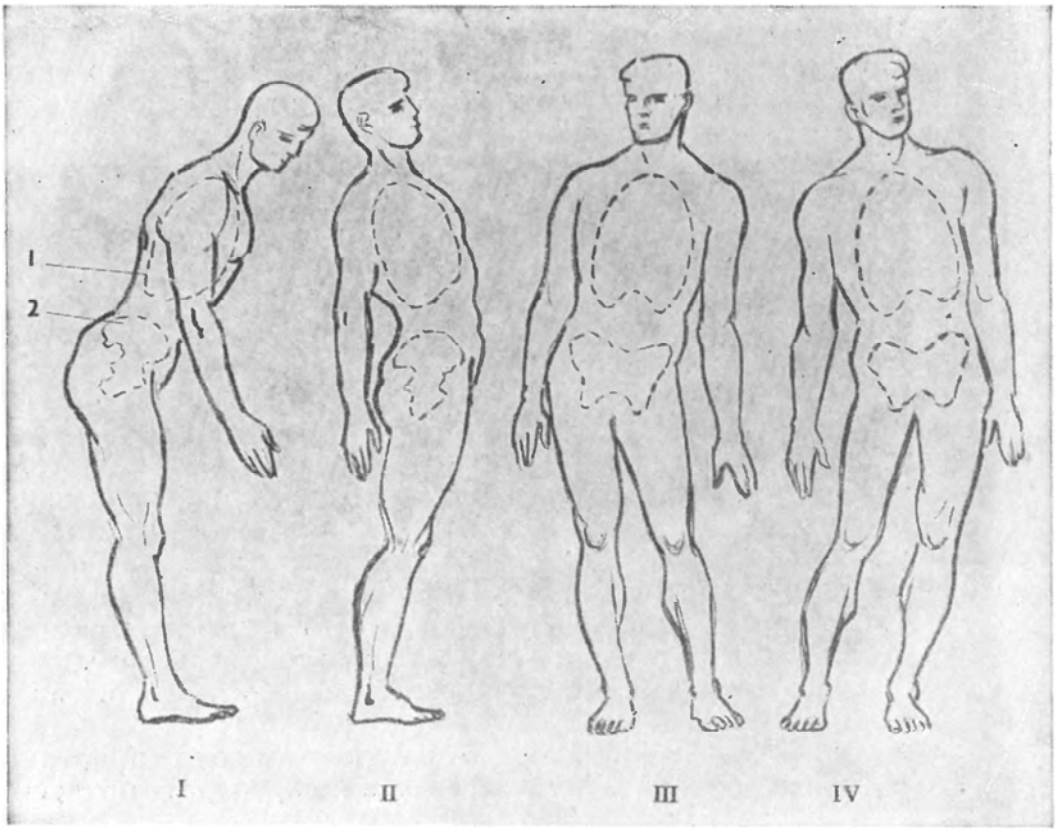

Рис. 15. Пронация, супинация и наклоны голеней и стоп, влекущие за собой пластические перемещения основных массивов фигуры, и обратная связь — перемещение основных массивов фигуры, влекущее за собой соответствующие наклоны, пронации и супинации голеней и стоп (схемы). *I* — наклон назад; *II* — наклон вперед; *III* и *IV* — наклоны вправо и влево:
1 — грудная клетка, *2* — таз

Не сгибая колен (рис. 15):

а) наклонить голени назад к пяткам, т. е. произвести сгибание;

б) нагнуть голени вперед к пальцам, т. е. произвести разгибание;

в) наклонить обе голени вправо, т. е. произвести пронацию на правой ноге и супинацию на левой;

г) наклонить обе голени влево, т. е. произвести пронацию на левой ноге и супинацию на правой.

Непременно надо проделать это в классе на натуре и обязательно дома на себе и тогда легко убедиться в том, что наклоны голени по отношению к стопе имеют важнейшее значение для построения всей фигуры в пространстве и для того, чтобы *поставить* фигуру и твердо *поставить стопы.*

Особенно важное значение приобретают наиболее часто встречающиеся положения пронации — наклон голени в наружную сторону и супинации — наклон голени кнутри (см. ниже в разделе «Построение фигуры»). Постройте ногу сидящей модели вместе с тазом с прорисовкой скелета. Обратите особое внимание на структуру колена и сводчатое строение стопы.

Вопросы. Бедренная кость, ее рельеф на модели. Движения в тазобедренном суставе. Кости голени и их рельеф на модели. Движения в коленном суставе и его рельеф на модели. Кости стопы и их рельеф на модели; своды стопы, опорная роль стопы, пальцев. Движения в голеностопном суставе и в суставах стопы Движения голени и всего тела относительно стопы. Пронация и супинация голени и стопы.

СКЕЛЕТ ПЛЕЧЕВОГО ПОЯСА

Скелет **плечевого пояса** состоит из пары ключиц и пары лопаток.

К л ю ч и ц а — это кость, лежащая под кожей на границе между шеей и грудью и легко заметная на поверхности (рис. 16). Если поставить пальцы на внутренний конец ключицы натурщика, прощупать пальцами ключицу на всем ее протяжении до наружного конца, то здесь можно обнаружить, что наружный конец ее сочленяется с костной площадкой, принадлежащей другой кости. Если затем переступить пальцами на другую кость и продолжать ее прощупывать, то пальцы продвинутся по направлению к позвоночнику по выступающему среди мышц длинному костному гребню; дойдя до конца, пальцы проследуют вниз по костному краю до закругления, и дальше кость не будет прощупываться. Если при этом попросить натурщика медленно поднять руку над головой, то костное закругление (угол лопатки) продвинется к наружному краю спины и, описав кривую, выступит сбоку грудной клетки, выпятив над собой мышцы и кожу. При этом повернется и костный гребень и приподнимет наружный конец ключицы, т. е. вся кость, лежащая на спине, передвинется — эта кость и есть лопатка. С ее передвижениями читатель встречался и выше при движениях «пожатие плеч», «вытягивание руки», «разворот плеч». Предложив натурщику повторить эти движения можно еще раз наблюдать, как при этом будут передвигаться лопатка, ключица и группа мышц при неизменном сопровождении верхней части руки, а если рука не имеет опоры, то и всей руки в целом (см. рис. 2, 3).

Пара ключиц и пара лопаток и передвигающие их и плечи мышцы образуют подвижный костно-мышечный массив, который лежит *поверх грудной клетки* и является промежуточным звеном между грудной клеткой с позвоночником и свободной верхней конечностью — рукой. Этот массив и называется *плечевым поясом.*

Ключица (рис. 16) — это узкая трубчатая S-образно изогнутая кость; ключицы лежат по обе стороны грудины поверх грудной клетки почти горизонтально Ключица имеет тело и два конца: акромиальный и грудинный. Грудинный конец утолщен, он сочленяется с грудиной, акромиальный конец уплощенный, он сочленяется с акромиальным отростком лопатки. Внутренняя часть кости выдается вперед (грудинный изгиб), а наружная часть вогнута (акромиальный изгиб). Длина ключицы — 15—17 см. Обе ключицы своими грудинными концами совместно с грудиной образуют на теле человека *яремную впадину.*

Л о п а т к а расположена на заднебоковой поверхности грудной клетки. При свободно опущенной руке, будучи неподвижной, лопатка висит между II и VII ребром. Лопатка удерживается на поверхности ребер при помощи мышц, которые соединяют ее с грудной клеткой и позвоночником и при работе руки передвигают ее (см. ниже). Между лопаткой и

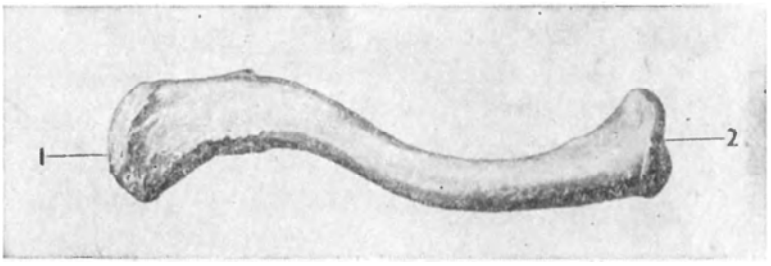

Рис. 16. Ключица (правая) сверху:
1 — акромиальный конец, *2* — грудинный конец.

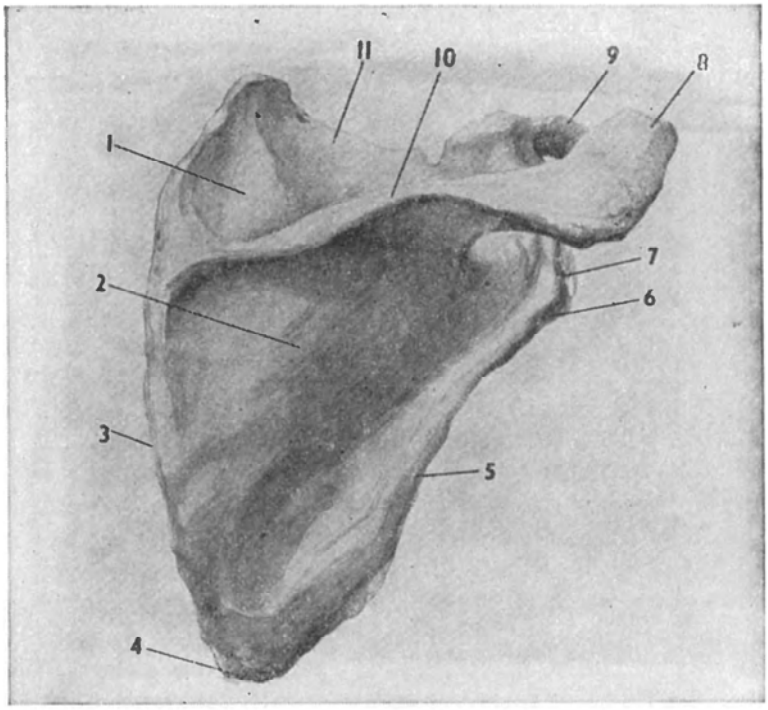

Рис. 17. Лопатка (правая) сзади:
1 — надостная ямка, *2* — подостная ямка, *3* — позвоночный край, *4* — угол лопатки (нижний), *5* — наружный край, *6* — подсуставная бугристость *7* — суставная впадина, *8* — акромион, *9* — клювовидный отросток, *10* — ость (гребень), *11* — верхний край

ребрами заложены две плоские мышцы, поэтому лопатка не вплотную примыкает к ребрам, а соответственно толщине этих мышц возвышается над поверхностью грудной клетки. Чем сильней мускулатура, тем больше выступают лопатки.

Лопатка (рис. 17) — плоская трехугольная кость. В ней различают: *внутренний,* или *позвоночный, край; наружный,* или *подмышечный,* или *подкрыльцовый,* край и *верхний край.* Различают также и *углы нижний, верхний* и *наружный.* Верхний угол и край лопатки лежат глубоко и никакого рельефа не имеют. Нижний угол лопатки и позвоночный край весьма заметны на спине в покое и особенно при движениях лопатки; *при поворотах лопатки нижний угол выступает, покрытый мышцами сбоку грудной клетки.* Наружный край лопатки скрыт под мышцами, а на наружном углу расположена суставная впадина для сочленения с плечевой костью. Выше впадины выступает вперед, загибаясь над грудной клеткой, *клювовидный отросток.* Поверхность лопатки, обращенная к ребрам, называется *подлопаточная ямка.* Задняя поверхность лопатки разделена *лопаточной остью* (*гребнем*) на две неравные половины: *надостную ямку и подостную ямку.* Сама лопаточная ость кнаружи загибается вперед и образует выступ — *акромион* или *плечевой отросток,* который сочленяется с наружным концом ключицы, образуя *ключично-акромиальный сустав.*

При изучении руки, в особенности предплечья и кисти, необходимо производить самому все движения и *наблюдать на себе все явления, описанные в тексте.*

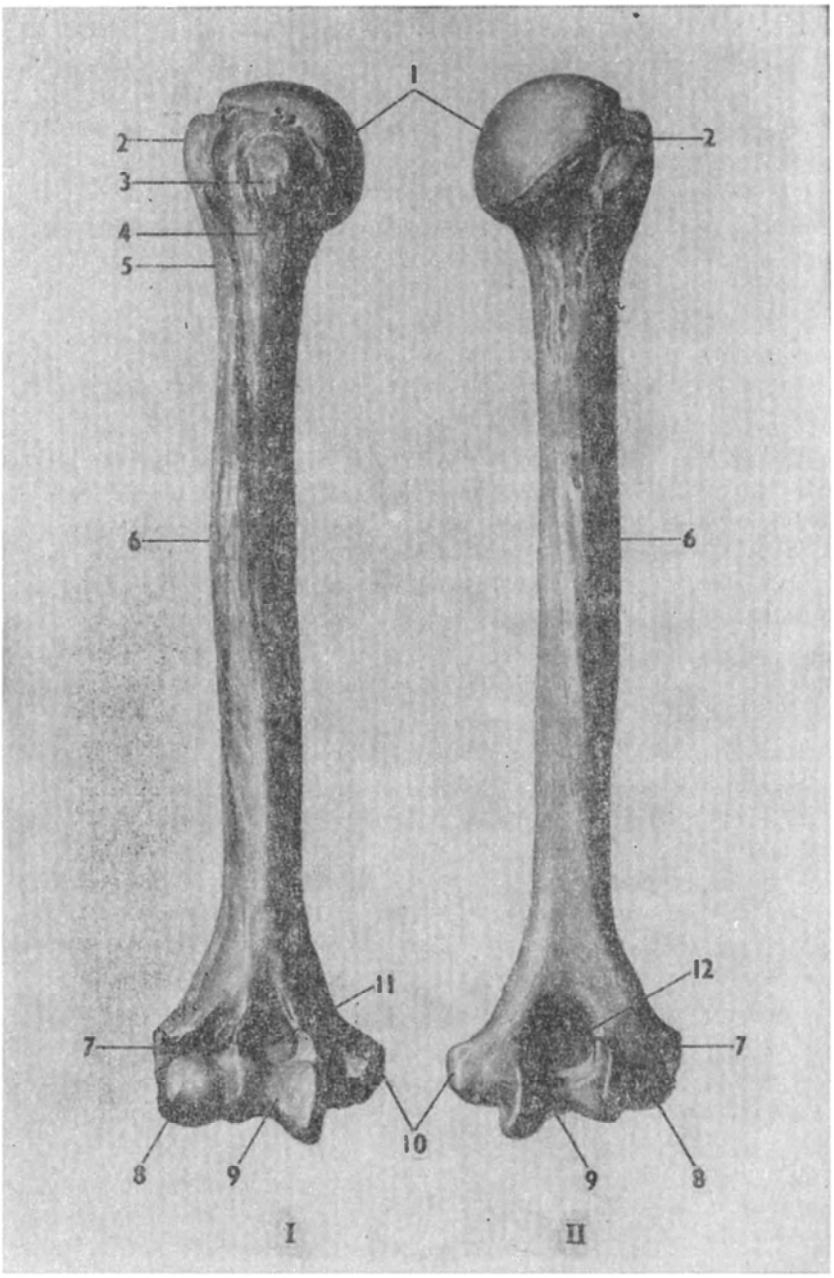

Рис. 18. Плечевая кость (правая). *I* — спереди; *II* — сзади:
1 — головка, *2* — большой бугорок, *3* — малый бугорок, *4* — гребень малого бугорка, *5* — гребень большого бугорка, *6* — дельтовидная бугристость, *7* — наружный мыщелок, *8* — головчатое возвышение, *9* — блок, *10* — внутренний мыщелок, *11* — венечная ямка, *12* — локтевая ямка

СКЕЛЕТ СВОБОДНОЙ ВЕРХНЕЙ КОНЕЧНОСТИ — РУКИ

Скелет руки состоит из плечевой кости, двух костей предплечья, скелета кисти.

Плечевая кость

Если отвести руку назад и согнуть ее в локте, то вверху под акромионом, покрытый мышцей, выступит верхний округлый конец плечевой кости, а внизу на нижнем конце отчетливо обрисуются ее два выступа

(рис. 18). Плечевая кость лежит среди мышц плеча в направлении сверху вниз и несколько спереди назад. На верхнем конце кости различают *головку,* покрытую суставным хрящом; головка сочленяется с суставной впадиной лопатки, образуя *плечевой сустав.* Ниже головки выступают два бугорка: на наружной стороне кости *большой бугорок,* на внутренней — *малый бугорок.* От каждого из них вниз тянется костный гребень: *гребень большого бугорка* и *гребень малого бугорка* — это места прикрепления мышц.

На наружной стороне кости несколько выше середины имеется *дельтовидная бугристость* — место прикрепления дельтовидной мышцы. Внизу плечевая кость делается более плоской и расширяется. С внутренней стороны на ней имеется выступ, заметный при согнутой и при разогнутой в локте руке, — *внутренний надмыщелок.* Снаружи тоже есть выступ — *наружный надмыщелок,* который заметен только при согнутой в локте руке; когда рука разогнута, он прячется в глубине, так называемой *ямки красоты.* Между надмыщелками находятся две суставные поверхности. Одна расположена кнутри, имеет форму блока и называется *блок* — она сочленяется с локтевой костью; другая лежит кнаружи, по форме напоминает шар, называется *головчатое возвышение* и сочленяется с лучевой костью. Над ними спереди располагается углубление — *венечная ямка,* сзади более глубокая впадина — *локтевая ямка.*

Кости предплечья

Локтевая и лучевая. Если рассматривать предплечье на руке, согнутой в локте и с ладонью, раскрытой *вверх,* то на тыле предплечья можно обнаружить и прощупать на всем ее протяжении кость, которая начинается наверху так называемым локтем и заканчивается снизу небольшим утолщением (головкой), лежащим со стороны мизинца, — это л о к т е в а я к о с т ь. Возле кисти рядом с этим утолщением заметна расположенная ближе к большому пальцу другая кость, которая далее кверху скрывается среди мышц, а вверху появляется на поверхности под наружным мыщелком плеча и упирается в головчатое возвышение плеча, с которым сочленяется, — это л у ч е в а я к о с т ь. Если поставить пальцы на верхний ее конец и повернуть кисть ладонью назад, то можно ощутить, как эта кость поворачивается, совершая вращательное движение вокруг продольной оси. Если ощупать при этом движении все предплечье, можно ощутить, что при этом повороте кисти ладонью вниз вся кость поворачивается вместе с кистью и ложится наискосок и поверх локтевой кости — это движение называется *пронацией,* а такое положение предплечья — положением пронации. Если же после этого совершить обратное движение — повернуть кисть ладонью вверх, то одновременно с кистью повернется лучевая кость и ляжет параллельно локтевой — это движение называется **супинацией**, а положение предплечья и кисти — **положением супинации.**

Л о к т е в а я к о с т ь служит основой предплечья (рис. 19). Она имеет тело и два конца; локтевая кость длиннее лучевой, снизу узкая, а вверху значительно массивнее, верхний ее конец напоминает гаечный ключ, на нем имеется *локтевой отросток* (так называемый локоть), а пониже, спереди, *венечный отросток.* Между ними лежит *полулунная вырезка,* которая представляет собой покрытую хрящом суставную площадку для сочленения с блоком плечевой кости. Сбоку, с наружной стороны, имеется *малая полулунная вырезка* — суставная площадка для сочленения с головкой лучевой кости. Ниже большой вырезки, спереди, лежит локтевая бугристость, к которой прикрепляется сухожилие плечевой мыш-

цы. Книзу локтевая кость суживается, а внизу образует небольшое расширение — *головку* локтевой кости; сбоку на головке имеется суставная площадка для сочленения с нижним концом лучевой кости, а с другой внутренней стороны выступает маленький *шиловидный отросток.*

Лучевая кость на верхнем конце имеет цилиндрическую головку, на боковой поверхности которой лежит суставная площадка, для сочленения с малой полулунной вырезкой локтевой кости, а наверху имеется выемка в виде сегмента шара, покрытая хрящом, — это суставная площадка для сочленения с головчатым возвышением плечевой кости. Чуть ниже головки выступает *бугристость лучевой кости* — место прикрепления сухожилия двуглавой мышцы плеча. Внизу лучевая кость расширяется, и вместе с локтевой костью образует нижнюю костную основу предплечья, видную на руке. На нижнем конце лучевой кости лежит суставная площадка для сочленения с запястьем, на внутренней стороне лежит небольшая суставная площадка для сочленения с локтевой костью, а снаружи вниз выдается шиловидный отросток, который можно легко прощупать под кожей в так называемой анатомической табакерке (см. мышцы).

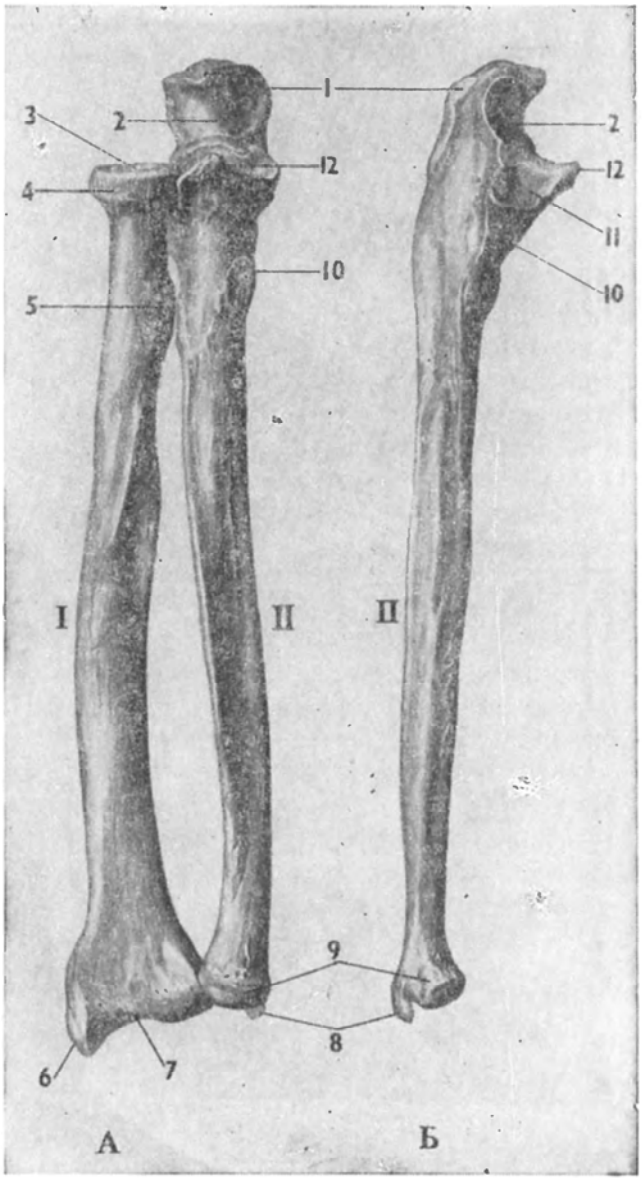

Рис. 19 Кости предплечья. *А* — правые лучевая *(I)* и локтевая *(II)* кости в положении супинации *Б*; *(II)* — правая локтевая кость снаружи: *1* — локтевой отросток, *2* — большая полулунная вырезка (покрыта хрящом), *3* — головка лучевой кости — суставная площадка для сочленения с плечевой костью, *4* — суставная площадка для сочленения с локтевой костью, *5* — лучевая бугристость, *6* — шиловидный отросток, *7* — суставная площадка для сочленения с запястьем, *8* — шиловидный отросток, *9* — головка локтевой кости, суставная площадка для сочленения с лучом, *10* — локтевая бугристость, *11* — суставная площадка для сочленения с головкой луча, *12* — венечный отросток

Локтевая и лучевая кости сочленяются друг с другом вверху и внизу двумя суставами; суставы эти цилиндрические и в них одновременно совершается одно действие — вращение лучевой кости вокруг локтевой; движение это *сопровождается поворотом* кисти и называется *пронацией,* когда лучевая кость перекрещивает локтевую и поворачивает кисть ладонью назад, и супинацией, когда лучевая кисть ложится рядом с локтевой и поворачивает кисть ладонью вперед (табл. I, рис. 20).

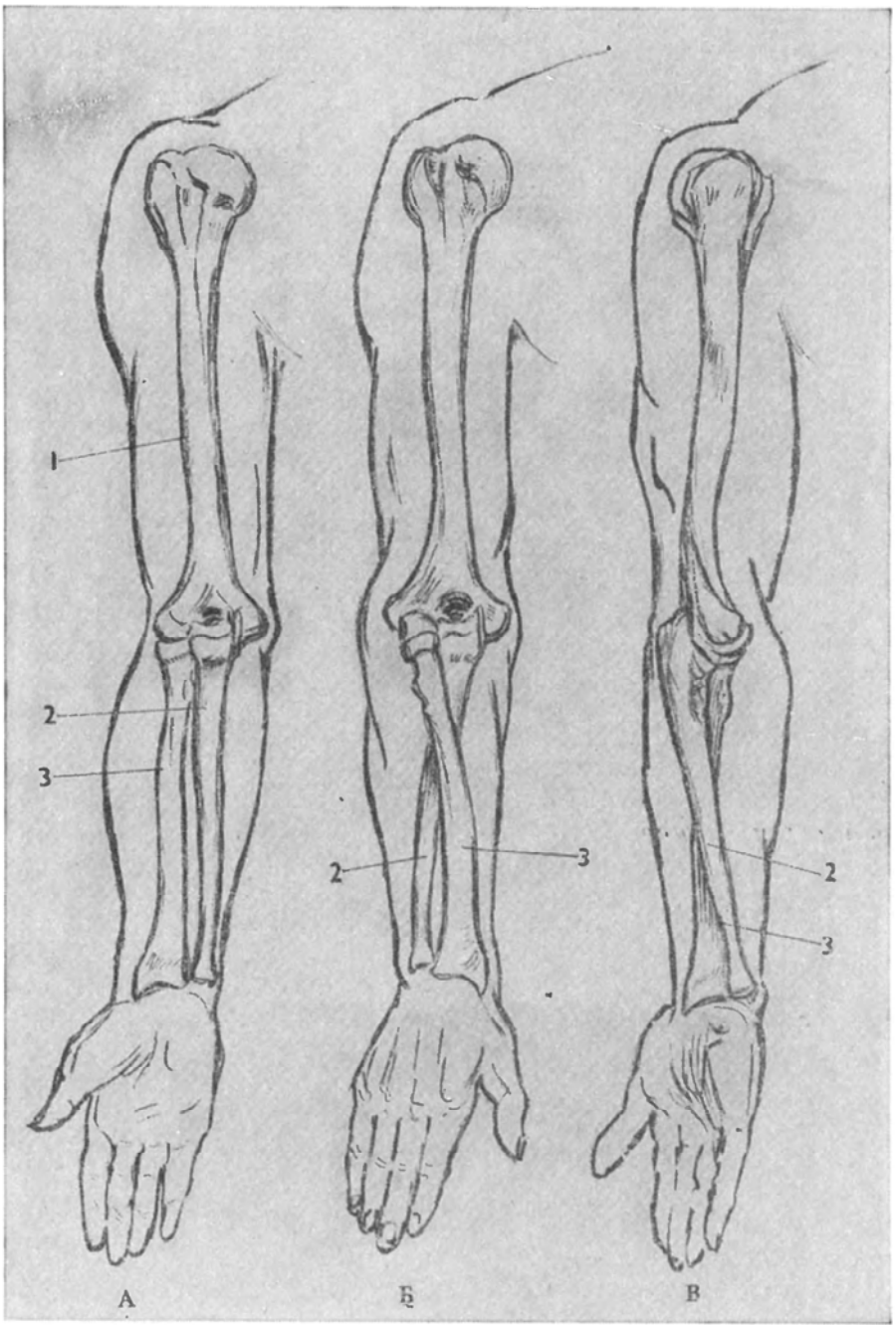

Рис. 20. Пронация предплечья и плеча (схема): *А* — положение супинации; *Б* — пронация предплечья; *В* — пронация предплечья вместе с пронацией плеча:
1 — плечевая кость, *2* — локтевая кость, *3* — лучевая кость

Вверху локтевая кость сочленяется с плечевой блоковидным суставом, где происходят движения сгибания и разгибания; рядом лучевая кость тоже сочленяется с плечом, но шаровидным суставом, в котором происходят движения сгибания и разгибания (совместно с локтевой костью) и, кроме того, также движения вращательные вокруг продольной оси лучевой кости во время пронации или супинации предплечья. Пронация и супинация предплечья могут происходить как самостоятельно, когда локтевой сустав неподвижен, так и одновременно со сгибанием и разгибанием в локтевом суставе (табл. I).

Нижний конец лучевой кости несет на себе суставную площадку для сочленения с запястьем. Площадка эта образована нижним вогнутым концом лучевой кости и сращенным с его внутренним краем треугольным хрящом, который выступает между нижним концом локтевой кости и запястьем и отделяет их друг от друга. Хрящ этот соединен короткой связкой с шиловидным отростком луча и при пронации и супинации вместе с нижним концом лучевой кости вращается вокруг этого отростка. Таким образом, запястье сочленяется только с лучевой костью, локтевая кость в нем не участвует, оставаясь только опорой, и запястье свободно следует за лучевой костью при ее вращении. Сустав этот называется лучезапястным, по форме он яйцевидный (элипсоидный) — двухосный.

Проверьте изложенное на модели и на себе. Постройте сзади руку с лопаткой (кисть можно пока не изображать), прорисуйте кости.

Вопросы. Лопатка и ключица и их рельеф на модели. Суставы плечевого пояса, яремная впадина. Понятие о плечевом поясе. Плечевая кость, ее рельеф на модели, плечевой сустав. Локтевая и лучевая кости, их рельеф на модели. Локтевой сустав. Соединение между костями предплечья. Пронация и супинация руки.

Скелет кисти

Скелет кисти образуют запястье, пясть и фаланги пальцев.

Кости кисти расположены близко к поверхности ее тыла; их легко здесь прощупать. Сгибая и разгибая каждый палец, легко обнаружить, что скелет большого пальца состоит из двух косточек, а скелет каждого из остальных — из трех, эти косточки называются фалангами пальцев.

Продолжив прощупывание (пальпирование) по тылу кисти от основания пальцев (где при сжатии кисти в кулак образуются выпуклости) вверх, к предплечью, легко обнаружить пять продолговатых костей, расположенных веером, каждая из которых соответствует пальцу. Первая кость, соответствующая большому пальцу, легко отводится вместе с ним в сторону, остальные четыре кости вверху и внизу связаны вместе. Все пять костей совместно образуют п я с т ь.

Прощупайте тщательно верхние (т. е. ближайшие к предплечью) концы пястных костей. Поставьте на них пальцы и начните медленно сгибать и разгибать кисть до предела (см. рис. 4). При разгибании верхние концы пястных костей очень сильно приблизятся к концам предплечья, а при сгибании далеко отойдут, причем при сгибании в промежутке между ними появится выпуклая поверхность, в глубине которой прощупываются мелкие косточки; производя снова разгибание, можно увидеть и ощутить, как эта поверхность сильно сокращается, почти исчезает, а кости пясти и предплечья почти соприкасаются.

Обнаруженная таким образом внешне сильно меняющаяся часть кисти носит название *запястья.*

Предупреждение! При чтении раздела — скелет кисти — все время ищите то, что описывается на собственных руках — *правой* и *левой,* иначе не будет полной ориентировки!

Кости з а п я с т ь я лежат в два ряда (рис. 21). В первом ряду, считая от большого пальца к мизинцу, лежат следующие кости: *ладьевидная, полулунная, трехгранная и гороховидная,* во втором ряду — *большая многоугольная (многогранная), малая многоугольная (многогранная), головчатая* и *ключковидная.* Из них на ладони можно прощупать: со стороны мизинца гороховидную кость, а со стороны большого пальца *лучевое возвышение запястья,* которое образовано выступами ладьевидной и большой многоугольной кости. Вверху запястье сочленяется с предплечьем, внизу с пястью.

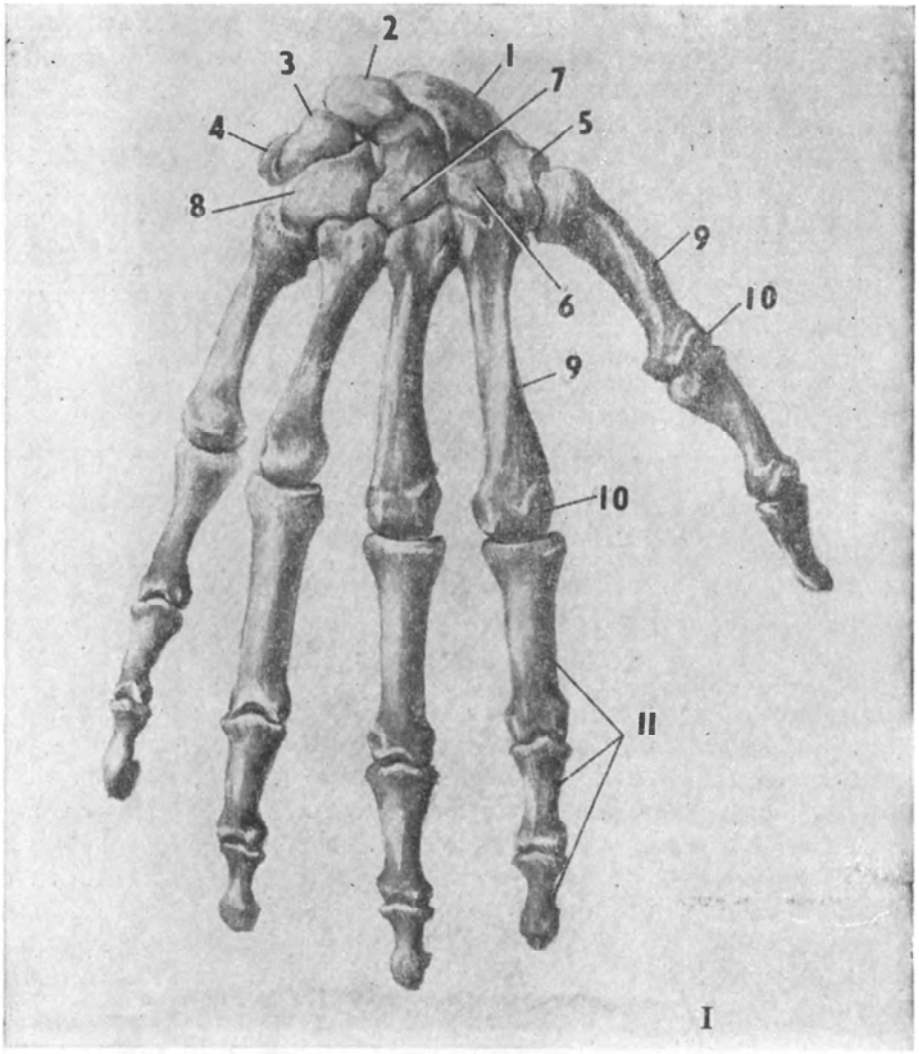

Рис. 21. Скелет кисти (правой). *I* — с тыла;
Кости запястья: *1* — ладьевидная, *2* — полулунная, *3* — трехгранная, *4* — гороховидная, *5* — большая многоугольная, *6* — малая многоугольная, *7* — головчатая, *8* — крючковидная, *9* — пястная кость, *10* — головки пястных костей, *11* — фаланги пальцев, *12* — лучевое возвышение запястья

Пясть состоит из пяти пястных костей, которые обозначаются как на ноге, по порядку от большого пальца к мизинцу. I пястная кость соответствует большому пальцу, II — указательному, и так до V кости, соответствующей мизинцу. В пястной кости различают: *основание, тело и головку.* Пястная кость I пальца короче и шире остальных; самая длинная из пястных костей — II кость, и далее к мизинцу длина костей постепенно убывает. Тела пястных костей у́же головок и оснований, а промежутки между ними заполнены мышцами, управляющими движениями пальцев. Головки пястных костей покрыты суставными площадками, которые продолжаются и на их ладонную поверхность.

Фаланги (рис. 21) пальцев числом 14 распределяются так: на каждом пальце, кроме большого, по 3 фаланги, на большом — 2; именуются фаланги следующим образом: I, II и III фаланга, считая сверху книзу, или: *основная, промежуточная* и *ногтевая;* основная фаланга больше промежуточной, промежуточная больше ногтевой. Фаланги несут

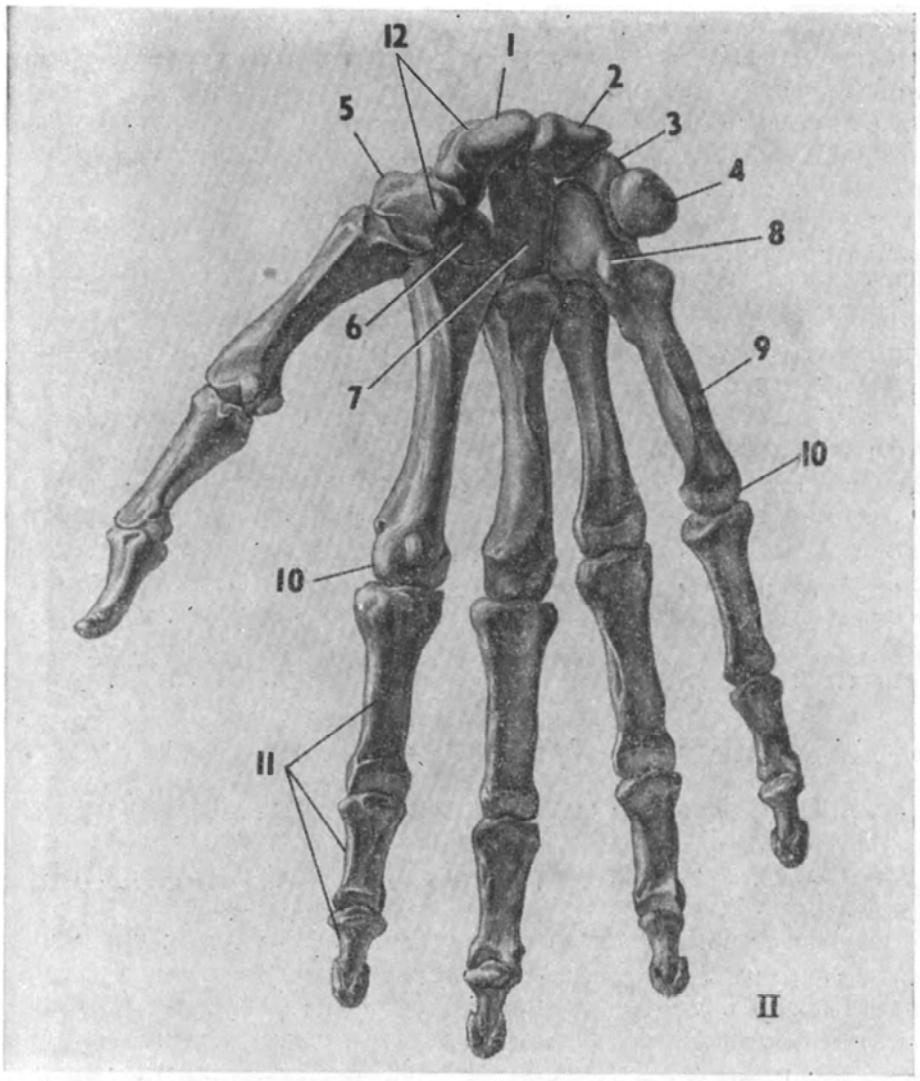

Рис. 21. (продолжение). Скелет кисти: *II* — с ладони.

на себе суставные площадки для сочленения между собой и с пястью. На ногтевых фалангах на кончиках имеются так называемые ногтевые бугристости.

СУСТАВЫ КИСТИ, ЕЕ ДВИЖЕНИЯ И ПЛАСТИКА

Кости запястья сочленяются между собой многочисленными суставами, которые создают из запястья гибкое промежуточное звено; сами же кости запястья между собой особой подвижности не имеют. Верхний ряд запястья сочленяется с лучевой костью, образуя двухостный эллипсоидный *лучезапястный сустав*. В этом суставе возможны движения сгибания и разгибания, движения в наружную сторону (в сторону большого пальца), отведения и движения внутрь — приведения. Кроме того, возможно круговое движение, каким, например, фехтовальщик описывает концом рапиры в воздухе круг, причем кисть *не вращается*. Движения эти усиливаются за счет движения в суставах запястья.

Пясть и запястье сочленяются при помощи пястно-запястных суставов. I пястная кость сочленяется с большой многоугольной, II — с малой многоугольной, III — с головчатой, а IV и V сочленяются с крючковидной

костью. Сустав между *I пястной костью и большой многоугольной* по форме седловидный, двухосный, отличается большой подвижностью, в нем могут происходить движения сгибания, разгибания, отведения, приведения и круговые движения. Остальные пястно-запястные суставы малоподвижны. Кроме того, головки II—V пястных костей соединены между собой связками, так что эти кости образуют основной костяк ладони, а I пястная кость, неся на себе большой палец, может приближаться и удаляться от ладони. Основные фаланги II—V пальцев сочленяются с головками пястных костей при помощи шаровидных суставов, в которых возможны движения сгибания и разгибания и движения в стороны, а также круговые движения, но не вращательные. В пястно-фаланговом суставе большого пальца возможны движения сгибания и разгибания; движения *большого пальца в стороны совершаются только в его пястно-запястном суставе.*

Фаланги пальцев сочленяются между собой при помощи блоковидных межфаланговых суставов — здесь совершаются движения сгибания и разгибания. Если положить кисть руки ладонью вниз свободно на стол (без нажима), можно заметить, что головки пястных костей образуют свод, а сами кости расходятся веером; таким образом, основа кисти — ладонь с тыльной стороны образует веерообразный свод, который из-за подвижности большого пальца расширяется и суживается (рис. 40).

СУСТАВЫ, ДВИЖЕНИЯ И ПЛАСТИКА ПЛЕЧЕВОГО ПОЯСА И РУКИ

Плечевой пояс является подвижным промежуточным звеном между рукой и грудной клеткой. Движения правой и левой его сторон совершенно самостоятельны; вместе с тем правая и левая стороны могут и часто действуют совместно.

Плечевой пояс участвует во многих движениях руки; участие это проявляется в увеличении размаха движений и сопровождается передвижением всего массива соответствующей стороны — правой или левой плечевого пояса по поверхности грудной клетки с неизменным передвижением руки. Кроме движений, совместных с движениями руки (таких большинство), в плечевом поясе бывают движения, когда рука не работает, а пассивно следует за передвижением плечевого пояса; таковы движения пожатия, разворота плеч.

Плечевой пояс не участвует в движениях руки, когда рука в нижней своей части имеет опору и работает кистью и предплечьем, например, на столе, на станке. Но стоит руке начать работать на весу, пусть в основном предплечьем и кистью, как в движение будет вовлечен плечевой сустав, а за ним и плечевой пояс, причем в этом случае размах движений плечевого пояса будет незначителен. В этом легко убедиться, наблюдая движения рук на модели и на себе.

Рассмотрим движения собственно плечевого пояса (см. рис. 24, 25, 35). Они происходят в грудино-ключичном суставе, в ключично-акромиальном суставе и между лопаткой и грудной клеткой, причем происходят не отдельно, а совместно: лопатка движется по поверхности грудной клетки (движимая специальными мышцами), передвигает наружный конец ключицы и вызывает движения в ключично-акромиальном и грудино-ключичном суставах. Ключично-акромиальный сустав, хотя и укреплен связками, но весьма подвижен и не стесняет движений между лопаткой и ключицей. Грудино-ключичный сустав тоже укреплен крепкими связками. Он сложного строения, но допускает движения, которые возможны в шаровидном суставе. В зависимости от передвижений лопатки ключица движется вперед и назад, вверх, вниз и в стороны и может

совершать круговое движение, при этом наружный конец ключицы описывает овал, ширина которого около 12 см, а высота 10 см.

Движения лопатки относительно грудной клетки можно практически рассматривать как движения в огромном скользящем суставе; размах этих движений достаточно велик: вперед от позвоночника и назад к нему, вверх и вниз, повороты, при которых угол лопатки выступает сбоку грудной клетки. При всех этих движениях лопатка передвигает ключицу (и руку). Ключица вносит ограничения в движения лопатки — при всех ее движениях акромион неизменно находится от яремной впадины на одном и том же расстоянии, равном длине ключицы. Лопатка находится как бы на цепи, привязанная костной цепью к одной точке — с яремной впадине, все ее движения совершаются вокруг и относительно этой точки. При этом форма верхней части туловища меняется самым разнообразным образом, но все это происходит *поверх грудной клетки. Основная форма — форма грудной клетки остается неизменной* (табл. I).

Ключица имеется у человека, обезьяны, летучей мыши. У остальных млекопитающих ключицы нет. У кошек она имеется в недоразвитом состоянии.

Верхняя (передняя) часть туловища человека и четвероногих резко отличается друг от друга вследствие того, что благодаря существованию ключиц плечевые суставы человека выступают далеко в сторону. Это дает возможность дополнительно производить разнообразные движения (главным образом, движения в сторону) в плечевых суставах человека. Ключицы образуют основу того, что в быту именуют плечами. Ширина и развитие плеч зависят от длины и массивности ключиц и от развития всего плечевого пояса, что в свою очередь зависит от физической нагрузки.

Плечевой сустав — шаровидный; в нем возможны разнообразные движения подъема и опускания руки по всем направлениям: вперед, назад и в сторону, а также вращательные (вокруг продольной оси плеча). Однако в строении сустава имеются особенности, благодаря которым подъем плеча в *суставе* прекращается тогда, когда плечо достигает горизонтальной плоскости, т. е. до момента максимального его отведения.

Дальнейшее движение плеча, т. е. подъем руки вверх, конечно, совершается, но *не в плечевом суставе,* где плечо фиксируется, а за счет поворота вверх лопатки с укрепленной на ней плечевой костью (см. рис. 25, 35). Поворот лопатки сопровождается подъемом наружного конца ключицы, нижний угол лопатки при этом, поднимаясь, выступает снаружи от грудной клетки, где его можно прощупать и увидеть, как выступ под натянутыми им мышцами. Акромион и ость лопатки тоже, конечно, перемещаются так же, как и вся окружающая их группа мышц. Движения плечевого пояса и движения в плечевом суставе могут совершаться одновременно и независимо друг от друга. Например, плечо, поднимаемое вверх лопаткой, может в этот момент отклоняться в сторону в плечевом суставе. При всех этих движениях рельеф верхней части туловища резко меняется, но все это происходит *поверх грудной клетки,* твердая неизменная основа которой всегда ощущается на живом теле (табл. I).

В локтевом суставе сгибание прекращается при соприкосновении предплечья и плеча, разгибание прекращается, когда локтевой отросток упирается в дно локтевой ямки; при этом плечо и предплечье лежат на одной прямой линии, но бывают отклонения, когда рука переразгибается и образует очень тупой угол, открытый кзади, — это наблюдается у женщин, детей и подростков. Напротив, у сильных физически мужчин бывают и обратные явления — рука остается слегка согнутой вперед.

В локтевом суставе кроме сгибательных движений, происходящих между плечом и локтевой и лучевой костями, происходит также вращательное движение, которое совершает лучевая кость одновременно по отношению к плечу и по отношению к локтевой кости, причем по отношению к локтевой кости движение совершается не только вверху, но и внизу, — в двух лучелоктевых суставах (см. рис. 20). При этом верхний конец лучевой кости просто вращается относительно локтевой, а нижний конец ее совершает круговое движение вокруг нижнего конца локтевой кости, в результате чего вся лучевая кость пересекает сверху локтевую и внизу лежит не снаружи, а с внутренней стороны локтевой кости. При этом движении кисть следует за лучевой костью и ложится ладонью назад. Это движение называется пронация. Обратное вращательное движение лучевой кости, в результате которого нижний конец лучевой кости и вся она ложится снаружи и параллельно локтевой, а кисть ладонью вперед, называется супинация. Супинация и пронация могут происходить одновременно со сгибаниями и разгибаниями в локтевом суставе и независимо от него. При пронации и супинации предплечья следует обратить внимание на следующее. При положении пронации оси предплечья и плеча лежат на одной прямой линии (рис. 20, *Б*), при супинации плечо и предплечье лежат под тупым углом друг к другу (*А*). Вершиной этого тупого угла является внутренний мыщелок плечевой кости. Этот угол при полной супинации особенно заметен, если смотреть на руку спереди или сзади. Все выше сказанное необходимо проверить на натуре или на себе в зеркале!

Пронация и супинация всей руки могут быть усилены за счет вращения руки в плечевом суставе. Проверьте на себе — произведите пронацию предплечья и продлите это движение дальше; произведите супинацию предплечья и продлите движение ее дальше — в том и другом случае, положив другую руку на плечевой сустав, можно ощутить вращение головки плеча; причем пронация плеча весьма эффективна, супинация — незначительна (см. рис. 20).

Положение пронации — обычное рабочее положение руки (Постарайтесь припомнить положение рук при обычной работе.) У четвероногих животных передние конечности при ходьбе находятся в положении пронации, но, кроме того, многим животным свойственны пронация и супинация: крупным и мелким кошкам — львам, тиграм, домашней кошке и т. п., а также медведям, зайцам, белкам, отчасти собакам и др. (понаблюдайте сами за этими животными). У копытных передние конечности никакими пронирующими и супинирующими движениями не обладают — они постоянно находятся в положении пронации.

В лучезапястном суставе происходят движения вокруг двух осей эллипсоида. Вокруг длинной — движения сгибания и разгибания. Вокруг короткой оси, пересекающей длинную: а) в наружную сторону, т. е. в сторону большого пальца, — отведение кисти, б) внутрь, т. е. в сторону мизинца, — приведение кисти.

Кроме того, в лучезапястном суставе кистью совершается круговое движение, например у фехтовальщика, когда при неподвижной руке кисть концом рапиры описывает в воздухе круг.

Движения между предплечьем и кистью происходят не только в лучезапястном суставе — размер их усиливается за счет межзапястного сустава.

При усиленном сгибании кисти область запястья сильно выгибается и растягивается с тыла, что удлиняет расстояние между основаниями пястных костей и костями предплечья. Напротив, разгибание кисти при тех же условиях так сближает пястные кости с предплечьем, что запя-

стье почти целиком оттесняется с тыла в сторону ладони и промежуток между пястью и предплечьем почти исчезает.

Таким образом при сгибании кисть с тыла удлиняется, при разгибании укорачивается. Со стороны ладони напротив — при сгибании укорачивается, при разгибании увеличивается (см. рис. 4).

При отгибании кисти в сторону мизинца — приведении — увеличивается расстояние между лучевой костью и пястной костью большого пальца; при этом движении можно прощупать под кожей, как на поверхности появляется ладьевидная кость и как при обратном движении она исчезает в глубине лучезапястного сустава; при этом расстояние между лучевой и пястной костями делается меньше (см. рис. 40).

При движении в сторону большого пальца увеличивается расстояние между V пястной и локтевой костью за счет появляющейся на поверхности трехгранной кости; при обратном движении эта косточка уходит в глубину лучезапястного сустава и расстояние между локтевой и пястной костью сокращается (см. рис. 40).

Таким образом, при приведении (в сторону мизинца) длина кисти снаружи увеличивается, а снутри уменьшается; при отведении — снутри увеличивается, а снаружи уменьшается.

Проделайте эти движения и прощупайте соответствующие кости на себе.

Движения в двухостном пястно-запястном суставе I (большого) пальца имеют особое значение. Благодаря его подвижности здесь происходят движения: 1) отведения, когда большой палец отводится в сторону и ладонь растягивается; 2) приведения, когда большой палец прижимается ко II (указательному) пальцу; 3) противопоставления, когда кисть сжимается в кулак; 4) круговые движения. Движения самого I пальца, т. е. сгибание и разгибание в его *одноостном пястно-фаланговом* суставе и в одноостном межфаланговом суставе, завершают движения, совершаемые в его пястно-запястном суставе.

Пястно-фаланговые суставы II—V пальцев как двухостные дают возможность движений сгибания и разгибания круговых движений и движений в стороны. Эти последние, дающие отклонения пальцев в стороны, часто ускользают от внимания рисующего, между тем как эти отклонения имеют значение для пластики кисти в целом.

Проверьте все изложенное на кистях *обеих рук.*

Произведите построение кисти вместе с нижним концом предплечья, при сгибании и разгибании кисти с прорисовкой костей (при изображении запястья передавать только ее общую схематизированную форму, имеющую вверху сходство с сегментом эллипсоида, а не вдаваться в подробности изображения отдельных костей).

Произведите построение кисти, сжатой в кулак.

Вопросы. Запястье, пясть, фаланги пальцев. Рельеф запястья: гороховидная кость, лучевое возвышение запястья; рельеф пясти. Суставы кисти. Движения плечевого пояса и в плечевом суставе. Движения в локтевом суставе, супинация и пронация. Движения в лучезапястном суставе. Движения в суставах кисти. Особая роль пястно-запястного сустава I пальца.

ЧЕРЕП

Череп — это костная основа головы. Если положить обе руки на заднюю поверхность шеи и передвигать их вверх, то наступит момент, когда пальцы перестанут ощущать мышцы и нащупают под кожей кость — костную поверхность черепа. Здесь по средней линии выше спинной борозды ощущается выступ — *наружное затылочное возвышение.* Если за-

тем продвинуть руки вправо и влево, то за ушами можно ощутить выступы — сосцевидные отростки височной кости. Ниже и впереди этих отростков находятся два крупных подвижных костных выступа, являющихся частями *нижней челюсти,* единственной подвижной кости черепа. Если от этих выступов продвинуть руки с обеих сторон вперед, то пальцы исследующих правой и левой рук встретятся на подбородке, прощупав таким образом всю кость нижней челюсти.

Если затем поставить пальцы впереди обоих ушных отверстий и продвигать их вперед справа и слева впереди обоих ушей, то можно нащупать два костных мостика, которые идут по боковым поверхностям головы — это так называемые скуловые дуги; они впереди переходят в скуловые кости. Если затем вернуться назад и от шеи прощупать всю покрытую волосами поверхность головы, можно убедиться в том, что под ней всюду имеется твердая костная поверхность. Ее образуют сверху теменные кости, с боков — височные. Твердая костная основа прощупывается и тогда, когда пальцы исследующего минуют волосатую часть головы и перейдут на поверхность лба — здесь ощущается лобная кость. Спускаясь ниже на поверхность лица, пальцы могут ощутить костные края и стенки глазниц и верхнюю костную основу носа. Под кожно-мышечным и жировым покровом лица можно прощупать кости: верхнюю и нижнюю челюсть, причем в зависимости от разного развития жирового слоя костный рельеф лица или легко читается зрительно, или может быть частично или целиком скрыт. Рельеф костей лба, темени и верхней части затылка не зависит от развития жирового слоя и не бывает им скрыт.

Все зрительно читаемые или скрытые костные выступы головы являются необходимыми элементами для ее построения. Голова — *единое пластическое целое* и даже при изображении ее фрагментов необходимо ощущать голову *объемно целиком,* иначе изображение будет пластически неверное. Голову нужно изучать со всех сторон, нужно уметь ее строить в различных ракурсах, неизменно связывая ее с грудной клеткой и позвоночником. Изучение черепа служит основой для этого построения.

Череп состоит из двух частей: мозгового и лицевого черепа. Мозговой череп вмещает головной мозг и орган слуха и образует верхне-заднюю часть черепа; на лицевом черепе расположены глаза, нос, рот. Большой размер мозгового черепа относительно лицевого у человека зависит от сильно развитого головного мозга и резко отличается от всех остальных животных, у которых лицевая часть черепа больше и массивнее мозговой (вспомните лошадь, собаку, льва, орла и т. д.).

Кости, образующие череп, соединены между собой неподвижно при помощи костных швов. Исключение составляет кость нижней челюсти, которая соединяется подвижно с черепом посредством правого и левого нижнечелюстных суставов.

Перед изложением описания отдельных костей черепа необходимо сказать следующее.

В пластической анатомии изучаются только *форма и поверхность черепа, который рассматривается целиком как монолитное целое.* Описываемые далее кости черепа должны изучаться как неделимые части монолитного целого, как опознавательные пункты, помогающие ориентироваться на его поверхности.

Поэтому в пластической анатомии нет надобности рассматривать каждую кость отдельно (как принято в некоторых учебниках). Равным образом, конечно, не описываются ни кости, лежащие в глубине черепа, ни внутренняя поверхность черепных костей (рис. 22).

Мозговой череп

Поверхность мозгового черепа образована следующими костями. Основанием ему служит непарная *затылочная кость,* лежащая снизу и сзади и сочленяющаяся с позвоночником; сверху справа и слева к затылочной кости примыкают две парные *теменные,* с боков две парные *височные;* впереди височных костей на дне так называемых височных впадин справа и слева лежат небольшие участки черепной поверхности, образованные непарной клиновидной костью, граничащие спереди с лобной костью. (Сама клиновидная кость лежит в глубине черепа и в пластической анатомии не изучается.) Спереди мозговой череп замыкается лобной костью.

Затылочная кость (рис. 22). Значительная, самая нижняя часть непарной затылочной кости лежит в глубине шеи и снаружи не видна и не прощупывается. Эта часть примыкает к верхней части позвоночника. На ней расположено *большое затылочное отверстие,* через которое полость черепа сообщается с позвоночным каналом — здесь головной мозг переходит в спинной.

По обе стороны этого отверстия расположены два мыщелка, сочленяющиеся с первым шейным позвонком. Позади отверстия назад и кверху тянется *чешуя затылочной кости,* к которой прирастают мышцы шеи — на кости видны места прикрепления этих мышц — *выйные линии.* На границе прикрепления этих мышц, там, где кость уже расположена непосредственно под кожей, по средней линии находится непарное наружное *затылочное возвышение.*

Иногда на затылочной кости имеется выступ выше, на границе соединения с теменными костями, но этот выступ бывает непостоянно и специального наименования не имеет.

Височная кость. Парные височные кости располагаются справа и слева и примыкают сзади к затылочной кости. В глубине височной кости расположен орган слуха, к которому с наружной поверхности кости ведет наружный слуховой проход; вокруг отверстия прохода расположено ухо. Позади наружного слухового прохода расположен выступ — *сосцевидный отросток;* он хорошо заметен позади уха под кожей. Впереди прохода выступает и тянется вперед *скуловой отросток,* который, соединяясь со скуловой костью, образует на боковой поверхности черепа своеобразный костный мостик — *скуловую дугу.*

Ниже скулового отростка и впереди слухового прохода имеется углубление — *суставная ямка нижней челюсти;* в этой ямке находится суставной отросток нижней челюсти, при помощи которого (справа и слева) нижняя челюсть подвижно сочленяется с черепом.

Остальная часть височной кости — *чешуя* — плоская; вверху соединяется с теменной, спереди с клиновидной костью.

Теменная кость. Две парные теменные кости образуют верхнюю поверхность черепа. Они вверху соединяются друг с другом посредством сагиттально расположенного *стреловидного шва,* сзади соединяются с затылочной костью посредством *лямбдовидных швов,* а спереди *венечный шов,* расположенный фронтально, соединяет их с лобной костью. Наиболее выпуклая часть теменной кости носит название *теменного бугра.*

Клиновидная, или основная, кость. Непарная, лежит почти вся внутри черепа; боковые ее части справа и слева выходят наружу и примыкают сзади к височной, а вверху к теменной и лобной костям. Они образуют справа и слева дно плоского углубления — височной впадины, лежащей на боковой поверхности черепа выше скуловой дуги.

Лобная кость. Непарная, образует поверхность лба; вверху справа и слева имеются два выступа — *лобные бугры,* ниже лобных бугров над бровями лежат две выпуклости (сильнее выраженные у взрослых мужчин) — *надбровные дуги;* между надбровными дугами над носом лежит небольшая, чаще всего слегка углубленная площадка — *надпереносье.*

Передняя поверхность лобной кости переходит справа и слева в боковые поверхности, которые соединяются с височными и клиновидными костями. На границе этого перехода имеется костный гребень, зачастую отчетливо заметный под кожей, — *височная линия.* Височная линия ограничивает так называемую *височную впадину,* лежащую выше скуловой дуги, и продолжается на поверхность теменной кости.

Поверхность лобной кости, минуя надбровные дуги, загибается в глубь черепа, образуя справа и слева границу лба и глазниц — надглазничный край, и, продолжаясь назад еще глубже, переходит в верхние стенки глазниц (глазных впадин), в которых расположены глаза. Кнаружи и книзу, справа и слева лобная кость соединяется со скуловыми.

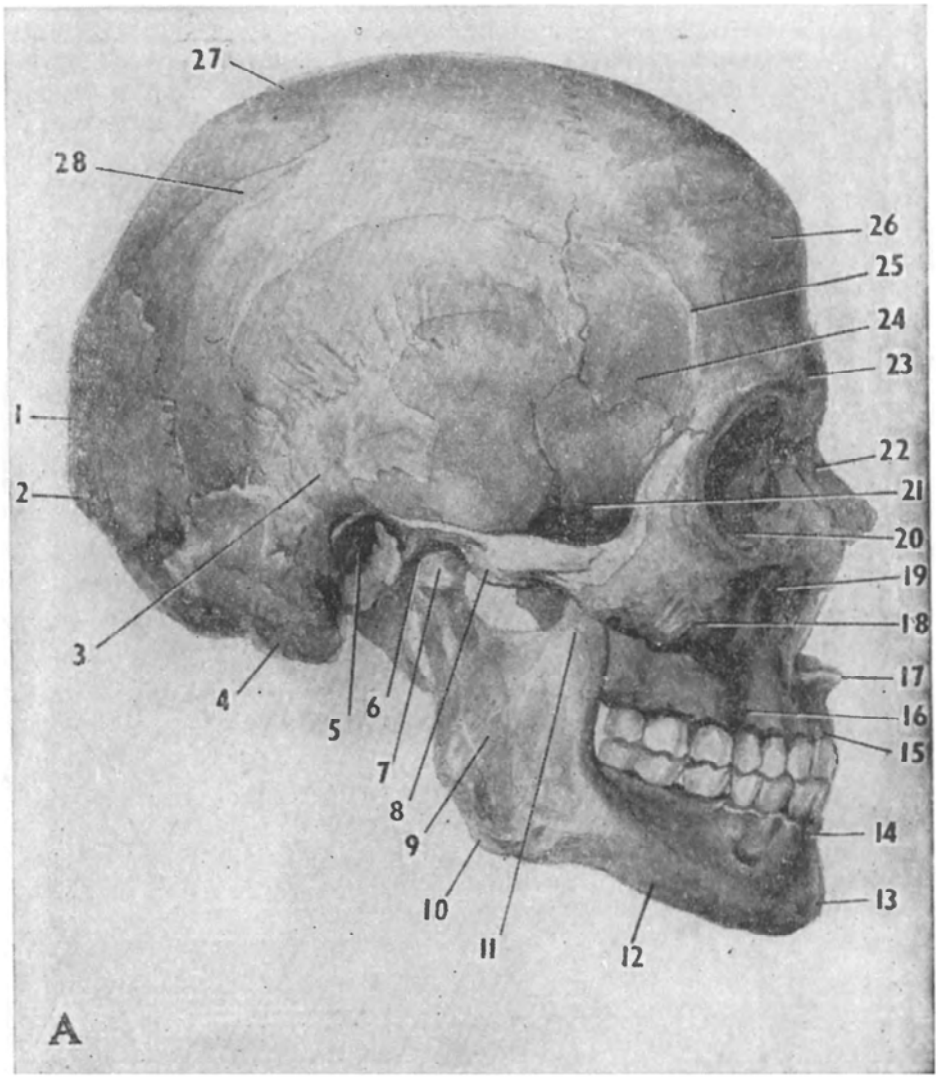

Рис. 22. Череп *А* — в профиль:

1 — затылочная кость, *2* — наружное затылочное возвышение, *3* — височная кость, *4* — сосцевидный отросток височной кости, *5* — наружный слуховой проход, *6* — суставная ямка для сочленения с нижней челюстью, *7* — суставной отросток нижней челюсти, *8* — скуловая дуга, *9* — ветвь нижней челюсти, *10* — угол нижней челюсти, *11* — венечный отросток, *12* — тело нижней челюсти.

Лицевой череп

Лицевой череп начинается вверху от нижнего (надглазничного) края лобной кости, с боков ограничивается скуловыми костями и замыкается снизу нижней челюстью; кроме того, в состав его входят две парные верхнечелюстные кости и две парные носовые косточки. На поверхности лицевого черепа расположены два парных углубления — *глазницы*, одно непарное *носовое*, или *грушевидное*, отверстие и непарное отверстие *рта*.

Скуловая кость. Парная, образует выпуклость скулы. Вверху она сращена с лобной костью, образуя наружную стенку орбиты (глазницы), сзади с клиновидной и височной, вместе с которой образует костный мостик — *скуловую дугу*. На передней поверхности лица скуловая кость сращена с верхнечелюстной костью. На худощавом лице скуловая кость и скуловая дуга резко очерчиваются под кожей. Выпуклые скуловые кости расширяют лицо (отсюда выражение скуластый). При плоских скуловых костях лицо узкое.

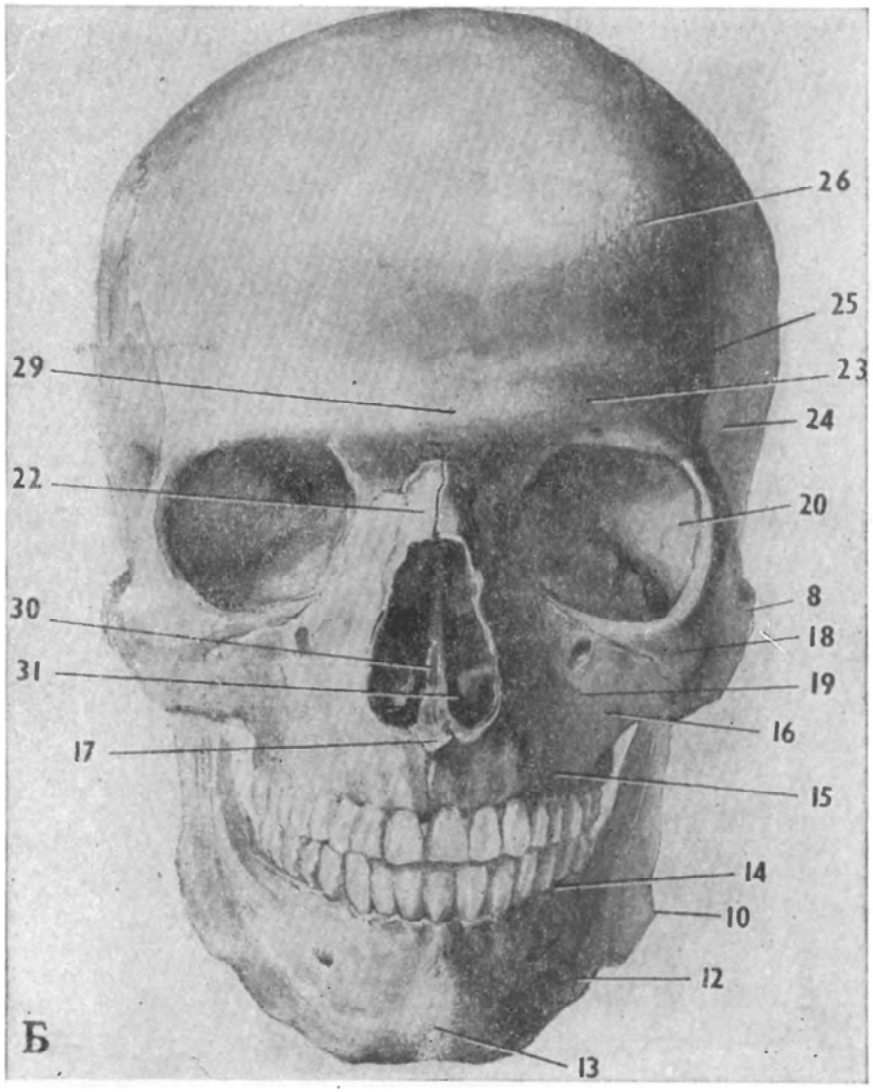

Рис. 22. (продолжение). Череп. Б — в фас:

13 — подбородочное возвышение, *14* — луночковый край, *15* — ячеистый отросток, *16* — верхняя челюсть, *17* — передняя носовая ость, *18* — скуловая кость, *19* — собачья ямка, *20* — глазница, *21* — основная кость, *22* — носовая кость, *23* — надбровная дуга, *24* — височная впадина, *25* — височная линия; *26* — лобный бугор, *27* — теменная кость, *28* — теменной бугор, *29* — надпереносье, *30* — носовая перегородка, *31* — носовое отверстие

Верхнечелюстная кость. Парная кость, которая служит твердой основой поверхности лица, расположенной между глазами и ртом. Вверху поверхность кости, загибаясь внутрь глазницы, образует нижнюю ее стенку; поднимающийся с внутренней стороны вверх *лобный отросток* срастается с лобной костью. Правый и левый лобные отростки служат опорой для двух парных *носовых косточек,* которые, срастаясь по средней линии друг с другом, образуют вверху неподвижную костную часть носа. Ниже внутренние края правой и левой верхнечелюстной кости образуют границы *грушевидного носового отверстия,* далее ниже срастаются друг с другом по средней линии и на месте сращения образуют выступ — *переднюю носовую ость,* которую можно прощупать на лице у основания носовой перегородки. На передней поверхности верхнечелюстной кости под глазницей расположено углубление, заметное на лице у сухощавых людей, — оно называется собачья ямка.

Внизу верхнечелюстная кость образует *ячеистый (альвеолярный) отросток,* состоящий у взрослого из восьми углублений, или ячеек, в каждой из которых помещается корень соответствующего зуба. Так как правая и левая верхние челюсти сращены по средней линии, их альвеолярные отростки совместно имеют форму подковы, несущей шестнадцать зубов, и образуют то, что в обиходе называют верхней челюстью. Слизистая оболочка рта, покрывающая ячеистые отростки, называется *деснами.* Внизу позади ячеистых отростков поверхность нижней челюсти продолжается в полость рта в виде горизонтальных пластинок, которые, срастаясь друг с другом, образуют большую часть твердого нёба, отделяющего полость рта от полости носа.

Носовые косточки парные, срастаясь друг с другом по средней линии, как сказано выше, они образуют костную часть спинки носа; наружными краями они срастаются с краями верхнечелюстных костей, а сзади опираются на костно-хрящевую перегородку носа, делящую нос на две половины. Остальная подвижная часть твердой основы носа образована хрящами (см. далее нос).

Нижняя челюсть. Непарная кость Основная ее часть — *тело нижней челюсти* имеет подковообразную форму. На передней поверхности тела нижней челюсти посредине имеется подбородочное возвышение, книзу и вправо и влево от которого располагаются два подбородочных бугорка. Сзади, справа и слева вверх (от тела) под углом отходят *ветви нижней челюсти,* каждая из которых заканчивается двумя отростками: передним — *венечным* и задним — *суставным.* Суставные отростки справа и слева сочленяются с височными костями, образуя подвижные нижнечелюстные суставы с суставными ямками нижней челюсти (см. выше). К венечным отросткам прикрепляются височные мышцы.

Тело и ветви нижней челюсти на месте перегибов образуют *углы нижней челюсти.* Ширина этих углов изменяется в зависимости от возраста: у новорожденных они широки и мало рельефны, у взрослого углы эти бывают очень рельефны, приближаются к прямому, но никогда не бывают меньше прямого. У различных людей углы нижней челюсти бывают различной ширины: чем шире углы, тем более книзу тянется тело нижней челюсти — от этого лицо становится длиннее. Чем уже углы, чем больше они приближаются к прямым, тем меньше отгибается вниз тело нижней челюсти и тем короче выглядит лицо, а челюсть кажется массивнее («квадратная челюсть!»). Углы нижней челюсти зачастую в обиходе ошибочно именуют скулами.

Тело нижней челюсти вверху несет на себе ячеистый отросток (луночковый край), состоящий у взрослого человека из 16 ячеек, в которых залегают корни зубов; таким образом, у взрослого человека на обеих

челюстях имеется тридцать два зуба. На нижней челюсти человека есть особенность, которая присуща только человеческому черепу: выступание вперед по отношению к зубам передней нижней части челюсти, т. е. наличие подбородочного возвышения. Это возвышение обусловливает наличие *подбородка,* который присущ только человеку.

У животных вперед выступают зубы — передний конец нижней челюсти лежит позади зубов — подбородок отсутствует.

Глазницы. Парные углубления, в которых расположены глазные яблоки и двигательные аппараты глаз. Глазница имеет форму сглаженной четырехгранной пирамиды. На ее стенках в глубине имеются отверстия, через которые проходят нервы и кровеносные сосуды глаза. На внутреннем крае глазницы имеется отверстие, продолжающееся в костный проход, ведущий в полость носа. Внутри прохода тянется слезно-носовой канал, через который слезы, постоянно омывающие поверхность глаза, проходят в полость носа.

Грушевидное, или носовое, отверстие ведет в *полость носа,* которая тянется над твердым нёбом выше полости рта. Полость носа разделена надвое вертикальной носовой перегородкой, состоящей из костных и хрящевой пластинок, и заканчивается сзади парными отверстиями — *хоанами.* Хоаны выходят в носоглотку — полость, являющуюся верхней частью глотки (см. рис. 43).

Отверстие рта переходит в *полость рта:* полость рта на скелете ограничена вверху твердым нёбом, а снизу ничем не ограничена. На живом человеке полость рта замкнута справа и слева щеками, а снизу мышцами, образующими *дно ротовой полости*; эти мышцы тянутся от нижней челюсти к подъязычной кости, расположенной над гортанью (см. ниже — шея). Сзади полость рта так же, как полость носа, переходит в полость глотки. Таким образом, полость рта сообщается с полостью носа, что легко проверить практически при курении — дым, втянутый в рот, легко выпускается через нос.

ДВИЖЕНИЯ, ПЛАСТИКА И ПОСТРОЕНИЕ ГОЛОВЫ

Все кости черепа, за исключением нижней челюсти, соединены между собой неподвижно, поэтому здесь возможны лишь следующие движения: движения головы в суставах между черепом и позвоночником и движения нижней челюсти в суставах между ней и височными костями черепа.

Суставы нижней челюсти весьма подвижны; при движениях нижней челюсти, благодаря растяжимости сумок суставов, суставные отростки челюсти выходят из суставных ямок и опорой имеют ближайшие выступы височной кости. Благодаря этому нижняя челюсть не только открывает и закрывает рот, но и движется взад и вперед, вправо и влево при жевании. В том, что суставные отростки выходят из ямок нижней челюсти, можно легко убедиться на себе, поставив палец на область сустава впереди ушного отверстия и широко открыть рот или подвигать челюстью в стороны — при этом можно ощутить пальцем, как суставной отросток нижней челюсти выходит из суставной ямки и движется в разные стороны.

Движения нижней челюсти вниз и в стороны бывают не только при жевании, они могут возникать непроизвольно вследствие изумления, разочарования и других эмоций — тогда в обиходе говорят: лицо «вытянулось», лицо «перекосилось».

Подвижность головы зависит от движения в суставах между мыщелками затылочной кости и первым шейным позвонком — здесь имеются два двухостных яйцевидных сустава, а также от движений между пер-

вым и вторым позвонками, когда первый позвонок как бы составляет одно целое с черепом и вместе с черепом поворачивается вокруг вертикальной оси по отношению ко второму позвонку. Подвижность головы зависит также от движений шейных позвонков, которые вместе с шеей перемещают голову. Таким образом, в особенности, если движение совершается одновременно в этих различных звеньях, голова может совершать самые разнообразные движения: подъем и опускание в различных направлениях, повороты, наклоны в стороны (более подробно см. ниже), причем подъем, например, может сочетаться с поворотом, опускание с наклоном головы в сторону.

При огромном разнообразии движений и положений головы изображение ее методом срисовывания просто неосуществимо, потому что малейшее движение в сторону нарушает намеченный было рисунок. Естественно, что изображать голову возможно главным образом, пользуясь методом объемного построения. Разумеется, при этом общая масса черепа, а также и отдельные его выступы, видные и ощущаемые на поверхности головы, являются той основой, на которой и должно производиться построение. Череп и его выступы дают возможность строить голову в любом повороте и в любом ракурсе; намечая различные парные и непарные костные пункты, так сказать, сопрягая их, можно на бумаге или в объемном материале (например, глине) наметить основные *объемные* массивы головы, с тем чтобы в дальнейшем уточнить размеры и пропорции, характерные для данного случая, данной головы. Следует помнить, что строить голову нужно в *целом*, вместе с затылком, иначе объем и характер пропадут. Существует и довольно часто встречается «метод», когда работающий строит только лицо и остальную объемную (мозговую) часть черепа как бы «приплюсовывает». При этом теряются объем и пропорции головы в целом, голова приобретает иной характер. В таких случаях художники говорят: «затылок не чувствуется», «затылок плоский». Кроме того, не построив голову *целиком*, нельзя ее правильно пластически связать с шеей — связь будет только внешней и пластически незавершенной.

Необходимо оговориться! Нельзя, конечно, требовать, чтобы работающий скрупулезно придерживался костной связи между затылочной костью и позвоночником — речь идет о том, чтобы художник вырабатывал в себе привычку объемно мыслить и оперировать большими цельными массами, что при изображении головы особенно необходимо.

Большинство выступов черепа заметно на голове, особенно на лице, конечно, если оно не слишком располнело; поэтому они приобретают большое значение при построении головы в целом. Для этой цели важны край лобной кости, образующий верхние края глазниц, височные линии, лобные бугры, скуловые кости, скуловые дуги, нижняя челюсть с ее углами и подбородочным возвышением, теменные бугры, наружное затылочное возвышение, сосцевидные отростки.

Череп, а следовательно, и голова симметричны. При построении головы надо строить объемные *парные* формы, располагая их по обе стороны срединной плоскости, причем если рисуешь на плоскости (а не лепишь в объеме) в соответствии с точкой зрения рисующего.

Срединная плоскость головы — это воображаемая сагиттальная плоскость, разделяющая симметричную форму головы на две равные половины. Срединная плоскость черепа (головы), встречаясь с поверхностью, проходит через подбородочное возвышение, переднюю носовую ость, середину носа, надпереносье, середину лба, через стреловидный шов и наружное затылочное возвышение, образуя среднюю линию головы.

Срединная линия головы на плоскости рисунка представляет собой в упрощенном виде кривую, тем более выпуклую, чем больше повернута голова; наибольшая кривизна выявляется при полном повороте головы в профиль. При меньших поворотах кривая эта более сглажена: чем ближе голова к фасу, тем меньше кривизна, а при полном фасовом положении лица срединная линия делается почти прямой.

При наклонах головы срединная линия, сохраняя свойственную данному повороту головы кривизну, соответственно наклонена.

Срединная линия — главнейшая из координат головы — намечается в самом начале построения, чтобы, определив *поворот и наклон* головы, начать намечать по обе ее стороны симметричные части черепа.

Второй главной координатой является кривая линия, проходящая параллельно краю лба через середины обеих орбит (соответственно зрачкам), скуловую дугу, ушное отверстие и наружное затылочное воз-



Рис. 23. Использование «крестовины» для построения головы (рис. Ганса Гольбейна младшего)

вышение. Эта линия пересекает срединную линию в двух местах сзади и спереди перпендикулярно накрест и определяет подъем и опускание головы: если она лежит выпуклостью вверх — голова поднята, если выпуклостью вниз — голова опущена. Эти две пересекающиеся линии, так называемая «крестовина», определяют в основном поворот и наклон головы (рис. 23). Их надо наметить с самого начала построения и по отношению к ним откладывать вправо и влево, вверх и вниз, соответственно точке зрения, костные пункты черепа: скуловые кости и скуловые дуги, височные линии, правую и левую стороны нижней челюсти, надбровные дуги и глазничный край лобной кости, местоположение уха и т. д. При наклонах и подъемах головы очень тщательно намечают местоположение уха и носа: что находится выше, что ниже, направление скуловой дуги; соотношение надглазничного края и нижней челюсти. Особенно это важно при сильных ракурсах сверху и снизу.

При рисовании со стороны затылка тоже важно тщательно наметить обе линии крестовины, положение уха, скулу, скуловую дугу, нижнюю челюсть, край орбиты, край лба, теменные бугры. Рисуя, надо представить себе, как по ту сторону срединной плоскости в пространстве объемно расположены части черепа, симметричные изображаемым, но не

видные с данной позиции рисующего. Для лучшей ориентировки и уточнения полезно время от времени, вставая с места, осматривать модель со всех сторон и затем продолжать рисунок с прежней позиции.

Уточнение черт лица: прорисовка носа, рта, глаз — производится только после объемного построения головы, т. е. наметки на бумаге того, как размещены в пространстве костные ориентиры черепа.

Пропорции черепа сильно меняются за время роста человека.

Высота черепа новорожденного в 2 раза меньше высоты черепа взрослого. Высота верхней части детского черепа (от темени до зрачков) значительно больше нижней лицевой части, так как у детей в раннем возрасте очень малы челюсти; по мере роста эта разница сглаживается. Лобные бугры у ребенка сильно выступают, надбровные дуги мало заметны.

Мужской череп в среднем больше женского (это соответствует общим пропорциям, так как средний рост мужчины больше среднего роста женщины). Высота верхней части женского черепа относительно нижней несколько больше, чем на мужском. Лобные бугры у женщин развиты больше, а надбровные дуги меньше, чем у мужчин; от этого лоб мужчины более покат, а лоб женщины более отвесен.

Производят построение головы с объемной прорисовкой черепа внутри нее: в три четверти спереди, в три четверти сзади, в ракурс сверху (опущенную голову) в ракурс снизу (поднятую голову). Для этого рядом с головой натурщика ставят череп в том положении, в котором находится голова.

Вопросы. Череп мозговой, череп лицевой. Кости черепа: затылочная, височная, теменная, лобная, скуловая, верхнечелюстная, нижняя челюсть. Глазницы, отверстия носа, рта. Методика построения черепа; «крестовина» и другие основные координаты построения черепа. Возрастные и половые особенности черепа.

РАЗБОР СКЕЛЕТНОЙ И МЫШЕЧНОЙ СВЯЗИ СТОЯЩЕЙ ФИГУРЫ И ОБЪЕМНОЕ ЕЕ ПОСТРОЕНИЕ НА ОСНОВЕ СКЕЛЕТА И ОБОБЩЕННЫХ МЫШЕЧНЫХ МАССИВОВ

Основной твердой опорой фигуры, несущей на себе все части тела, служит скелет. Кости скелета, подвижно связанные между собой, при работе окутывающих их мышц взаимно перемещаются и тем самым дают возможность фигуре принимать разнообразные позы, допускаемые размахом движений в суставах тела. В любой позе, в любом движении характер возникающей общей и отдельной формы прежде всего определяется взаимоположением костей скелета — это взаимоположение определяет основную конструкцию позы.

Таким образом, *скелет* является главнейшим конструктивным элементом связи и *главной основой построения фигуры.* Мышечные массивы лежат поверх скелета, связывают между собой отдельные его части и тем самым дополняют эту конструктивную связь.

Чтобы получить ясное объемное представление о модели, надо перед началом работы, прежде чем приступить к построению рисунка, осмотреть модель со всех сторон и проанализировать главнейшие соотношения частей скелета, т. е. определить расположение таза, стоит ли он ровно или наклонен, и если наклонен, то в какую сторону и как по отношению к тазу располагаются в пространстве остальные костные элементы тела. Это определит основную внутреннюю конструкцию позы.

Внешние формы тела создаются главным образом мускулатурой вместе с костными элементами, видными на поверхности. Мускулатура покрывает почти весь скелет и, перекидываясь через суставы, вместе с

костями создает элементы внешней пластической связи, которую конкретно и изображает художник, непременно сохраняя в сознании своем связь костную, внутреннюю. Если учащийся еще не изучал мускулатуру (как, например, в данном случае), то, присмотревшись к модели (рельефной и мускулистой), он все же сможет определить кое-какую закономерность расположения и группировок неизвестных ему пока мышц и, определив эту закономерность, сможет построить фигуру и выявить пластическую связь при помощи скелета и обобщенных мышечных массивов.

Если есть время, перед длительным рисунком полезно кроме осмотра модели с разных сторон и мысленного разбора построения фигуры сделать несколько объемных ее набросков с разных сторон или хотя бы спереди и сзади. Такого рода предварительная работа даст рисующему более или менее полное объемное представление об изображаемой модели.

Для того чтобы познакомить учащихся с подобным методом на практике и помочь созданию у них целостного объемного восприятия модели, разберем в качестве примера построение одной и той же фигуры спереди и сзади (см. рис. 24, 25).

Примечание. Во время разбора, определения: правая, левая, вправо, влево употребляются соответственно с моделью, например: вправо — это в сторону *правой руки натурщика,* влево — в сторону *левой руки натурщика.*

Рисунки (рис. 24, 25) изображают мужскую фигуру, нарисованную несколько условно. — мускулатура подчеркнута и обобщена по группам, чтобы отчетливее были видны массивы мышц (еще не изученные учащимися). Например, подчеркнуто деление мышц бедра на три основных массива; показано, что мышцы предплечья состоят из двух массивов; подчеркнуто вхождение мышц в глубину и выход их на поверхность между группами других мышц, т. е. более или менее отчетливо показаны элементы мышечной связи.

Одна и та же поза, как сказано выше, изображена в двух вариантах — спереди и сзади таким образом, что фигура просматривается с двух позиций целиком.

Познакомимся с рис. 24. Натурщик стоит, опираясь на правую ногу, отставив левую в сторону и чуть вперед; правая нога выпрямлена, левая слегка согнута в тазобедренном суставе, в колене и в голеностопном суставе. Таз наклонен в левую сторону и слегка развернут правой стороной вперед. Верхняя часть туловища, напротив, наклонена в правую сторону и еще больше, чем таз, повернута правой стороной вперед. Голова приподнята, смотрится несколько в ракурс снизу, повернута правой стороной вперед. Правая рука свисает вниз, слегка согнута в локте, кисть ее висит свободно; левая рука поднята вверх, согнута в локте, кисть сжимает воображаемый шест и как бы на него опирается.

Разбор начнем с центрального звена фигуры, т. е. с таза. Правая сторона таза приподнята, левая опущена, происходит это оттого, что правая нога выпрямлена, а левая согнута в трех суставах.

Следствием положения таза является: наклон верхней части туловища с плечевым поясом, головой и руками в противоположную сторону — позвоночный столб наклонился вправо и перенес в ту же сторону голову, грудную клетку со всем тем, что на ней базируется. Происходит это непроизвольно в поисках устойчивого равновесия фигуры. Одновременно с наклоном позвоночника и грудной клетки в дальнейших звеньях тоже в поисках равновесия невольно произведены дополнительные

движения: поворот и откидывание головы, подъем левой руки и свободное опускание правой — и поза установилась.

Таким образом, центральным звеном, связующим между собой всю фигуру, является таз.

Начнем с таза пространственное построение фигуры, предварительно наметив на листе ее местоположение и примерно пропорции рисунка.

На поверхности тела таз определяется следующим образом: правая верхняя подвздошная ость и правый подвздошный гребень приподняты, левые ость и гребень опущены; лонное сращение отклонено в сторону опорной ноги. Так как таз симметричен, то его нужно строить как симметричную форму, а для этого нужно провести срединную линию таза, которая возникает от пересечения *срединной плоскости таза* с поверхностью тела. Спереди срединная линия пройдет через лонное сращение через середину таза и живота, через пупок, сзади — через межъягодичную борозду, середину крестца и середину нижних поясничных позвонков.

Выше живота срединная линия отклоняется в сторону, поскольку грудная клетка повернута по отношению к тазу правой стороной вперед и поворот этот начинается в области пупка (талии), т. е. в промежутке между тазом и грудной клеткой.

Таз таким образом намечается своими остями и гребнями *справа и слева от средней линии в строгой зависимости от нее* и лонным сращением, которое лежит на ней.

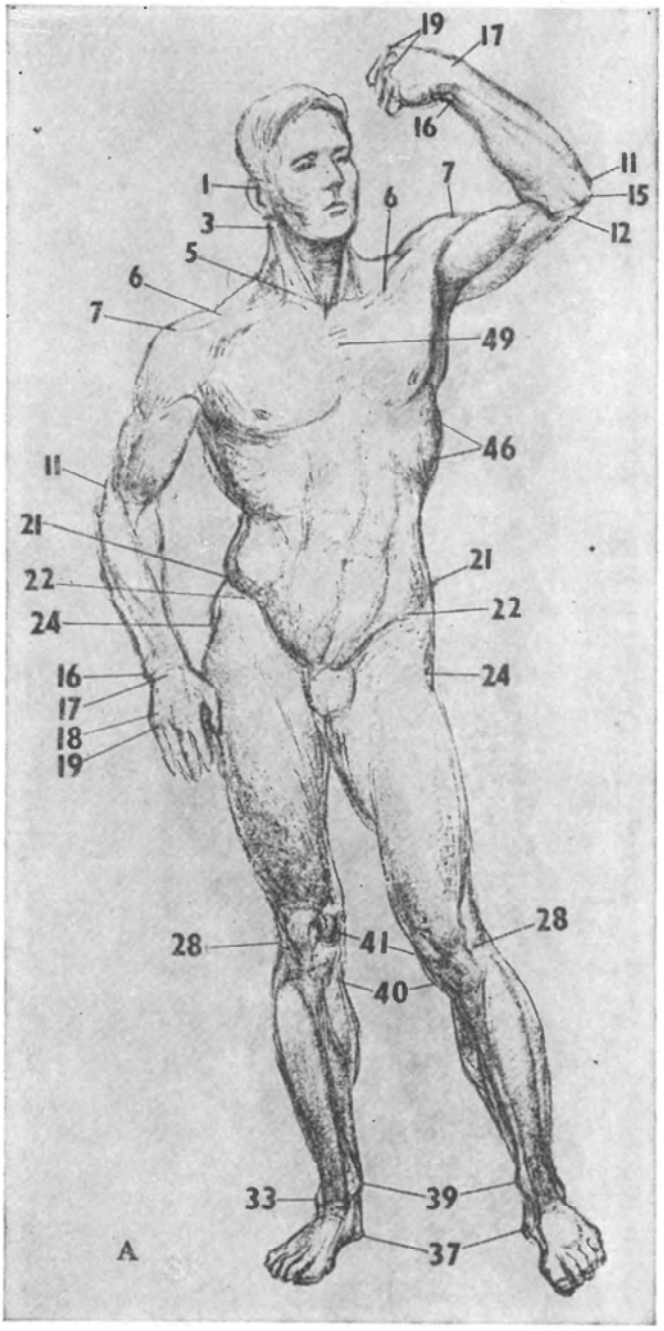

Рис. 24. Построение фигуры на основе скелета и обобщенных мышечных массивов, вид спереди. *А* — экстерьер; *Б* — скелет:

1 — скуловая дуга, *2* — сосцевидный отросток, *3* — угол нижней челюсти, *4* — шейные позвонки, *5* — яремная впадина, *6* — ключица, *7* — акромион, *8* — головка плеча, *9* — лопатка, *10* — плечевая кость, *11* — наружный надмыщелок плеча, *12* — внутренний надмыщелок плеча, *13* — тело лучевой кости, *14* — локтевая кость, *15* — нижний конец лучевой кости, *16* — головка локтевой кости, *17* — запястье, *18* — пястные кости, *19* — головки пястных костей, *20* — фаланги пальцев, *21* — подвздошный гребень, *22* — передняя верхняя подвздошная ость, *23* — передняя нижняя подвздошная ость, *24* —

Правое бедро разогнуто до предела в тазобедренном суставе, направлено вниз слегка назад и внутрь. Кость бедра выявляется на поверхности большим вертелом, который в этом положении выступает в наружную сторону, и мыщелками, из которых более заметен внутренний. Само бедро намечается на рисунке, как большой мышечный массив (напоминающий по форме огурец) вместе с вертелом и мыщелками; спереди видны две части этого массива. Передний — большой — переходит в надколенник и заканчивается его связкой, прикрепляющейся на голени. Внутренний — меньший — располагается ниже паховой связки и косо примыкает к переднему. Между большим вертелом и подвздошным гребнем сбоку намечается одна из мышц таза. Коленный сустав намечается благодаря мыщелкам бедра и большеберцовой кости, а также надколеннику. Щель коленного сустава на правой ноге стоит выше, чем на левой, потому что голень стоит почти отвесно. Коленный сустав разогнут до предела; надколенник своим нижним концом находится на уровне щели сустава. Голень легко намечается по большеберцовой кости, которая лежит под кожей от мыщелков до лодыжки и мышечным массивам, которые к ней прилегают спереди и сзади; намечается также и наружная лодыжка. Правая стопа пронирована, и это придает особую устойчивость ноге. Стопа строится вперед в ракурс от обеих лодыжек по сводам продольному и поперечному и назад к пяточному бугру — костная ее структура хорошо читается сверху.

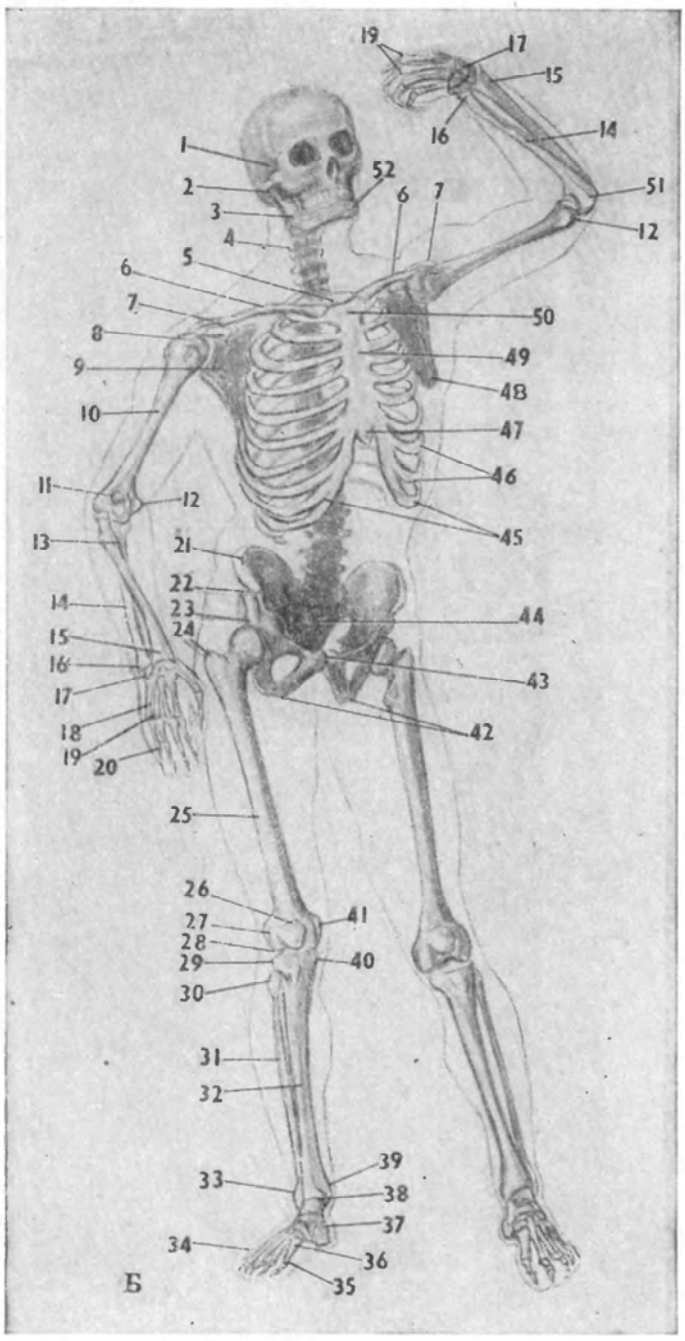

большой вертел, *25* — бедренная кость, *26* — надколенник, *27* — наружный мыщелок бедра, *28* — щель коленного сустава, *29* — наружный мыщелок большеберцовой кости, *30* — головка малоберцовой кости, *31* — малоберцовая кость, *32* — большеберцовая кость, *33* — наружная лодыжка, *34* — фаланги пальцев, *35* — головки плюсневых костей, *36* — плюсневые кости, *37* — пяточный бугор, *38* — таранная кость, *39* — внутренняя лодыжка, *40* — внутренний мыщелок большеберцовой кости, *41* — внутренний мыщелок бедра, *42* — седалищный бугор, *43* — лонное сращение, *44* — крестец, *45* — надчревный угол, *46* — ребра, *47* — мечевидный отросток грудины, *48* — угол лопатки, *49* — тело грудины, *50* — рукоятка грудины, *51* — локтевой отросток кости, *52* — подбородочное возвышение

На отставленной левой ноге бедро слегка согнуто в тазобедренном суставе и, начиная от места сгиба, направлено вперед и наружу. Большой вертел от этого слегка уходит вглубь и лежит в завертельной ямке. Кроме того, вследствие этого сгиба массив бедра приобрел иной характер, чем на правой ноге. В то время как на правой ноге массив бедра почти монолитен, здесь на левой ноге бедро делится на три масива: наибольший массив идет прямо на зрителя и переходит в надколенник и в его связку, прикрепляющуюся на голени; отчетливо отделяется внутренний массив и выше тазобедренного сустава кнаружи определяется небольшой мышечный массив таза. Здесь бедро намечается по этим трем массивам, намечается положение большого вертела и мыщелки бедра, которые здесь видны на поверхности отчетливее, чем справа, так как колено согнуто. Колено намечается по мыщелкам бедра и голени и надколеннику. Надколенник подтянут вверх, а щель коленного сустава лежит ниже, чем на правой ноге, так как левая нога расположена наклонно к полу.

Голень направлена нижним концом кнаружи и слегка наклонена вперед. Кости голени читаются на поверхности так же, как и на правой ноге, с той разницей, что верхний край большеберцовой кости слегка наклонен вперед и от этого намечается более *выпуклой* линией, чем справа, — это сразу подчеркивает наклон голени. Голень намечается на основе большой берцовой кости и двух мышечных массивов, примыкающих к ней спереди и сзади; намечается и наружная лодыжка. Стопа находится в положении супинации (внутренний край и внутренняя лодыжка сближены) и строится в ракурс, как и на правой ноге, по сводам.

Пронация и супинация стоп при построении фигуры стоя имеют огромное значение для ее устойчивости, поэтому на них надо обращать особое внимание.

При построении обеих стоп нужно помнить, что стопа имеет сводчатое строение не только спереди назад, но и поперек, и рассматривать ее как цепь примыкающих друг к другу коротких поперечных сводов, совместно образующих длинный продольный свод стопы. При этом необходимо наметить следующие пункты ухода стопы в глубь рисунка. Если рисовать спереди: самый дальний — 1-й пяточный бугор, затем 2-й — лодыжки, 3-й — передняя поверхность нижнего конца голени, 4-й — середина свода стопы, 5-й —головки плюсневых костей, 6-й — концы пальцев.

Если их все нельзя наметить (при полном ракурсе часть их может быть не видна), то необходимо нарисовать так, чтобы в воздушной перспективе чувствовалось пространство (глубина), соответствующее этим пунктам, иначе ракурса не получится — изображение стопы будет плоским.

Мышечные массивы ног выявляют элементы мышечной связи. На правом бедре передний мышечный массив начинается вверху от таза, внизу переходит в надколенник и при посредстве его сухожилия связывается с голенью. Внутренний бедренный массив связывает таз с бедром. На голени передние мышцы переходят впереди голеностопного сустава и связывают голень со стопой спереди. Задние мышцы, делаясь тоньше книзу, проходят позади внутренней лодыжки и связывают голень со стопой сзади. На левом бедре передний массив отходит от таза между двух массивов: внутреннего, который связывает таз с бедром, и наружного, который тянется от таза к большому вертелу.

Передний массив переходит через надколенник на голень и связывает бедро и голень. На левой голени и стопе та же система связи, что и на правой.

При построении ног следует обратить внимание на следующее.

Благодаря полному разгибанию бедра в тазобедренном суставе нижний конец правого бедра находится *глубже* верхнего и глубже таза; благодаря полному разгибанию колена нижний конец голени направлен несколько вперед. На левой ноге, напротив, благодаря сгибанию в тазобедренном суставе бедро нижним концом направлено вперед. Таким образом, *правое колено находится глубже левого, и это должно чувствоваться уже в построении рисунка.* Левая голень уходит нижним концом назад — это подчеркивает верхний край большеберцовой кости, наклоненный и выгнутый вниз и вперед и, кроме того, ракурс, укорачивающий голень. Голень согнута вперед в голеностопном суставе, стопа плотно прилегает к полу, супинирована и стоит впереди правой.

Приведенное в качестве примера глубинное расположение разных частей изображения, в данном случае ног, имеет очень большое значение для построения не только ног, но и всей фигуры, и не только в данном случае, но и при любой работе над объемным изображением фигуры.

Дело в том, что распределение изображения фигуры на плоскости листа вверх и вниз, вправо и влево, с сохранением пропорций, по силуэту легко читается на модели и при хорошем глазомере рисующего легко переносится на лист, причем несет почти автоматический бездумный характер. Но это не решает *пространственного (объемного, глубинного)* построения изображения, которое требует пристального внимания, заставляет думать и требует специальных анатомических знаний.

Проследим на данном примере за дальнейшим развитием объемного (глубинного) построения.

Выше от таза идет построение живота и еще выше — грудной клетки.

Грудная клетка вместе с позвоночником для устойчивости наклонена в правую сторону (противоположную наклону таза) и несколько назад — верхний ее конец находится глубже нижнего; надчревный угол смотрится несколько снизу, грудина видна в небольшом ракурсе. (Чтобы уточнить надчревный угол, надо попросить модель произвести глубокий вдох и медленно выдохнуть воздух.) Грудная клетка как симметричная форма так же, как и таз, намечается в зависимости от срединной плоскости (линии), но ввиду того, что *грудная клетка повернута относительно таза, срединная плоскость (линия) ее не совпадает со срединной плоскостью таза.* Таким образом, срединная линия таза и низа живота, *изгибаясь,* переходит выше пупка в срединную линию верхней части живота, а затем и на грудину. Грудная клетка намечается снизу надчревным углом и границей ребер, а выше — грудиной и общим объемом ребер, которые соответственно грудине (средней линии) намечаются справа и слева. Построение грудной клетки заканчивается на яремной впадине.

Стенка живота образована мышечной тканью, которая имеет опорой снизу таз, а сверху грудную клетку. Естественно, что эта мышечная ткань следует за поворотами грудной клетки и соответственно меняет форму. Здесь, например, справа грудная клетка сближена с тазом — мышечная стенка живота отжата в сторону и выступает массивом кнаружи; слева же, напротив, грудная клетка оттянута вверх — стенка живота растянута. Мышцы живота парные, стенки живота симметричны и соответственно средней линии намечаются справа и слева. При этом необходимо обратить внимание на глубинное размещение: от лонного сращения поверхность стенки живота выступает вперед, затем в области пупка западает вглубь (что происходит вследствие тонуса мышц, которые здесь образуют талию), далее стенка живота выступает вперед (на зрителя), достигает грудной клетки и затем поверхность грудной

клетки уходит к яремной ямке в глубь рисунка. Эти изгибы поверхности подчеркнуты также и средней линией.

Надо добавить, пользуясь случаем, что взаимные повороты и наклоны таза и грудной клетки на модели встречаются в огромном большинстве случаев и пластичность позы в огромной степени зависит от них. Поэтому следует напомнить еще раз, что туловище нельзя трактовать как монолитное целое (что делают, как это ни странно, довольно часто), а только как массу, состоящую из нескольких взаимно подвижных объемов: таза, живота, грудной клетки с лежащим поверх клетки плечевым поясом.

Определением яремной впадины заканчивается первый и важнейший этап объемного построения. Действительно, определена и намечена область таза и грудной клетки, их связь — костная и мышечная, глубинность и объем, таз связан с ногами, *ноги прочно стоят* и *пространственно размещены* — следовательно, основная часть фигуры построена — *фигура поставлена.* Теперь можно строить вверх шею и голову и в стороны: вниз и вверх плечевой пояс и руки. Необходимо подчеркнуть: *именно теперь, а не раньше.*

Дело в том, что конструктивная связь стоящей фигуры с внешней средой определяется через опорную плоскость, проще говоря, тем, как фигура «поставлена», — «стоит» фигура или «не стоит». Следовательно, до того, как фигура прочно «поставлена», нет смысла уточнять построение головы и плечевого пояса, так как ошибки почти неизбежны, и все, сделанное до основного построения без связи с ним, чаще всего приходится начинать заново и зачастую ощупью. Теперь же, когда закономерно проделана вся предыдущая часть построения, можно уточнять дальнейшее. Разумеется, при дальнейшей работе необходимо сочетать построение шеи с головой, плечевого пояса и рук с тем, что уже найдено, построено. Очень важно сохранять пропорции и не нарушать пластического равновесия. Иначе построение может нарушиться. Так, например, непропорциональная величина головы, чрезмерный ее наклон, неправильная высота, толщина и наклон шеи, неправильный объем и длина («тяжесть») рук могут нарушить найденное основное построение.

Построение шеи и головы идет *вверх* от яремной впадины по передней части шеи на челюсть и выше на голову. Намечаются мышцы, идущие из-за уха к яремной впадине, передняя поверхность шеи, которая при поворотах головы слегка перекручивается, нижняя челюсть, срединная линия головы и пересекающая ее другая линия крестовины; здесь, так как голова приподнята и повернута в левую сторону, лобная линия крестовины выпукла вверх, а срединная линия выпукла в сторону поворота, т. е. в левую. Затем *снизу вверх* намечаются по обе стороны срединной линии костные элементы черепа: скулы, границы лба, правое ухо, которое здесь находится ниже левого (не видного на рисунке), и другие элементы головы; в общем при построении фигуры голова строится только *снизу вверх.*

От яремной впадины вправо и влево идет построение плечевого пояса; намечаются ключицы и акромионы, мышцы, идущие от головы к акромионам, и мышцы, покрывающие сверху грудную клетку и идущие к рукам.

На правой опущенной руке намечается под акромионом головка плечевой кости, а внизу местоположение мыщелков плеча; плечо отведено нижним концом назад, слегка в ракурсе, головка плеча выпячивается под мышцей, у локтя снаружи заметно вдавление, соответствующее наружному мыщелку.

Предплечье пронировано, слегка в ракурсе нижним концом направлено вперед. Внизу на предплечье ясно заметны нижние концы перекрученных костей предплечья, которые намечаются при построении. Кисть намечается по своим костям, кроме запястья. Так как кисть разогнута, запястье почти все уходит вглубь, пясть почти соприкасается с предплечьем; она веерообразна, слегка в ракурс направлена нижним концом на зрителя, пальцы висят свободно. Костная связь руки дополняется мышечной. Мышца, покрывающая головку плечевой кости, клином уходит вглубь между мышцами плеча; под нее уходит широкая мышца, идущая с передней поверхности груди. Из-под обеих этих мышц выходит мышца, идущая впереди плечевой кости и уходящая в глубь предплечья. Предплечье состоит из двух массивов. Все мышцы намечаются вместе с костными пунктами в процессе построения.

Слева рука приподнята выше горизонта; от этого лопатка повернута и слегка выдается сбоку грудной клетки, выпячивая над собой мускулы спины. Акромион скрыт в глубине ямки, образованной мышцей, поднявшей плечо. Его и местоположение головки плеча необходимо наметить; намечаются оба мыщелка и локтевой отросток; этим подчеркивается ракурс плеча, идущего локтем на зрителя. Намечается тело локтевой кости, которое видно на тыльной стороне предплечья между двумя массивами мышц. Кисть согнута и поэтому запястье *выступает* на тыле кисти (в противоположность правой кисти). Таким образом, здесь намечаются нижние концы костей предплечья, *запястье,* пясть и фаланги пальцев. Кисть сжата в кулак и строится по своему скелету.

Костная связь дополняется мышечной: от головы тянется мышца, идущая к акромиону и ключице; мышца с груди тянется на плечо; из-под нее выходит мышца, идущая впереди плечевой кости и уходит на предплечье; со спины по задней стороне плеча к локтевому отростку тоже тянется мышца. К локтевой кости с обеих сторон примыкают две группы мышц предплечья.

Костные опорные пункты намечаются одновременно с массивами мышц; то и другое обязательно сочетается в процессе работы.

Необходимо предостеречь учащихся! Никоим образом *не следует* изложение понимать так: сначала нарисовать скелет, а потом одеть его мышцами! Работу надо производить *комплексно,* руководствуясь моделью, основное держать в уме и постепенно выяснять для себя и уточнять на бумаге. И еще — работу следует вести одновременно по всему листу, намечая предварительно расположение фигуры на бумаге и постепенно проводя *уточнение построения* в соответствии с изложенным выше.

Разберем построение той же фигуры в той же позе и в той же фронтальной плоскости сзади. Разбор и построение будем вести по тому же методу, что и выше, и начнем с центрального звена, т. е. с таза (рис. 25).

Таз стоит наклонно, его правая сторона приподнята, левая стоит ниже; происходит это вследствие того, что правая нога выпрямлена, а левая согнута в тазобедренном, коленном и голеностопном суставах. Следствием наклонного положения таза непроизвольно, в поисках устойчивого равновесия, появился наклон позвоночника и верхней части туловища, т. е. грудной клетки с плечевым поясом с руками и головой в правую сторону, а также откидывание грудной клетки назад.

Кроме этого, дополнительно произошли откидывание и поворот головы, подъем левой руки и свободное опускание правой; поза установилась в состоянии устойчивого равновесия.

Таз, таким образом, является центральным связующим звеном фигуры.

Начнем построение фигуры с таза, предварительно начерно наметив основные пропорции и расположение фигуры на листе.

На поверхности тела сзади косое положение таза определяется опорными костными точками таза. Это — правый и левый подвздошные гребни и крестцовый треугольник. Правый гребень стоит выше, левый ниже; крестцовый треугольник стоит косо с наклоном в левую сторону. Таз симметричен; срединная его плоскость (линия) проходит через межъягодичную борозду через середину крестца и уходит вверх по позвоночному столбу. Соответственно средней линии намечаются костные пункты таза.

Сзади таз одет большими ягодичными мышцами, по форме напоминающими очень широкие шины. С боков эти мышцы вдавлены, в середине каждого этого вдавливания находится большой вертел соответствующего бедра. Сверху с боковых поверхностей таза к вертелам спускаются более плоские мышцы. Мышечные массивы таза намечаются вместе с костными пунктами строго соответственно срединной плоскости; причем надо обратить внимание на то, что правая задняя мышца более шаровидна, чем левая, поджата снизу, а левая более вытянута и вдается клином между двумя мышечными массивами бедра. Такая форма мышц таза зависит от постановки ног (см. ниже мышцы и фасции бедра).

Правое бедро предельно разогнуто в тазобедренном суставе, направлено вниз, слегка внутрь и назад. Бедренная кость выявляется на поверхности большим вертелом, который в этом положении сильно выступает сбоку и стоит выше вертела левого бедра; внутренний мыщелок бедра может быть определен над внутренним мыщелком

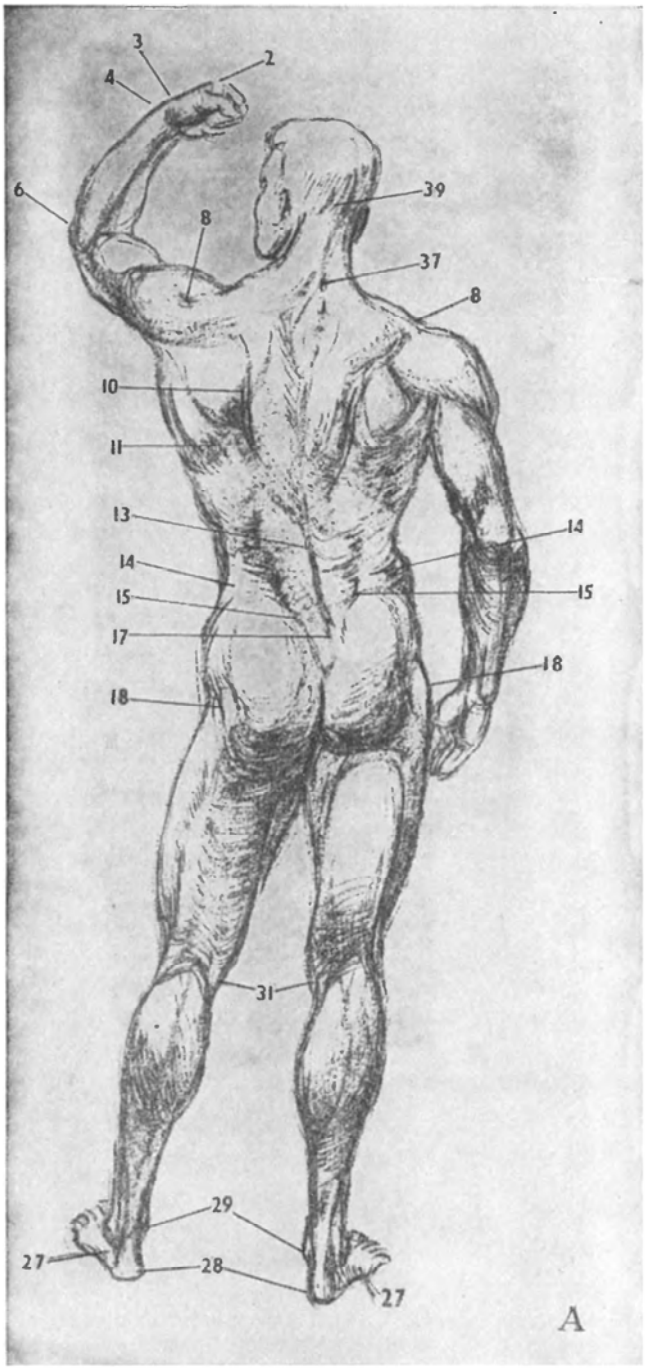

Рис. 25. Построение фигуры на основе скелета и обобщенных мышечных массивов сзади. *А* — экстерьер; *Б* — скелет:

1 — фаланги пальцев, *2* — головки пястных костей, *3* — запястье, *4* — лучевая кость, *5* — локтевая кость, *6* — наружный надмыщелок плеча, *7* — плечевая кость, *8* — акромион, *9* — лопатка, *10* — позвоночный край лопатки *11* — угол лопатки, *12* — ребра, *13* — поясничные позвонки, *14* — подвздошный гребень, *15* — задняя подвздошная ость, *16* — передняя подвздошная ость, *17* — крестец, *18* — большой вертел, *19* — седалищный бугор, *20* — бедро,

голени, расположенным под ним. Само бедро состоит из трех мышечных массивов. Задний массив выходит из-под поджатой ягодицы, тянется вниз, где раздваивается, связывая таз, бедро и голень. Два других массива — один снутри, другой снаружи — связывают таз с бедром. Коленный сустав выпрямлен до предела и сзади определяется мышцами и внутренним мыщелком большеберцовой кости.

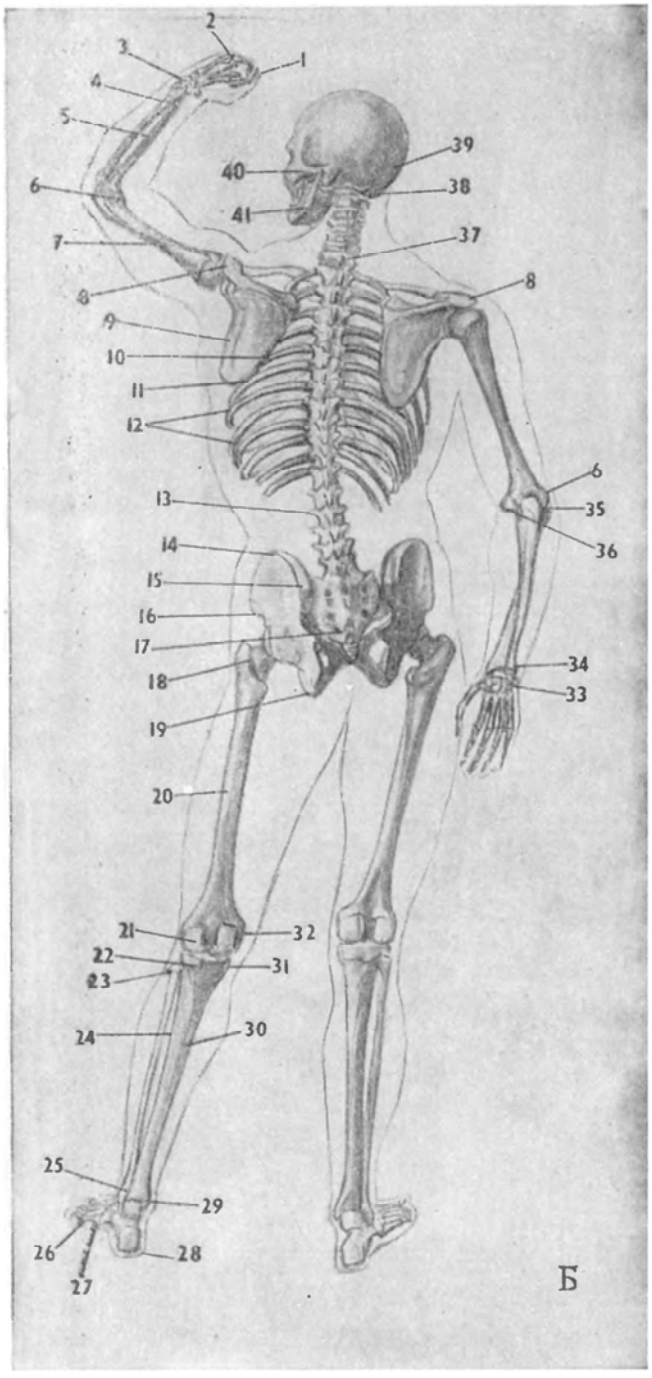

21 — наружный мыщелок бедра, *22* — наружный мыщелок большеберцовой кости, *23* — головка малоберцовой кости, *24* — малоберцовая кость, *25* — наружная лодыжка, *26* — головки плюсневых костей, *27* — бугристость V плюсневой кости *28* пяточный бугор, *29* — внутренняя лодыжка, *30* — большеберцовая кость, *31* — внутренний мыщелок большеберцовой кости, *32* — внутренний мыщелок бедра, *33* — гороховидная кость, *34* — головка локтевой кости, *35* — локтевой отросток, *36* — внутренний мыщелок плеча, *37* — VII шейный позвонок, *38* — сосцевидный отросток височной кости, *39* — наружное затылочное возвышение, *40* — скуловая дуга, *41* — угол нижней челюсти

Мышцы правой голени выходят из промежутка между мышцами бедра, книзу суживаются, проходят позади лодыжек и связывают бедро, голень и стопу. Из костных пунктов на голени видны лишь внутренний мыщелок большеберцовой кости и обе лодыжки, на стопе — пяточный бугор, часть свода стопы и пальцы. Стопа пронирована. Так как костных выступов выявляется на задней поверхности мало, то нога строится больше на мышечных массивах; но все равно костную структуру надо все время мысленно видеть перед собой.

На левой ноге бедро согнуто в тазобедренном суставе, направлено вперед и кнаружи, коленный сустав слегка согнут, голень нижним концом направлена назад; голеностопный сустав слегка согнут вперед, стопа супинирована. Ввиду того, что бедро отклонено кнаружи, большой вертел бедра западает в глубь мышцы, кроме того, он находится ниже большого вертела правого бедра; нижний конец бедренной кости находится выше внутреннего мыщелка большеберцовой кости, который заметен под кожей. Мышца таза вытянута, входит клином между двумя мышечными массивами бедра. Эта разница форм между правой и левой ягодичными мышцами чрезвычайно характерна для данной поста-

новки (когда одна нога опорная и откинута назад, а другая вынесена вперед) и весьма существенна для построения формы мышечных массивов левого бедра (их тоже три, как и на правом); эта форма весьма отлична от формы правого бедра, и это тоже характерно для данного построения. Характерно и то, что на колене, оттого, что колено согнуто, сзади образована мышцами и сухожилиями небольшая ямка, чего нет на правой ноге, где колено выпрямлено до предела.

Таким образом и левая нога строится больше на мышечных массивах, но здесь они существенно отличаются по форме от массивов правой ноги. Здесь тоже нужно мысленно видеть костную структуру таза и обеих ног. Мышечная связь осуществляется, как и на правой ноге, выходом и входом мышечных массивов из-под других мышц, но здесь они определяют другое положение и создают несколько иную форму.

Построение ног определило следующее. Правая нога отнесена назад; нижний конец бедра и колено находятся позади таза; поверхность голени от колена идет назад, а затем загибается вперед; стопа пронирована, левое бедро направлено вперед; левое колено вынесено вперед по отношению к правому, голень направлена от колена кзади; задняя поверхность голени от колена идет назад, а затем загибается вперед; стопа пронирована, левое бедро направлено вперед; левое колено вынесено вперед по отношению к правому, голень направлена от колена кзади; задняя поверхность голени от колена идет назад, а затем загибается вперед. Левая стопа супинирована; стоит впереди правой стопы.

Выше таза на задней стенке области живота и выше на спине, на задней стороне грудной клетки костными ориентирами являются остистые отростки позвоночника и общий массив грудной клетки, который лучше выявляется, если натурщик сделает глубокий вдох и медленный выдох. Костным пунктом, определяющим вершину грудной клетки, является седьмой шейный позвонок, который выступает сразу над ней; от него и производится сзади построение шеи с головой и плечевого пояса с руками. Кроме того, имеются костные выступы плечевого пояса: позвоночные края, углы, ости и акромионы обеих лопаток.

Срединной линией служит позвоночный столб и в соответствии с этим происходит симметричное построение задней стенки области живота и спины с плечевым поясом. На пояснице по обе стороны средней линии располагаются два вертикальных мышечных массива, а кнаружи от них плоские мышцы; в соответствии с взаиморасположением таза и грудной клетки правая мышца сжата и выпячивается, а левая растянута. Эти мышечные образования соединяют таз с грудной клеткой. Основным объемом построения спины здесь является грудная клетка, которая и строится большим объемом справа и слева от позвоночника; при построении ее выявляется, что она помимо наклона вправо еще запрокинута назад — это подчеркивают изгибы позвоночника и вышеупомянутые вертикальные мышцы — они идут параллельно позвоночнику, сначала изгибаясь влево и в глубь рисунка, а потом направо и на зрителя. Покрывая верхнюю часть грудной клетки, справа и слева располагаются два массива плечевого пояса; каждый из них образован лопаткой и мышцами, ее окружающими. Оба эти массива лежат на поверхности грудной клетки и могут двигаться, скользя по этой поверхности независимо друг от друга. Верхняя их часть образует то, что в быту именуется плечами. Костными ориентирами этих массивов служат костные выступы лопаток. Массивы эти вместе с костными ориентирами намечаются по обе стороны позвоночника. Левый массив вместе с лопаткой в связи с подъемом руки повернут углом лопатки вверх — позвоночный край и ость лопатки повернуты, акромион лежит в ямке, образованной напря-

женной мышцей, поднявшей плечо; справа массив плечевого пояса и лопатка свободно лежат на ребрах (рука свободно свисает вниз) — позвоночный край лопатки вертикален, ость и угол лопатки в положении покоя, акромион свободно выступает.

Построение головы идет по срединной линии вверх от седьмого шейного позвонка на наружное затылочное возвышение и дальше на голову. Голова запрокинута назад и наклонена вправо. Средняя линия головы пройдет по стреловидному шву и будет выгнута и наклонена вправо, а вторая линия крестовины пройдет через наружное затылочное возвышение, оба ушных отверстия, скуловую дугу и орбиту, она наклонена вправо и выгнута вниз. Уши отклонены назад и вниз и расположены — правое ниже левого; нижняя челюсть смотрится снизу. Все это дает возможность легко построить голову в положении наклона назад и вправо.

На левой поднятой руке очень характерна форма мышцы, поднявшей плечо, — она окружила акромион высоким мышечным валом — акромион лежит в ямке; намечается наружный мыщелок плеча, и мысленно надо проследить положение плечевой кости от акромиона до мыщелка, хотя плечо в общем строится по мышцам — связь между ними отчетливо выявлена.

Предплечье находится в положении супинации, оно тоже связано с плечом при помощи мышц — мышца, лежащая на плече, нижним концом входит между двумя группами мышц предплечья. У кисти намечается нижний конец лучевой кости. Благодаря сильному сгибанию, запястье выпукло в сторону тыла, поэтому кисть строится по запястью пясти и фалангам.

На правой опущенной руке легко можно определить положение плечевой кости — от акромиона до мыщелков. Предплечье в положении пронации, на тыле его можно наметить локтевую кость — от локтевого отростка до головки. Построение руки ведется одновременно по костным ориентирам и мышцам. Мышечная связь между лопаткой и плечом наглядно видна: мышца, идущая с лопатки на плечо, вклинивается в наружную сторону плеча; из-под нее выходит мышца, идущая по задней стороне плечевой кости, переходит в сухожилие и прикрепляется к локтю, тем самым связывая лопатку, плечо и предплечье. Предплечье строится по локтевой кости и двум массивам мышц, примыкающим к ней. Кисть строится от головки лучевой кости по мышечным возвышениям ладони, переходящим в пальцы.

Поставьте модель в позу, подобную показанной на рис. 24, 25, и произведите устно разбор построения, а затем постройте фигуру на бумаге: сперва спереди, потом сзади.

Повторите построение дома по памяти.

Вопросы. Пластическая характеристика данной позы: зависимость расположения фигуры от положения таза; какие части фигуры стоят выше, какие ниже, какие глубже, какие ближе к зрителю. Опорные костные точки: таза, ног, грудной клетки, головы, плечевого пояса, рук — со всех сторон.

УЧЕНИЕ О МЫШЦАХ

Внешний вид и форма всей фигуры и отдельных ее участков в значительной степени обусловливаются мышцами, которые залегают под кожей, покрывают кости и перекидываются через суставы, соединяя друг с другом различные кости скелета.

Мышцы — активные органы движения. Находясь в покое, они сохраняют свойственную покою привычную глазу наблюдателя форму; производя же движения, меняют эту форму и зачастую настолько, что без специального изучения воспроизвести эту измененную форму, в особенности от себя и по памяти, затруднительно. Изучением мускулатуры занимается пластическая анатомия в разделе «Учение о мышцах», причем пластическая анатомия изучает не только механизм и функцию мышц, но также форму, которую они образуют в покое и видоизменяют при работе.

Любая работа мышц, а также состояние покоя регулируются нервной системой; питает же мышцы кровеносная системы. При нарушении связи с этими системами мышцы постепенно отмирают («сохнут»).

Каждая мышца состоит из сухожильной и мышечной части — брюшка. Мышечная часть обладает способностью сокращаться и расслабляться. Сухожилие же не сокращается, а только передает действие мышцы. Форма мышц весьма разнообразна. Мышцы бывают короткие, широкие и длинные. Короткие мышцы, за исключением лицевых, соединяют позвонки и в пластической анатомии почти не изучаются, широкие лежат плоскими массивами на больших участках туловища и зачастую образуют стенки вместилищ внутренних органов (например, мышцы живота), длинные мышцы расположены на руках и ногах. Функция мышц связана с их формой. Короткие и толстые мышцы производят сильные движения, но ограниченные по размаху, длинные мышцы производят движения большого размаха, но менее сильные.

Сокращаясь, мышцы изменяют свою форму; брюшко, укорачиваясь, выпячивается; при этом резко проявляется разница рельефа между брюшком и сухожилием.

Кроме указанной простой формы некоторые мышцы имеют форму более сложную. Мышца может начинаться и от нескольких участков на разных костях и на одной и той же кости (например, четырехглавая мышца бедра).

Эти отдельные участки мышц, именуемые головками, соединяются в общее брюшко, переходящее в общее сухожилие. Такие мышцы именуются: двуглавая, трехглавая, четырехглавая. Есть также *двубрюшные мышцы,* например на шее; у таких мышц брюшко делится на два брюшка благодаря промежуточному сухожилию (рис. 26). Каждая мышца состоит из пучков мышечных волокон, связанных между собой полупрозрачной рыхлой соединительной тканью и одетых наружной нерастяжимой оболочкой — фасцией. Фасция отделяет мышцу от других, не дает мышце возможности смещаться в сторону. Фасции также зачастую одевают целую группу мышц, функционально связанных, а иногда целый участок конечности. В этих случаях фасция становится очень плотной и влияет на образование внешней формы мускулатуры. Например, широкая фасция бедра (см. ниже). Мышечные волокна образуют мясистую более толстую часть — брюшко, которое у длинных мышц заостряется на концах. У мышц разной формы строение концов разное: длинные мышцы чаще всего на обоих концах переходят в сухожилие; есть мышцы, у которых сухожилие имеется только на одном конце.

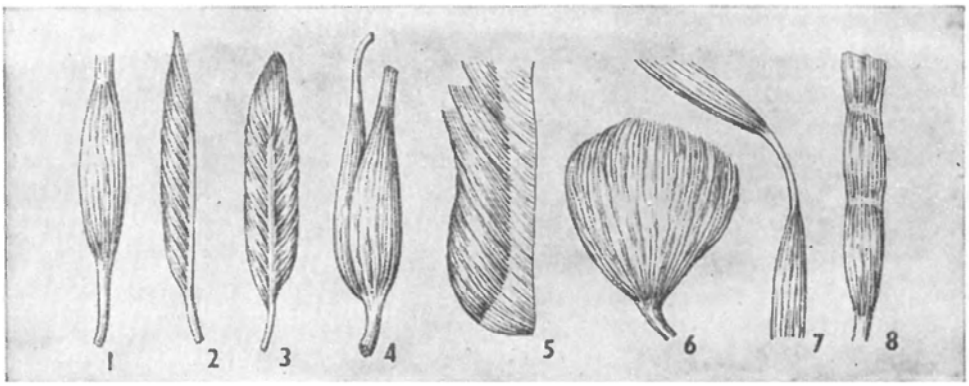

Рис. 26. Форма мышц:
1 — веретенообразная, *2* — перистая, *3* — двуперистая, *4* — двуглавая, *5* — широкая, *6* — веерообразная, *7* — двубрюшная, *8* — длинная с параллельными волокнами

У плоских мышц (например, живота) имеются расширенные в виде пластин плоские сухожилия — они именуются *апоневрозами.* Сухожилия нерастяжимы; их функция — перенесение силы мышц на место воздействия.

Строение мышц зависит от расположения волокон. Различают: *продольноволокнистые, перистые, веерообразные и круговые мышцы* (см. рис. 26, 46).

Волокна в продольноволокнистых мышцах идут продольно, параллельно продольной оси мышц; эти мышцы совершают движения большого размаха, но относительно меньшей силы; такие мышцы имеют веретенообразную и лентообразную форму. В перистых мышцах волокна располагаются под углом к продольной оси по обе стороны сухожилия, проходящего почти через всю мышцу; волокон много, но они коротки. Сокращаясь, перистые мышцы производят движения большой силы. При рельефной мускулатуре и сильном напряжении такая мышца, как бы раздваиваясь, выглядит как две продольные мышцы (например, прямая мышца бедра) (см. рис. 31, *Б*). Если мышечные волокна расположены и прикрепляются с одной стороны сухожилия, то такой мускул называется *однoперистый,* напоминая собой половину пера; когда волокна примыкают с двух сторон сухожильного стержня, мускул называется *двуперистый.*

В веерообразных мышцах мышечные волокна идут веерообразно. Начинаясь от широкой площадки, волокна сходятся веерообразно к узкому мосту крепления: эти мышцы отличаются большой силой (например, средняя ягодичная мышца) (рис. 26).

Круговые мышцы образованы кругом — идущими волокнами, которые общей массой, переплетаясь, окружают естественные наружные отверстия (глаз, рот) и замыкают их при своем сокращении наподобие того, как затягиваются кисеты (см. рис. 46).

Каждая мышца имеет свое название. Названия были даны на основании самых различных свойств мышц. Часть мышц была названа в соответствии с их функциями (сгибатель), некоторые по форме (дельтовидная), другие по положению (надостная); есть названия также по числу головок (двуглавая) и по месту начала и прикрепления (плечелучевая).

Как уже было сказано выше, мышцы — активные органы движения; они с разных сторон окружают суставы, образуя простые и более сложные системы мышц, действующих в противоположные стороны, произво-

дящих сгибания и разгибания, вращения и передвижения в разные стороны. Чем сложнее движения в суставе, тем большее количество мышц расположено вокруг него, и, наоборот, чем проще движение, тем меньшее количество мышц в нем участвует.

Мышцы, действующие в противоположном направлении, называются *антагонистами,* мышцы, действующие совместно с другими в одном направлении, называются *синергистами.*

Необходимо оговориться, взаимодействие мышц и движения происходят не только в суставах; на теле, например, постоянно двигаются лопатки по поверхности грудной клетки — здесь действует группа совместно работающих мышц (см. ниже); часто работают мимические мышцы, передвигающие мягкие ткани и кожу лица.

Как уже было сказано выше, мышцы, работая, меняют форму — при сокращении укорачиваются и утолщаются, при растяжении становятся тоньше и удлиняются. Все это, сопровождаемое перемещением частей тела, значительно меняет его форму. Даже в простых движениях одновременно участвует несколько мышц: работают не только мышцы, производящие движение, но и их антагонисты. Только первые работают активно, а другие пассивно. Например, при сгибании в каком-нибудь суставе сгибатели активно сокращаются, а разгибатели тоже напряжены и пассивно растягиваются — движение происходит плавно и в любой момент может приостановиться и перейти в разгибание, а разгибание в свою очередь тоже может приостановиться и снова перейти в сгибание. Такого рода возможность мгновенной смены мышечных движений необходима потому, что любое, даже, казалось бы, простое движение, происходит не в одном месте, не в одном суставе, а в нескольких, причем попеременно происходит ряд движений, дающих в результате какое-нибудь на вид простое, а на деле суммарное движение руки, ноги, туловища, даже отдельного пальца.

Мышцы сокращаются, не только производя активное движение. Если, например, сокращаются одновременно с одинаковой силой две группы противоположно действующих мышц — антагонисты и синергисты, то движения не происходит, но зато объект их воздействия делается неподвижным — фиксируется чаще всего для того, чтобы послужить опорой. Например, лопатка — чтобы служить опорой для подъема руки, голеностопные суставы при необходимости крепко и неподвижно стоят на месте и т. д.

Таким образом, взаимодействие различных мышечных групп дает в сумме не только движение, но и поддерживает также тело или конечности в неподвижном положении. Взаимодействие мышц укрепляет суставы, фиксирует (при равномерном взаимном их сокращении) части скелета по отношению друг к другу, создавая опорные части: например, нижние конечности и таз при стоянии, таз и верхнюю часть тела при сидении, плечевой пояс и руки, когда руки подняты вверх и неподвижны, и т. д.

Активное взаимодействие мышц служит основой движения всего тела при ходьбе, сгибании и разгибании, подъеме тяжести и других рабочих и спортивных движениях тела.

Движения тела и его фиксация, возникающие вследствие взаимодействия мышц, не были бы возможны и сопровождались бы хаосом движений и потерей равновесия, если бы не существовала согласованность взаимодействия различных мышечных групп — *координация движений.*

Координация движений появляется у человека не сразу, а развивается по мере роста и развития организма с напряжением воли и под

контролем развивающегося сознания. Например, при ходьбе, которая является очень сложным движением. Ребенок начинает ходить не сразу, он долго этому учится. Сперва он падает, так как его движения не слажены (не координированы), но он *хочет ходить,* в силу вступает сознание, и ребенок учится контролировать свои движения, налаживать их, *координировать;* движения постепенно приобретают привычный, автоматический характер, и ребенок неуверенно, но все же переступает, не падая. Постепенно осваиваются все более сложные и быстрые движения, они делаются свободнее и увереннее. И вот ребенок уже ходит, наконец, бегает и прыгает. Координация движений полностью освоена.

При освоении всех новых сложных движений так происходит не только с ребенком, но и со взрослым — новые движения в работе, спорте, танце, искусстве осваиваются не сразу. Зато освоенные движения носят привычный автоматический характер: человек вовсе *не перечисляет* мысленно те мышцы, которые должны сокращаться и расслабляться, и мелкие движения, которые должны быть координированы, а просто *производит движение,* которое вследствие привычки носит автоматический характер. Однако это движение будет произвольным, потому что его произвольно можно начать, остановить или изменить.

Нарушение координации движений при болезнях, отравлении, например у пьяного, ведет к тому, что походка становится неуверенной, ноги и руки «заплетаются», теряется равновесие, человек зачастую падает.

В зависимости от функций и местоположения мышц их подразделяют и описывают как мышцы туловища, мышцы таза, мышцы нижних конечностей, мышцы плечевого пояса, мышцы верхних конечностей, мышцы шеи и мышцы головы.

Необходимо подчеркнуть следующее.

Понятие «туловище», «торс», под которым подразумевается в быту часть фигуры, состоящая из таза, живота и груди без рук и шеи, которая в быту зачастую рассматривается как монолитный массив, в пластической анатомии для правильного понимания формы и движения должно рассматриваться по-другому.

Выше уже было сказано и показано, что таз и грудная клетка взаимно подвижны, равным образом весьма подвижен плечевой пояс по отношению к грудной клетке, следовательно, бытовое понятие «туловище» слагается из трех подвижных частей:

1) таза и его мышц, идущих к ногам;

2) собственно туловища, которое состоит из грудной клетки, позвоночника, мышц живота и спины, двигающих взаимно грудную клетку и таз, мышц позвоночника и межреберных мышц;

3) костей и мышц, образующих и обслуживающих плечевой пояс, которые как бы надеты на верхнюю часть грудной клетки и подвижно соединены с ней.

В соответствии с этим вместо бытового понятия «мышцы туловища» в зависимости от местоположения и функций мышц их подразделяют и описывают как три раздела: 1) мышцы туловища; 2) мышцы таза; 3) мышцы плечевого пояса.

Прежде чем приступить к изложению описания мускулатуры, необходимо напомнить следующее.

Хотя изучение отдельных мышц совершенно необходимо, это не самая главная задача изучающего. Важнее всего проследить, как *из отдельных мышц, покрывающих кости и суставы, в соединении с другими мышцами, костями и суставами слагаются объемы тела.* Отдельные мышцы, кости и суставы — это как бы буквы, а большие объемы — слова и фразы. Наподобие того как из букв слагается слово, из слов фраза,

так из отдельных мышц, костей и суставов слагаются объемные формы всего тела.

Именно *в познании больших массивов и в умении связать их между собой, т. е. построить фигуру, и заключается наиболее важная цель изучения пластической анатомии.*

Хорошо построенную фигуру легко закончить, детализировать на основании знания формы отдельных анатомических деталей — мышц костей, суставов. Но если фигура построена плохо, то даже при правильном изображении отдельных подробностей фигура будет «разваливаться».

Таким образом, перед изучающим стоят две задачи:

1. Изучение конкретных мышц: их функций, рельефа, связи с костями и суставами, т. е. изучение анатомии малых форм или, как можно это назвать, *малой анатомии.*

2. Изучение больших анатомических массивов и их взаимосвязи — изучение анатомии больших форм — *большой анатомии.*

При описании мышц будут встречаться термины «начало» и «прикрепление». Если мышца лежит на туловище, то *началом* принято считать ее центральный конец, ближайший к позвоночнику или к средней линии; если же мышца лежит на конечности, *началом* считается конец мышцы, расположенный на менее подвижной части скелета.

МЫШЦЫ ТУЛОВИЩА

Если стать перед худощавым и мускулистым натурщиком и предложить ему втянуть живот и одновременно произвести глубокий вдох, то снизу справа и слева резко выступят костные границы таза — подвздошные ости и гребни, а вверху выпятится на всем своем протяжении надчревный угол, переходящий книзу в нижние ребра. Если при этом медленно повернуть натурщика правым и левым боком, а затем спиной, то края таза и грудной клетки можно проследить справа и слева до позвоночного столба.

Если затем предложить натурщику попеременно произвести следующие движения: пожать плечами, отвести руки как можно дальше назад, вытянуть руки вперед, обхватить себя как можно крепче обеими руками, поднять руки над головой и при этом следить за передвижением лопаток и ключиц, то можно увидеть, что лопатки, ключицы и окружающие и обслуживающие их мышцы передвигаются и меняют форму самостоятельно, а грудная клетка остается неизменной. Вместе с тем, если подвигать грудной клеткой — нагнуть ее вперед, в стороны, откинуть назад, — можно увидеть, что эти движения производят мышцы живота и мышцы, лежащие вдоль позвоночника, и эти движения происходят самостоятельно, вне зависимости от движений плечевого пояса.

Грудная клетка и область живота до границ таза представляют таким образом самостоятельное звено, несущее на себе плечевой пояс. Это звено описывается как *туловище.*

Мышцы, расположенные между тазом и грудной клеткой, лежащие вдоль позвоночного столба и между ребрами, описываются как *мышцы туловища.*

Если, стоя сзади натурщика, предложить ему, *не сгибая таза,* нагнуть грудную клетку вперед, затем выпрямить ее, произвести наклоны вправо и влево, то можно обнаружить по обе стороны позвоночника парную длинную мышцу, которая тянется от таза вверх и будет сжиматься и растягиваться в зависимости от движений, — это мышца — *общий разгибатель спины* (рис. 27). Справа и слева плоские мышцы, об-

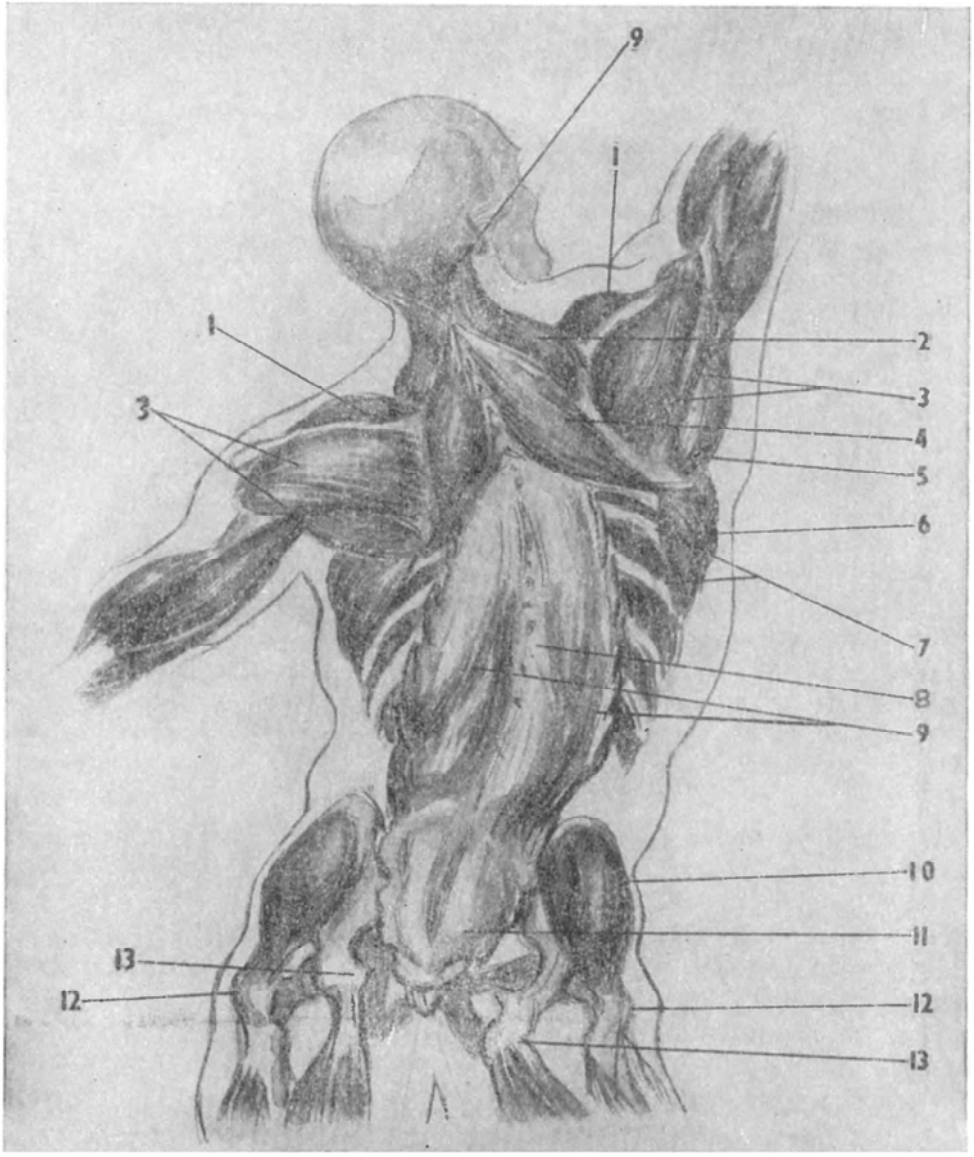

Рис. 27 Глубокие мышцы спины. Удалены трапециевидные, дельтовидные, широчайшие, большие ягодичные мышцы:

1 — надостная мышца, *2* — подниматель лопатки, *3* — подостная и малая круглая, *4* — ромбовидная, *5* — большая круглая, *6* — передняя зубчатая, *7* — ребра, *8* — позвоночник, *9* — выпрямитель спины, *10* — средняя ягодичная, *11* — крестец, *12* — большой вертел, *13* — седалищный бугор

разующие заднюю стенку брюшной полости, тоже будут растягиваться и сжиматься. Если при этом медленно повернуть натурщика, будет видно, как справа и слева задняя стенка брюшной полости перейдет в боковые стенки и спереди образует переднюю стенку брюшной полости — стенку живота. Плоские мышцы, образуя стенку брюшной полости, сзади граничат с общим разгибателем спины, вверху — с грудной клеткой, с боков и снизу — с тазом, а на участке между передней верхней подвздошной остью и лонным сращением образуют так называемую паховую связку, которая, перекидываясь мостом между этими двумя костными пунктами, образует кривую борозду, отделяющую живот от бедра. Эти две борозды справа и слева совместно сливаются в полуовал, отделяющий снизу живот от бедер и от места, соответствующего лонному сращению, — от лобка.

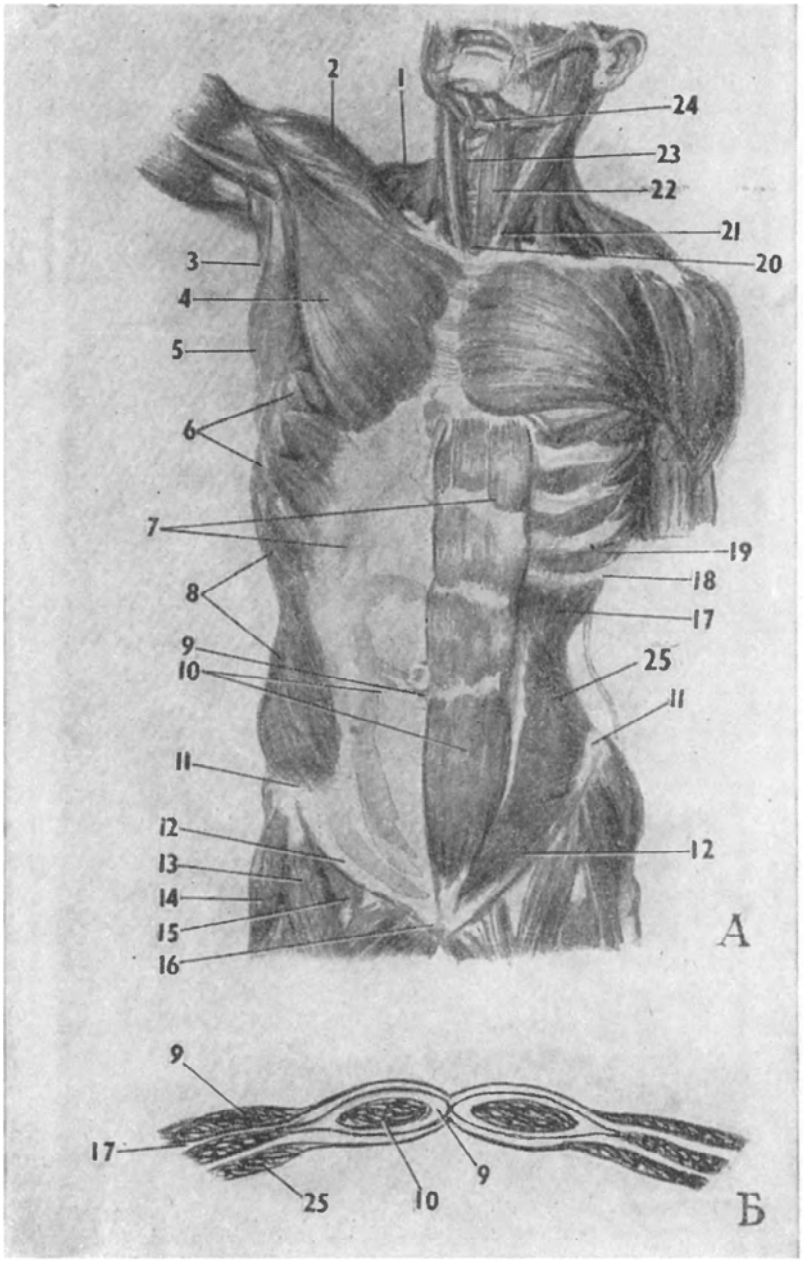

Рис. 28. Мышцы живота, плечевого пояса и шеи. *А* — на левой стороне удалена наружная косая мышца живота и срезан апоневроз внутренней косой мышцы — обнажена левая прямая и внутренняя косая мышцы живота; *Б* — поперечный разрез передней стенки живота выше пупка (схема):

1 — трапециевидная мышца, *2* — дельтовидная мышца, *3* — широчайшая мышца, *4* — большая грудная мышца, *5* — угол лопатки (покрытый широчайшей мышцей), *6* — передняя зубчатая мышца, *7* — надчревный угол, *8* — наружная косая мышца живота, *9* — белая линия, *10* — прямая мышца живота, справа покрыта апоневрозом (слева обнажена), *11* — передняя верхняя подвздошная ость, *12* — паховая связка, *13* — портняжная мышца, *14* — мышца-напрягатель широкой фасции, *15* — приводящие мышцы бедра, *16* — лонное сращение, *17* — внутренняя косая мышца живота, *18* — ребро, *19* — межреберные мышцы, *20* — яремная впадина, *21* — грудино-ключично-сосцевидная мышца, *22* — грудино-подъязычная мышца, *23* — гортань, *24* — подъязычная кость, *25* — поперечная мышца живота

(на фиг. *Б*, *9* — слева — наружная косая м. живота)

Если предложить натурщику, опершись руками, как на параллельных брусьях, и держа на них на весу тело, поднять вперед вытянутые ноги, то можно увидеть на передней стенке живота вертикальные парные мышцы. Эти мышцы лежат по обе стороны средней линии и тянутся от грудной клетки к тазу, сближая их; при напряжении видно, как на них образуются выпуклые сегменты. Это прямые мышцы живота (рис. 28).

Общий разгибатель спины (рис. 27) (крестцовоостистая мышца спины). Это парная мышца, лежит в глубине по обе стороны позвоночника. Она начинается сухожильно от крестца, что придает нижней части крестца вид плоского так называемого крестцового треугольника, видного под кожей. Выше крестца мышца весьма рельефна; покрытая на поверхности апоневрозом широчайшей мышцы спины, она выступает с обеих сторон поясничных позвонков. Далее, поднимаясь выше до затылка, покрытая мышцами плечевого пояса, она постепенно делается тоньше и в области грудной клетки теряет заметный рельеф. Мышца по ходу своего подъема имеет многочисленные прикрепления к позвоночнику и к 9 нижним ребрам.

Действие. При двустороннем сокращении мышца разгибает позвоночник, отгибает назад грудную клетку, поддерживает тело в вертикальном положении; сокращаясь односторонне, нагибает туловище в свою сторону. Одностороннее сокращение мышцы заметно также при ходьбе, беге, когда стопа одной из ног приземляется и нога в этот момент служит точкой опоры фигуры. Выпрямитель спины противоположной стороны напрягается, так как поддерживает на весу свою сторону таза, на которой повисает поднятая в этот момент нога.

Прямая мышца живота. Это парная мышца, лежит на передней поверхности живота по обе стороны средней линии (рис. 28). Мышца начинается от передней поверхности хрящей V, VI, VII ребер, перекидывается через реберную дугу и спускается прямо вниз рядом со своей парой, слегка прогибаясь внутрь на уровне пупка. Внизу мышца суживается и прикрепляется к лонной кости рядом с лонным сращением. Мышца разделена на 4 мышечных сегмента тремя поперечными сухожильными перемычками. Сегменты эти разной длины: самый короткий — верхний, самый длинный — нижний. Нижний сегмент обычно начинается на уровне пупка — там, где расположена нижняя сухожильная перемычка. При рельефной и сильной мускулатуре сокращенные мышцы отчетливо выступают под кожей живота в виде четырех пар мышечных бугров разных размеров. Надо прибавить, что парные сегменты не всегда лежат на одном и том же уровне, в соответствии с сухожильными перемычками, которые тоже расположены не всегда на одном уровне со своими парами.

Действие. Сближает таз и грудную клетку: наклоняет грудную клетку вперед; при гимнастических упражнениях на параллельных брусьях, на турнике и т. д., когда руки и, следовательно, грудная клетка служат опорой и ноги выносятся вперед, прямые мышцы подтягивают переднюю сторону таза к грудной клетке. В таких случаях прямые мышцы напрягаются с большой силой, так как удерживают тяжесть вытянутых ног. Совместно с выпрямителем спины, противодействуя друг другу, прямые мышцы удерживают грудную клетку в вертикальном положении относительно таза, что особенно важно при ходьбе, беге (см. ниже «Совместная работа мышц туловища»). У людей, не занимающихся физическим трудом или спортом и малоподвижных, прямые мышцы развиты мало, так как наиболее частая их работа —сгибание грудной клетки впе-

ред — совершается частично за счет силы тяжести, а остальной описанной нагрузки они почти не несут.

Наружная косая, внутренняя косая и поперечная мышца живота (см. рис. 28, 34). Парные, плоские мышцы лежат послойно одна глубже другой, замыкая промежуток между грудной клеткой и тазом и образуя переднюю, боковые и заднюю стенку живота. Волокна их идут в разных направлениях, пересекая друг друга. Они сращены вверху с нижними ребрами, внизу с подвздошным гребнем, сзади примыкают к разгибателю спины, с фасцией которого они сращены. Внизу на участке между передней верхней подвздошной остью и лонным сращением края всех трех мышц сращены с паховой или пупартовой связкой. Эта связка тянется мостом между остью и лонным сращением и образует со своей парой нижнюю границу живота. Эта граница имеет овальную форму, так как под давлением внутренностей на стенки живота обе пупартовы связки слегка выгибаются кнаружи и вниз.

Мышечные волокна всех трех мышц, не доходя до наружного края прямой мышцы живота, переходят в плоские широкие сухожилия — апоневрозы, образуя на месте перехода на передней поверхности живота вертикальные борозды, лежащие рядом с наружными краями прямых мышц. Апоневрозы охватывают прямые мышцы спереди и сзади и, дойдя справа и слева до средней линии, срастаются друг с другом и со своими парами, образуя плотный сухожильный тяж — *белую линию живота,* которая тянется от мечевидного отростка до лонного сращения через пупок и служит естественной средней линией туловища (переходящей вверх на грудину) (рис. 28, *Б*). Белая линия слегка углублена, так как лежит между двумя выпуклыми прямыми мышцами и параллельно им. С обеих сторон рядом с наружными краями прямых мышц лежат еще две парные вертикальные борозды, которые возникают на месте перехода мышечных волокон косых мышц в апоневрозы и являются следствием разницы рельефа мышечных волокон и апоневроза. Особо надо сказать о наружной косой мышце, так как она лежит под кожей и наиболее рельефна. Она начинается от нижних ребер восемью мышечными зубцами, зубцы эти чередуются вверху с зубцами передней зубчатой мышцы, внизу с зубцами широчайшей мышцы спины (все эти зубцы при рельефной мускулатуре и сильном напряжении рельефны). Эти зубцы сливаются в плоскую мышцу, вверху ее пучки направляются почти горизонтально, но чем ниже, тем отвеснее, большая часть волокон идет вперед и, как сказано выше, переходит по вертикали в апоневроз; задние и боковые пучки прикрепляются к подвздошному гребню. Переход мышечной ткани в апоневроз идет по вертикали до уровня передней верхней подвздошной ости; здесь линия этого перехода меняет направление и под прямым углом по горизонтали направляется к подвздошной ости, образуя из мышечных волокон угол, близкий к прямому; форма этого мышечного угла бывает заметна при рельефной мускулатуре (рис. 28; илл. Лаокоон).

Действие всех трех мышц. Так как волокна мышц идут в разных направлениях, то они и могут действовать в разных направлениях, вращая грудную клетку по отношению к тазу в разные стороны; при подвешенном тазе, когда руки служат опорой (например, во время гимнастических упражнений), мышцы могут поворачивать таз вместе с ногами по отношению к грудной клетке, подымать таз вперед, действуя одновременно с прямыми мышцами, приближая его к грудной клетке.

У мускулистых сильных мужчин мышцы живота несколько отвисают по бокам, образуя мышечный наплыв. На дошедших до нас античных статуях этот наплав, образованный за счет косых мышц живота,

чрезвычайно велик, а у наших современных атлетов в таких объемах не встречается (табл. I).

Видимо, дело в том, что атлеты древности, служившие моделями для античных скульпторов, много занимались воинскими упражнениями, соответствующими той эпохе, когда в ходу было холодное оружие, требующее главным образом мышечной силы. Эти упражнения — рубка мечами, секирами, стрельба из лука, метание камня из пращи, метание дротиков — требовали резких поворотов грудной клетки по отношению к тазу — ведь сила, вкладываемая в эти движения, возникала в значительной мере от размахов туловища. Эти движения, надо полагать, и развивали мышцы живота, доводя их до невиданных в наше время объемов.

Сейчас подобными упражнениями в таком объеме не занимаются, поэтому рельеф живота у современного атлета другой.

Форма живота меняется в зависимости от положения тела. В стоячей позе стенка живота под давлением внутренних органов выпячивается вперед. В положении лежа на спине внутренности давят на заднюю стенку, поэтому живот западет. При положении лежа на боку живот асимметричен: внутренности выпячивают ту сторону живота, на которой лежит человек. У женщин вследствие большего наклона вперед таза и меньшей его высоты передняя стенка живота относительно длинней, чем у мужчин. Мышцы туловища образуют стенки полости живота; дном этой полости является таз, а вверху полость замыкается *диафрагмой*. Диафрагма представляет собой куполообразную тонкую мышцу, лежащую на границе между грудной и брюшной полостью выпуклостью вверх; диафрагма участвует в дыхательных движениях. При вдохе диафрагма, сокращаясь, опускается, одновременно соответствующие мышцы (см. ниже) поднимают и расширяют грудную клетку. Благодаря двойному действию этих мышц емкость грудной полости увеличивается, и в силу атмосферного давления воздух поступает (засасывается) в легкие, растягивая их. Опущенная диафрагма давит на брюшные внутренности, давление передается на стенки живота и они пассивно выпячиваются.

Таким образом, при вдохе (если дыхание свободно) не только *расширяется грудная клетка, но и выпячивается живот.*

При выдохе мышцы живота, сокращаясь, опускают грудную клетку и одновременно давят на внутренности, те в свою очередь давят на диафрагму, поднимают ее — она давит снизу на легкие, одновременно другие мышцы суживают грудную клетку, и воздух из легких под двойным воздействием выдавливается. В силу всего этого при выдохе грудная клетка опускается, живот втягивается.

Межреберные мышцы. Лежат в два слоя между ребрами, замыкая промежутки между ними, прикрепляясь к их краям сверху и снизу; волокна их идут в разных направлениях, пересекая друг друга.

Действие. Наружные межреберные мышцы тянут ребра вверх, способствуя вдоху, внутренние межреберные мышцы тянут ребра вниз, способствуя выдоху.

СОВМЕСТНАЯ РАБОТА МЫШЦ ТУЛОВИЩА, ЕГО ПЛАСТИКА И ПОСТРОЕНИЕ

Мышцы туловища совершают движения не каждая в отдельности — они постоянно действуют совместно, особенно при передвижении человека. Напрягаясь с разных сторон, мышцы поддерживают в равновесии верхнюю часть туловища, не давая ей возможности совер-

шать пассивные, колебательные движения при ходьбе и особенно беге, прыжках, резких поворотах. Если расслабить эти мышцы, грудная клетка с головой и руками будет болтаться в разные стороны при резких движениях человека. Такая картина в какой-то степени наблюдается, когда мало тренированный грузный человек бежит или прыгает.— он неуклюж, «разболтан», делает много лишних движений руками, верхней частью тела, головой.

У бегунов-спортсменов даже без специальной тренировки брюшного пресса мышцы туловища хорошо развиты — упражнения в беге хорошо развивают их. Во время бега положите руки на живот и на общий разгибатель спины и почувствуете, как напрягаются эти мышцы.

Собственно туловищем является подвижное образование, состоящее из таза (без мышц таза, идущих к ногам), грудной клетки (без плечевого пояса), позвоночника (без шейной части) и мышц, соединяющих грудную клетку, позвоночник и таз.

Таз сохраняет постоянную форму, грудная клетка тоже (если не считать глубоких вдохов и выдохов), изменчивой формой обладает только живот.

Спускаясь с грудной клетки, мышцы живота теряют костную опору и вследствие упругости втягиваются внутрь, образуя талию. Ниже пупка, направляясь к тазу, они снова расширяются, и передняя стенка вследствие давления изнутри выгнута вперед, паховые связки тоже, подвергаясь давлению, выгибаются — от этого низ живота имеет овальное очертание (табл. I).

Когда человек садится, таз отгибается назад, лонное сращение приподнимается, а крестец поворачивается задней стороной вниз. При этом часть живота, расположенная ниже пупка, ложится под углом к верхней части более горизонтально и более выдается вперед (см. табл. III). Живот как бы складывается, и нижняя часть его несколько выпячивается на мускулистом животе, а на животе рыхлом сильно выступает в виде вала.

Если человек стоит, опираясь на одну ногу (см. рис. 24, 25), грудная клетка наклоняется в эту сторону, ребра сближаются с тазом, а мышцы живота выдавливаются наружу и даже слегка обвисают над подвздошным гребнем. На другой стороне, напротив, ребра отходят от таза — мышцы растянуты и вследствие тонуса слегка западают внутрь.

Туловище строится как симметричное целое; средней линией от лонного сращения до яремной впадины служат белая линия и грудина, а сзади от копчика до VII шейного позвонка — позвоночник. Несмотря на неравномерность правой и левой половин живота при наклонах, живот все равно нужно строить сообразно белой линии.

Несмотря на то что на животе откладывается много жировой ткани и он часто кажется бесформенным, его нужно строить согласно описанной структуре и по средней линии, даже если белая линия и сглажена.

Верхняя часть туловища — грудная клетка — куполообразная симметричная форма, на которой располагается и движется плечевой пояс. Эта форма при всех движениях плечевого пояса остается неизменной.

Таз и грудная клетка — две конструкции, неизменные по форме; они меняют только взаимное расположение, что сопровождается изменением кривизны позвоночника и формы живота. Так как туловище — центральная часть фигуры, взаимоотношение его частей — таза и грудной клетки — служит главнейшим звеном построения фигуры в любой позе. Причем наиболее важной частью является таз, так как он находится в самом центре фигуры.

Вопросы. Определение мышц. Антагонисты и синергисты и взаимодействие мышц. Координация движений. Строение, форма, положение и принципы наименования мышц. Задачи, которые стоят перед изучающим мускулатуру, значение анатомии малых форм и анатомии больших форм — построение фигуры. Общий разгибатель спины (крестцово-остистая мышца). Прямая мышца живота. Наружная косая, внутренняя косая и поперечная мышцы живота. Взаимодействие мышц туловища при ходьбе, беге и т. д. Вдох и выдох. Взаимосвязь таза и грудной клетки и значение туловища при построении фигуры.

МЫШЦЫ ТАЗА И БЕДРА

Задняя поверхность таза образована двумя полушаровидными выпуклостями, именуемыми ягодицами и разделенными *межъягодичной бороздой* (рис. 29). Основой этих выпуклостей (помимо жировой ткани) являются *большие ягодичные мышцы.* Если стать позади сухощавого натурщика и попросить его поднять ногу под прямым углом вперед, можно заметить, что мышца, соответствующая поднятой ноге, вытянется, следуя за движением ноги, и сократится, когда нога станет на место. Если произвести вращательные движения выпрямленной ногой носком наружу, соответствующая мышца станет более плоской и прижмется к своей паре, а ямка, лежащая позади большого вертела, увеличится. Если нагнуть туловище вперед, обе ягодичные мышцы растянутся, а при выпрямлении туловища начнут сокращаться и примут прежнюю форму. Если отвести вытянутую ногу в сторону, то будет видно, как напрягается мышца, образующая наружную поверхность таза, — средняя ягодичная мышца.

Если предложить натурщику согнуть ногу под прямым углом в тазобедренном суставе и слегка отвести ее в сторону, то на бедре можно обнаружить три массива мышц: один самый крупный расположен спереди — *четырехглавая мышца бедра,* другой с внутренней стороны, он тянется от нижних костей таза к бедренной кости — *приводящие мышцы бедра,* третий массив находится сзади — это *задние мышцы бедра.* На бедре расположены еще две отдельные мышцы, не входящие в состав этих групп, — *портняжная мышца* и *мышца-напрягатель широкой фасции.*

Мышцы таза

К мышцам таза относятся поверхностно лежащие средняя и большая ягодичные (рис. 29).

Средняя ягодичная мышца — парная, образует боковую поверхность таза; начинаясь от боковой поверхности подвздошной кости, она веерообразно суживается и прикрепляется к большому вертелу.

Действие двоякое: 1) сильно напрягаясь с одной стороны при фиксированном тазе, мышца отводит бедро (и ногу) в сторону (например, в балете). Сокращение передней части мышцы вращает бедро вокруг продольной оси во внутреннюю сторону — поворачивает вытянутую ногу носком внутрь. Сокращение задней части мышцы вращает бедро носком наружу; 2) удерживает таз и туловище в тазобедренном суставе от падения в противоположную сторону. Эта работа происходит постоянно: при стоячем или сидячем положении правая и левая мышцы, напрягаясь одновременно с обеих сторон, поддерживают таз, а следовательно, и туловище в вертикальном положении, регулируя его колебания в стороны. Если модель на одну ногу опирается, а другая поднята, как при ходьбе, мышца сильно напрягается, так как поддерживает таз, а следовательно, и туловище, стоящее на одной ноге, от падения в

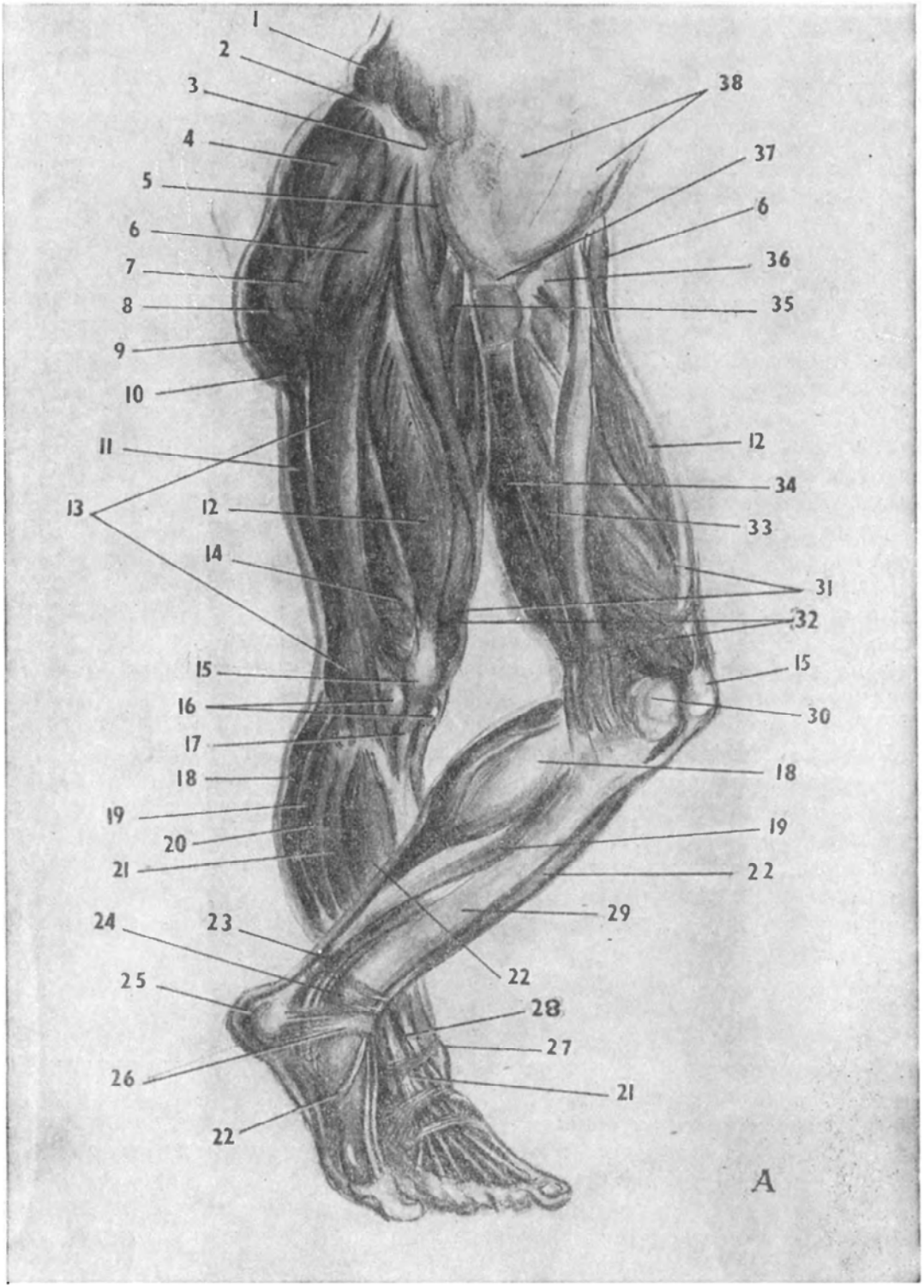

Рис. 29. Мышцы таза и ног. *А* — сбоку (справа):

1 — наружная косая мышца живота, *2*—подвздошный гребень, *3*—передняя верхняя подвздошная ость, *4* — средняя ягодичная мышца, *5* — паховая связка, *6* — напрягатель широкой фасции, *7* — большой вертел, *8* — завертельная ямка, *9* — большая ягодичная мышца, *10* — укрепляющий ягодичный пучок широкой фасции, *11* — двуглавая мышца бедра, *12* — прямая мышца бедра, *13* — подвздошно-большеберцовый тракт, *14* — наружная широкая мышца, *15* — надколенник, *16*— жир коленного сустава, *17* — связка надколенника (она обвисает, и жир коленного сустава выпячивается, так как колено разогнуто до предела, а четырехглавая мышца расслаблена), *18* — икроножная мышца, *19* — камбаловидная мышца, *20* — малоберцовая мышца, *21* — общий разгибатель пальцев, *22* — передняя большеберцовая мышца, *23* — задние глубокие мышцы голени, *24* — внутренняя лодыжка, *25* — пяточный бугор, *26* — крестообразная и поперечная связки голени, *27* — внутренняя лодыжка, *28* — длинный разгибатель большого пальца, *29* — большеберцовая кость, *30* — внутренний мыщелок бедра, *31* — внутренняя широкая мышца бедра, *32* — укрепляющий надколенный пучок фасции, *33* — нежная мышца, *34* — полусухожильная и полуперепончатая мышца, *35* — приводящие мышцы, *36* — подвздошно-поясничная мышца, *37* — лонное сращение, *38* — прямая мышца живота;

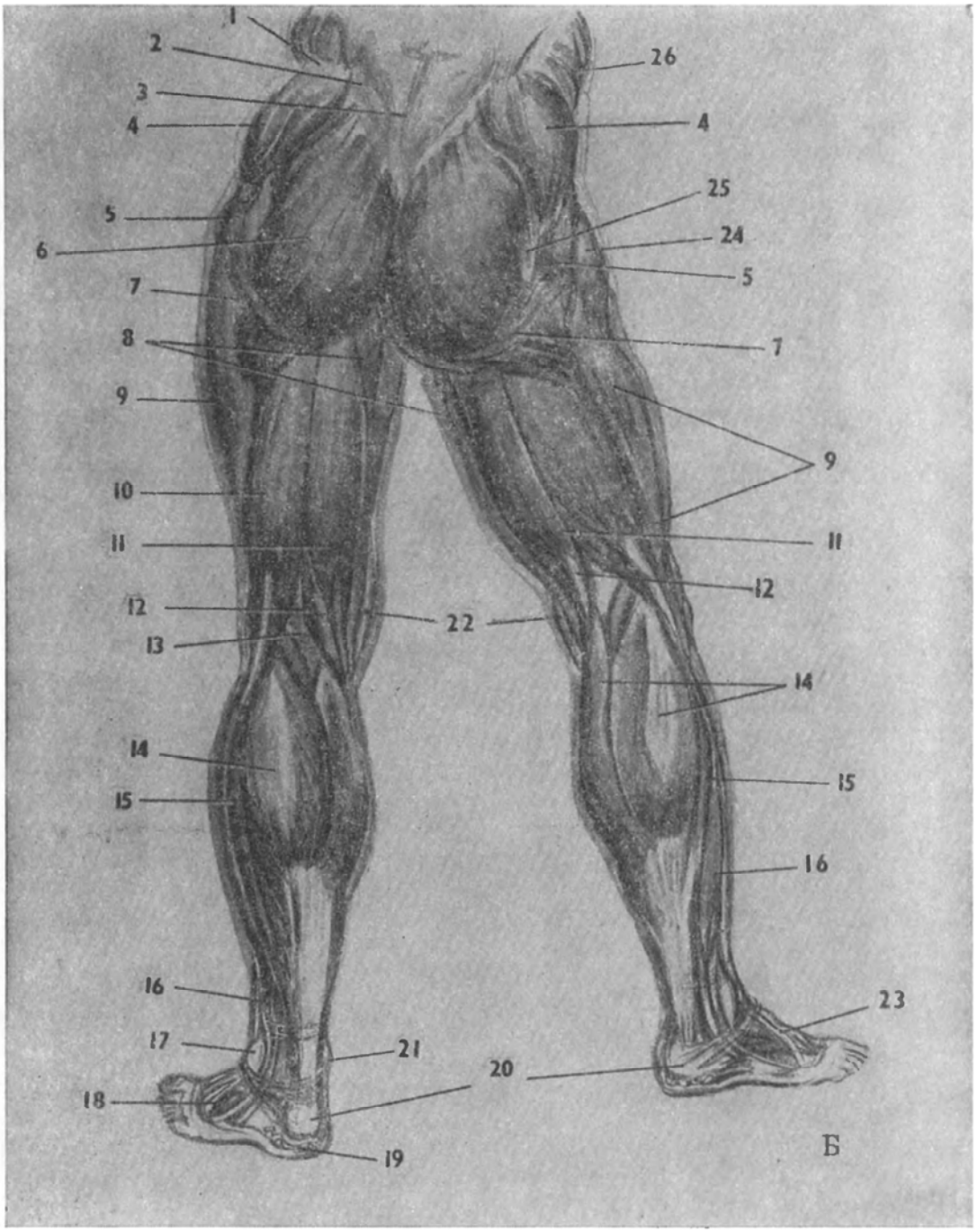

Рис. 29. (продолжение). *Б* — вид сзади:

1 — подвздошный гребень, *2* — задняя подвздошная ость, *3* — крестец, *4* — средняя ягодичная мышца, *5* — большой вертел, *6* — большая ягодичная мышца, *7* — укрепляющий ягодичный пучок фасции, *8* — приводящие мышцы, *9* — наружная широкая мышца, покрытая подвздошно-большеберцовым трактом, *10* — двуглавая мышца, *11* — полусухожильная мышца, *12* — полуперепончатая мышца, *13* — подколенная ямка, *14* — икроножная мышца, *15* — камбаловидная мышца, *16* — малоберцовые мышцы, *17* — наружная лодыжка, *18* — короткие разгибатели пальцев, *19* — жировая ткань, *20* — пяточный бугор, *21* — внутренняя лодыжка, *22* — портняжная мышца, *23* — сухожилия длинного разгибателя пальцев, *24* — напрягатель широкой фасции, *25* — завертельная ямка, *26* — наружная косая мышца живота;

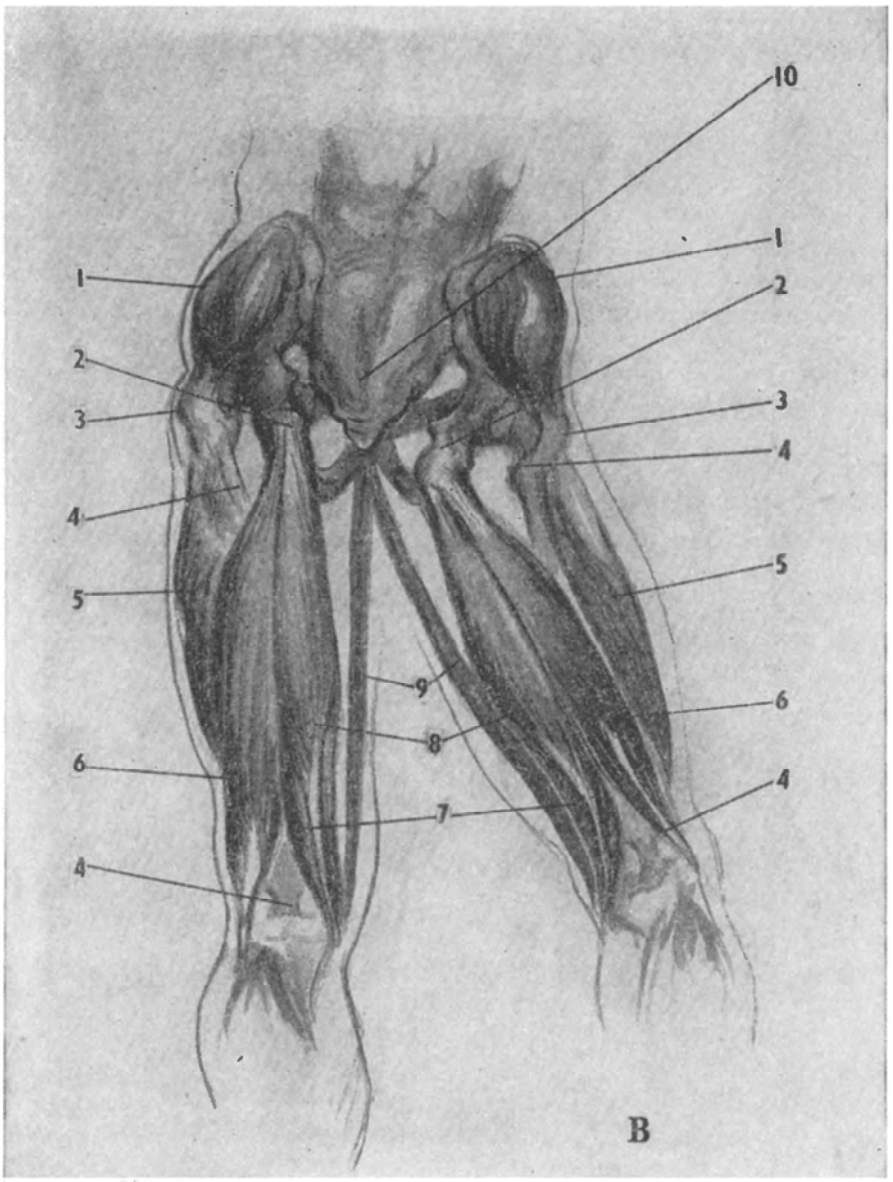

Рис. 29. *В* — задние мышцы бедра (удалены большие седалищные мышцы и другие мышцы таза и бедра — показано начало их от седалищных бугров):

1 — средняя ягодичная мышца, *2* — седалищный бугор, *3* — большой вертел, *4* — бедренная кость, *5* — наружная широкая мышца, *6* — двуглавая мышца, *7* — полуперепончатая мышца, *8* — полусухожильная мышца, *9* — нежная мышца, *10* — крестец

противоположную сторону. При ходьбе, беге средние ягодичные мышцы попеременно напрягаются, удерживая туловище, которое повисает на опорной ноге. Это напряжение средних ягодичных мышц быстро чередуется при ходьбе, а еще быстрей — при беге. Проверьте работу средней ягодичной мышцы на модели и на себе во время шага и бега на месте.

Большая ягодичная мышца (рис. 29). Эта мышца парная, образует со своей парой полушария ягодиц. Начинается от заднего участка подвздошной кости, сухожилием — от крестца, огибает и покрывает седалищный бугор и, вклиниваясь между двуглавой и наружной широкой мышцами бедра, прикрепляется к верхней трети бедренной кости.

Мышца окружает в виде утолщенного полукруга большой вертел, а ее сухожилие лежит посредине, образуя так называемую *завертельную ямку*. Нижняя часть мышцы, вклинивающаяся между мышцами бедра, по форме похожа на клин.

Действие. Производит разгибание в тазобедренном суставе — при ходьбе это происходит попеременно справа и слева — мышца отбрасывает бедро назад. При сгибании туловища обе мышцы сопротивляются падению туловища вперед. При подъеме согнутого вперед туловища работают обе мышцы. При подъеме на лестницу, в гору обе мышцы, правая и левая, попеременно производят обширные разгибания. При вставании со стула обе мышцы сокращаются одновременно, и мышца вращает бедро вокруг продольной оси в наружную сторону.

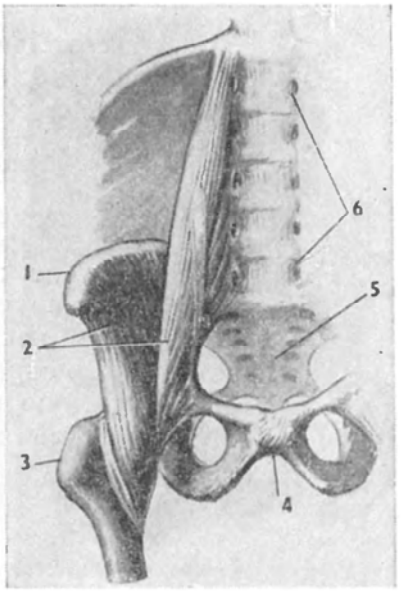

Рис. 30. Пояснично-подвздошная мышца (на рисунке оставлена она одна и скелет):
1 — подвздошный гребень, *2* — пояснично-подвздошная мышца, *3* — большой вертел, *4* — лонное сращение, *5* — крестец, *6* — поясничные позвонки

Если стоя сильно откинуть туловище назад, т. е. произвести переразгибание в тазобедренных суставах настолько, что вертикаль опущенная из центра тяжести, будет падать позади тазобедренных суставов, туловище удержится в вертикальном положении от падения назад натяжением подвздошно-бедренных связок и передних мышц бедра. При этом большие ягодичные мышцы свободны от напряжения, становятся вялыми и обвисают. Это легко проверить на модели (или на себе): сначала надо нагнуться вперед, а затем постепенно далеко отклониться назад — изменение напряжения становится заметным на ощупь и даже на глаз. Подобное стоячее положение очень часто встречается в обиходе, так как стоять при этом менее утомительно, зато поза менее красива, так как при этом выпячивается живот.

Подвздошно-поясничная мышца (см. рис. 30) является сильным антагонистом большой ягодичной.

Действие. Взаимным напряжением обе мышцы поддерживают туловище в вертикальном положении и регулируют его колебания вперед и назад. Производит сгибание в тазобедренном суставе. Пластического значения не имеет — лежит частично в глубине таза, частично образует дно бедренного треугольника (см. бедро), является самым сильным сгибателем тазобедренного сустава.

Мышцы бедра

Три мышечных массива и две отдельные мышцы, со всех сторон окружающие бедренную кость, образуют форму бедра — к ним относятся четырехглавая мышца, приводящие мышцы, задние мышцы, а также портняжная мышца и мышца-напрягатель широкой фасции (рис. 29, 31).

Четырехглавая мышца. Состоит из четырех головок — крупных мышц, переходящих в общее сухожилие; они охватывают бедренную кость снаружи, спереди и с внутренней стороны.

Внутренняя широкая мышца бедра лежит внутри, вверху узкая, книзу расширяется. Она начинается от внутренней губы шероховатой

линии бедра, охватывает бедренную кость изнутри, граничит с прямой и промежуточной мышцами и переходит в общее сухожилие.

Наружная широкая мышца бедра начинается от большого вертела и от наружной губы шероховатой линии бедренной кости. Мышца огибает кость снаружи, образуя наружную поверхность бедра, примыкает снаружи к прямой и промежуточной мышцам и переходит в общее сухожилие.

Промежуточная широкая мышца бедра лежит в глубине четырехглавой мышцы на передней поверхности бедренной кости, от которой начинается. Она целиком закрыта снаружи наружной широкой, с внутренней стороны — внутренней широкой, спереди — прямой мышцами, изнутри переходит в общее сухожилие.

Прямая мышца бедра лежит спереди между наружной и внутренней широкой мышцами, на поверхности промежуточной мышцы, целиком ее закрывая. Начинается от передней нижней подвздошной ости, переходит внизу в общее сухожи-

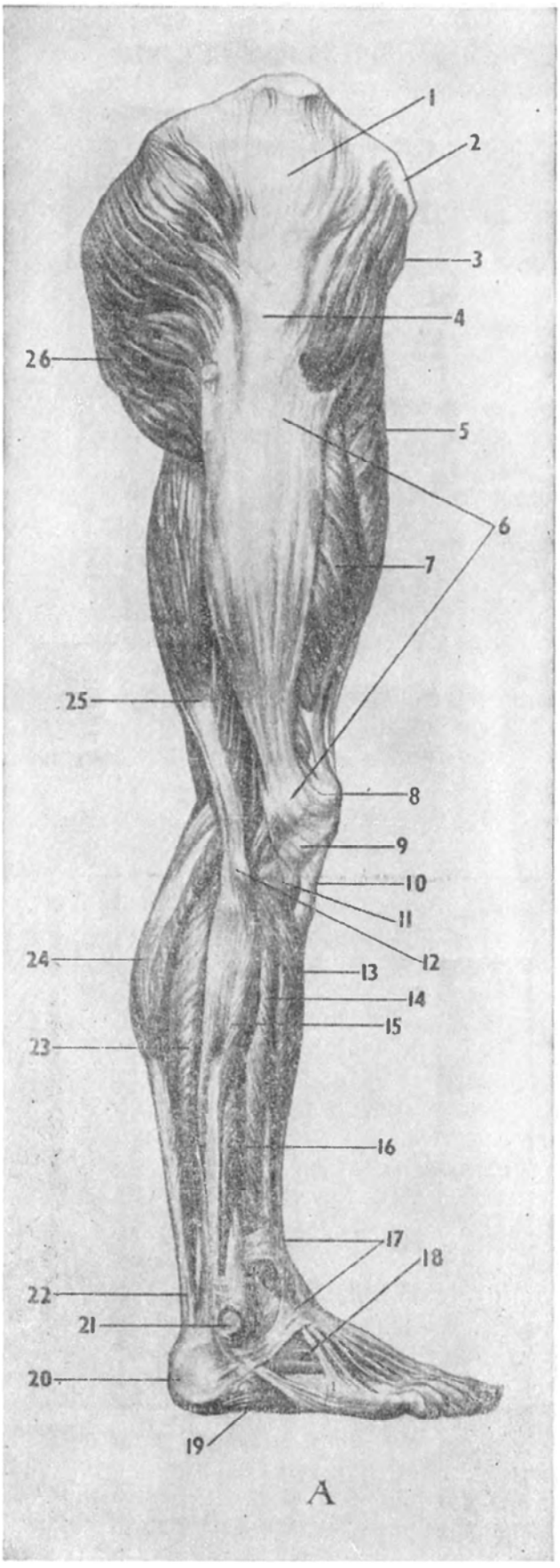

Рис. 31. Мышцы бедра и голени (правых). *А* — снаружи:

1 — средняя ягодичная мышца (под фасцией, *2* — передняя верхняя подвздошная ость, *3* — м. напрягатель широкой фасции, *4* — большой вертел, *5* — прямая мышца бедра, *6* — подвздошно-большеберцовый тракт, *7* — наружная широкая мышца бедра, *8* — надколенник, *9* — жир коленного сустава, *10* — связка надколенника, *11* — наружный мыщелок большеберцовой кости, *12* — головка малоберцовой кости, *13* — передняя большеберцовая мышца, *14* — общий разгибатель пальцев, *15* — длинная малоберцовая мышца, *16* — короткая малоберцовая мышца, *17* — поперечная и крестообразная связки голени, *18* — короткие разгибатели пальцев, *19* — мышцы стопы, *20* — пяточный бугор, *21* — наружная лодыжка, *22* — ахиллово сухожилие, *23* — камбаловидная мышца, *24* — икроножная мышца, *25* — двуглавая мышца бедра, *26* — большая седалищная мышца;

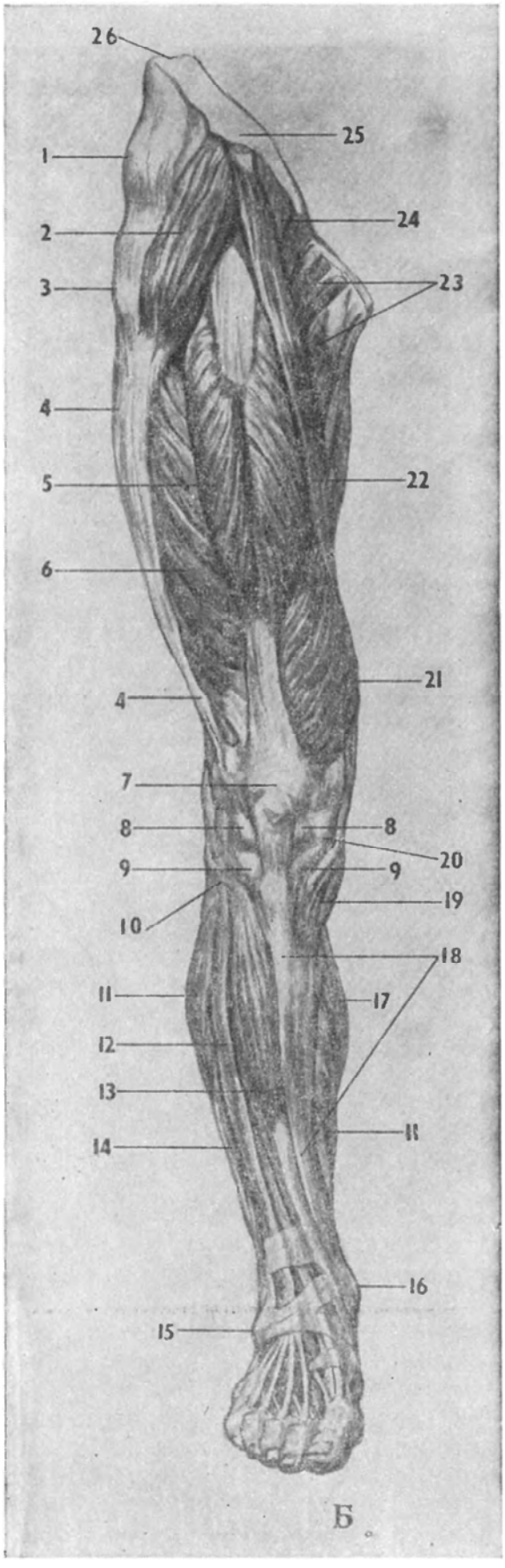

лие. При сильной мускулатуре прямая мышца, благодаря своему строению, напоминающему птичье перо, выглядит при напряжении под кожей, как две длинные мышцы.

Все четыре мышцы, составляющие четырехглавую мышцу бедра, переходят в сухожилие, которое обрастает надколенник и продолжается ниже его, образуя собственную связку надколенника, прикрепляющуюся к бугристости большеберцовой кости. Внутренняя широкая мышца переходит в сухожилие на уровне надколенника, наружная — выше его, прямая — еще выше наружной.

Действие. Четырехглавая мышца бедра в целом разгибает ногу в коленном суставе. Прямая мышца отдельно сгибает ногу в тазобедренном суставе.

Приводящие мышцы (рис. 29, 31). Образуют внутренний массив бедра. Общая масса мышц напоминает по форме трехгранный клин, основание которого упирается в таз, острие направлено вниз, а острая грань примыкает к бедренной кости. Мышцы начинаются от лонной и седалищной костей, идут наискосок вниз к бедренной кости и прикрепляются на ней к внутренней губе шероховатой линии бедра. Исключение составляет нежная мышца, которая, начинаясь рядом с лонным сращением, идет вертикально вниз, а внизу прикрепляется к

Рис. 31. (продолжение). *Б* — спереди:
1 — средняя ягодичная мышца, *2* — напрягатель широкой фасции, *3* — большой вертел, *4* — подвздошно-большеберцовый тракт, *5* — прямая мышца бедра, *6* — наружная широкая мышца бедра, *7* — надколенник, *8* — жир коленного сустава, *9* — мыщелки большеберцовой кости, *10* — головка малоберцовой кости, *11* — камбаловидная мышца, *12* — общий разгибатель пальцев, *13* — передняя большеберцовая мышца, *14* — малоберцовые мышцы, *15* — наружная лодыжка, *16* — внутренняя лодыжка, *17* — икроножная мышца, *18* — большая берцовая кость, *19* — место прикрепления сухожилий мышц: портняжной, нежной, полусухожильной, *20* — внутренний мыщелок бедра, *21* — внутренняя широкая мышца бедра, *22* — портняжная мышца, *23* — приводящие мышцы, *24* — поясничо-подвздошная мышца, *25* — передняя верхняя подвздошная ость, *26* — подвздошный гребень

внутреннему мыщелку большой берцовой кости, ее сухожилие прощупывается с внутренней стороны колена, если с силой согнуть ногу в коленном суставе. Мышца рельефна при сильном напряжении.

Действие. Мышцы притягивают бедро внутрь — приводят его. Если лечь на спину, вытянув ноги параллельно, можно через некоторое время заметить, что ноги будут перекрещены — это происходит автоматически вследствие тонуса приводящих мышц обеих ног. При сильном сгибании бедра и некотором отведении его в сторону вверху под паховой связкой образуется треугольное углубление, ограниченное снаружи портняжной мышцей — бедренный (Скарпов) треугольник.

Задние мышцы бедра (рис. 29). К ним относятся *двуглавая, полусухожильная* и *полуперепончатая* мышцы, которые образуют сзади вертикальный массив. Полусухожильная, полуперепончатая и длинная головки двуглавой мышцы начинаются от седалищного бугра. Общее их начало покрыто большой седалищной мышцей. Они выходят из-под ее края и идут единой массой до нижней трети бедра, а потом разделяются. В наружную сторону идет длинная головка *двуглавой мышцы,* к ней присоединяется короткая головка, начинающаяся на бедренной кости. Обе головки образуют рельефное при сгибании колена сухожилие, прикрепляющееся к головке малоберцовой кости. Во внутреннюю сторону идут две плотно спаянные мышцы — *полусухожильная и полуперепончатая,* прикрепляющиеся к внутреннему мыщелку большеберцовой кости. Сухожилие полусухожильной мышцы заметно при напряженном сгибании колена кнаружи от сухожилия нежной мышцы.

Действие. Все три мышцы сгибают ногу в коленном суставе, при согнутом колене вращают голень вокруг ее продольной оси: двуглавая мышца — кнаружи, а две другие внутрь. Производят также разгибание в тазобедренном суставе совместно с большой ягодичной мышцей и вместе с ней препятствуют падению туловища вперед, когда человек садится и встает, и при этом туловище для сохранения равновесия прогибается вперед.

При гимнастическом упражнении — сгибании туловища вперед на выпрямленных в коленях ногах с тем, чтобы коснуться руками пола, — натяжение задних мышц бедра тормозит это сгибание; но если согнуть колени, то начало и прикрепление мышц сблизятся, натяжение их исчезнет и сгибание в тазобедренном суставе произойдет свободно. Именно поэтому при сидении с опорой только на таз задние мышцы бедра обвисают свободной мягкой массой даже у людей с крепкой мускулатурой, так как начало и прикрепление их сближено, и они не напряжены.

Проверьте все сказанное на модели и на себе.

Портняжная мышца. Самая длинная мышца человеческого тела. Она лентообразна, лежит между внутренней широкой и приводящими мышцами. Начинается от передней верхней подвздошной ости, проходит между упомянутыми мышцами, огибает сзади внутренние мыщелки бедренной и большой берцовой костей и прикрепляется к бугристости большеберцовой кости (рис. 29, 31).

Действие. Производит сгибание в тазобедренном и коленном суставах, поворачивая ногу коленом наружу. Бывает рельефна вверху при напряженном сгибании в тазобедренном суставе.

Мышца-напрягатель широкой фасции (рис. 29, 31). Короткая мышца лежит впереди средней ягодичной мышцы. Начинается от передней верхней подвздошной ости, направлена назад (между ней и портняжной мышцей выходит на поверхность прямая мышца бедра), напрягатель переходит в подвздошно-большеберцовый тракт широкой фасции бедра.

Действие. Производит сгибание в тазобедренном суставе, вращает бедро внутрь, натягивает широкую фасцию.

Широкая фасция бедра. Это фасциальный чехол, который плотно одевает бедро и таз. Широкая фасция местами утолщается, местами в нее вплетаются дополнительные, так называемые укрепляющие пучки, оказывающие влияние на рельеф бедра и таза.

Подвздошно-большеберцовый тракт (рис. 31) — продольное утолщение фасции лежит поверх наружной широкой мышцы бедра, спускаясь с нее в виде плотного, рельефного при движениях в колене тяжа, который тянется сверху от вплетающегося в него напрягателя широкой фасции до наружного мыщелка большеберцовой кости, к которому прикрепляется. Здесь внизу этот тяж часто ошибочно принимают за сухожилие наружной широкой мышцы бедра, тогда как на самом деле тяж при движениях в колене скользит поверх этой мышцы; особенно рельефен внизу при напряжении четырехглавой мышцы и сгибании колена.

При рельефной мускулатуре и сильном напряжении тракт врезается в поверхность мышцы и может придавать ей разделенную по вертикали форму, создающую иллюзию нескольких мышц.

Ягодичный укрепляющий пучок широкой фасции (см. табл. II, рис. 29) тянется от большого вертела бедра к седалищному бугру, огибая снизу большую ягодичную мышцу наподобие подпруги. Если бедро отставить назад, этот пучок врезается в мышцу и придает ей полушаровидную форму, тогда как на ноге, выставленной вперед, пучок обвисает и большая ягодичная мышца свободно тянется вперед в виде клина, входящего между наружной широкой и двуглавой мышцами бедра. Эта разница форм обеих ягодичных мышц чрезвычайно характерна для фигуры, стоящей на опорной и отставленной ноге (см. рис. 29, *Б*).

Коленный укрепляющий пучок широкой фасции (см. табл. I, рис. 29) лежит горизонтально сзади над коленом, удерживая сухожилия мышц вблизи бедренной кости, переходит на поверхность нижнего конца внутренней широкой мышцы бедра. Если мускулатура бедра рельефна и человек стоит, расслабив мышцы бедра, можно заметить, как мышца отвисает вниз, как бы проваливается между бедренной костью и укрепляющим пучком, образуя здесь складку. Эту складку ошибочно принимают за жировую; она заметна у легкоатлетов и на многих античных статуях, например у Дорифора (рис. 29, *А*, правое бедро).

Вопросы. Средняя и большая ягодичные мышцы, их прямое действие и значение для фиксации таза и туловища. Три мышечных массива бедра. Четырехглавая, приводящие, задние мышцы бедра. Мышцы, сгибающие тазобедренный сустав. Мышцы, разгибающие тазобедренный сустав. Мышцы, вращающие бедро внутрь и кнаружи. Мышцы, сгибающие колено. Мышцы, разгибающие колено. Почему, когда человек встает или усаживается, напрягается не только четырехглавая мышца, но и задние мышцы бедра? Широкая фасция бедра и ее укрепляющие пучки.

МЫШЦЫ ГОЛЕНИ И СТОПЫ

Если встать позади натурщика и предложить ему подняться на носки, то будет видно, что при этом сократится группа мышц, лежащая на задней стороне голени и книзу переходящая в рельефное сухожилие, идущее к пяточному бугру. Это задние мышцы голени. Если затем попросить натурщика произвести тыльное сгибание стопы, то можно увидеть, как группа мышц, лежащая на передне-наружной стороне голени, сократится, выпятив внизу под кожей отдельные сухожилия — это передние мышцы голени; если же произвести резкую пронацию стопы, то в области малой берцовой кости сократится небольшая группа мышц, — это наружные мышцы голени.

При всех этих движениях неизменную форму сохраняет поверхность голени, расположенная между этими группами — там, где под кожей лежит, примыкая к ней изнутри, большая берцовая кость.

Мышцы голени

1 *Передние мышцы голени* расположены в промежутке между большеберцовой и малоберцовой костью. К ним относятся: *передняя большеберцовая мышца, длинный разгибатель пальцев* и *длинный разгибатель большого пальца* (см. рис. 29, 31).

Передняя большеберцовая мышца. Лежит непосредственно под кожей, начинается от наружного мыщелка и наружной поверхности большеберцовой кости. Веретенообразной формы, сильная мышца примыкает внутренним своим краем к переднему острому гребню большеберцовой кости; мышечное брюшко книзу переходит в крепкое рельефное сухожилие, которое огибает внутренний край стопы и прикрепляется к его середине. При сокращении мышца становится выпуклой и выступает несколько вперед по отношению к большой борцовой кости, а ее сухожилие становится рельефным.

Действие. Когда стопа на весу, мышца разгибает стопу и супинирует ее (поднимает внутренний край стопы); когда нога опорная — нагибает голень к стопе в сторону ее внутреннего края — супинирует голень по отношению к стопе.

Длинный разгибатель пальцев. Лежит кнаружи и рядом с передней большеберцовой мышцей. Книзу мышца разделяется на пять сухожилий, веерообразно расходящихся на тыле стопы к четырем пальцам, кроме большого, где и прикрепляются к ногтевым фалангам; пятое сухожилие прикрепляется к бугристости V плюсневой кости. Если с силой разгибать пальцы, сухожилия эти становятся рельефны на тыле худощавой стопы.

Действие. Разгибает пальцы и стопу, а кроме того, натяжением пятого сухожилия пронирует стопу; при опорной стопе наклоняет голень вперед.

Длинный разгибатель большого пальца. Мышечная его часть скрыта в глубине голени и покрыта предыдущими мышцами; сухожилие его появляется на поверхности между сухожилиями передней большеберцовой мышцы и общего разгибателя пальцев на уровне голеностопного сустава и тянется к ногтевой фаланге большого пальца, где и прикрепляется.

Действие. Разгибает большой палец и всю стопу; приподнимает внутренний край стопы — супинирует. При фиксированной стопе нагибает голень во внутреннюю сторону. В некоторых случаях развит особенно сильно, например у балерин, которые во время танца часто опираются на большой палец. Здесь специфика движений требует большой мышечной силы, чтобы препятствовать сгибанию большого пальца, несущего на себе тяжесть всей фигуры.

2. *Задние мышцы голени* состоят из двух групп: лежащих на поверхности, очень рельефных, и мышц, лежащих в глубине, которые лишь в одном месте появляются на поверхности (рис. 29, 31, 32).

К поверхностным задним мышцам относится **трехглавая мышца голени**, которая состоит из двух мышц, объединенных общим сухожилием, — *икроножной и камбаловидной.*

Камбаловидная мышца (см. рис. 29, 31, 32). Лежит на задней поверхности костей голени; сзади целиком покрыта икроножной мышцей: ее боковые узкие стороны лежат под кожей наружной и внутренней по-

верхности голени. Начинается от головки малоберцовой кости, затем верхний край мышцы идет косо вниз, так как начинается от косо идущей подколенной линии большеберцовой кости; вследствие этого внутренний край мышцы выходит под кожу значительно ниже наружного; мышечные волокна книзу переходят в общее с икроножной мышцей сухожилие.

Икроножная мышца. Лежит на задней поверхности голени, покрывая сзади камбаловидную мышцу. Состоит из двух мышечных головок. Головки начинаются на бедренной кости на нижней части задней ее поверхности, как раз над правым и левым мыщелком; далее они перекидываются через заднюю поверхность мыщелков и, спускаясь вниз, образуют две нижние стенки ромбовидной подколенной ямки. Далее головки сливаются, расширяются, образуя так называемую «икру», и, спускаясь еще ниже, причем внутренняя головка спускается ниже наружной, переходят в общее ахиллово или пяточное сухожилие, которое прикрепляется к пяточному бугру. Это сухожилие — самое крепкое сухожилие человеческого тела, оно может выдержать тяжесть до 400 кг.

Действие. Трехглавая мышца, действуя целиком, ставит ногу на носок, производя сгибание в голеностопном суставе. Икроножная мышца, действуя вместе с задними мышцами бедра, прини-

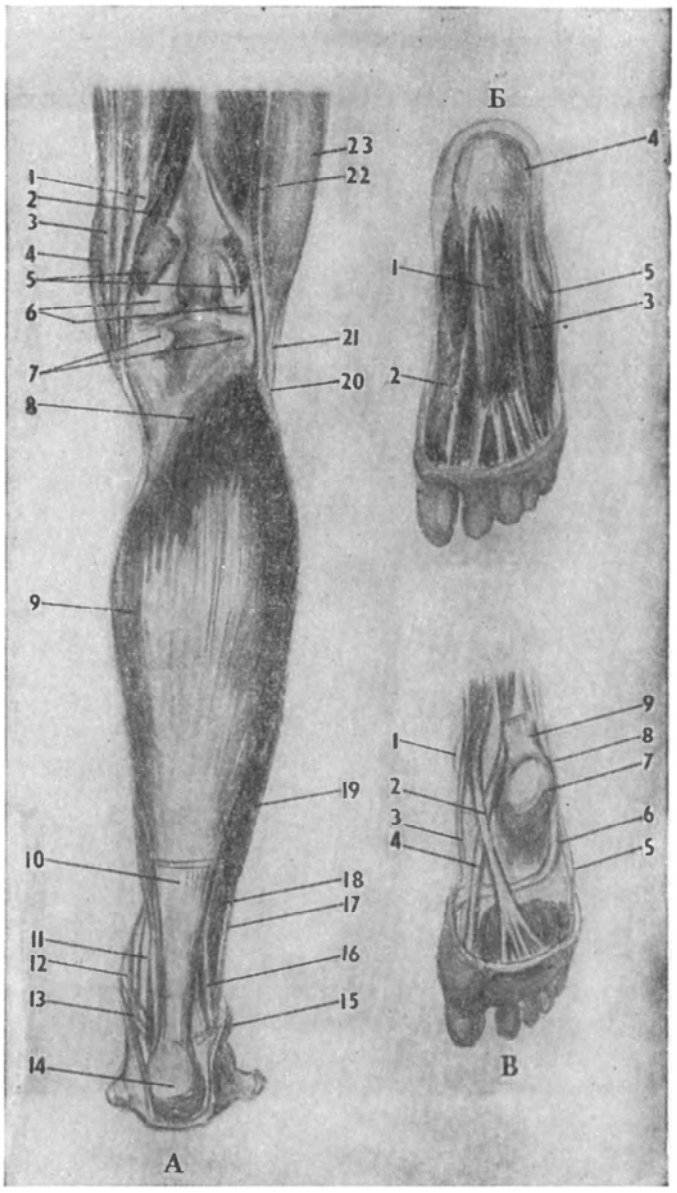

Рис. 32. Мышцы голени и стопы. *А* — задняя поверхность колена и голени (удалены икроножная и подошвенная мышцы, подколенная не изображена):

1 — полусухожильная мышца, *2* — полуперепончатая мышца, *3* — нежная мышца, *4* — портняжная мышца, *5* — головки икроножной мышцы (обрезаны), *6* — мыщелки бедра, *7* — мыщелки большеберцовой кости, *8* — подколенная линия, *9* — камбаловидная мышца, *10* — ахиллово сухожилие (обрезано), *11* — задние глубокие мышцы голени, *12* — внутренняя лодыжка, *13* — поперечная связка голени, *14* — пяточный бугор, *15* — наружная лодыжка. *16* — сухожилие короткой малоберцовой мышцы, *17* — сухожилие длинной малоберцовой мышцы, *18* — короткая малоберцовая мышца, *19* — длинная малоберцовая мышца, *20* — головка малоберцовой кости, *21* — нижний конец подвздошно-большеберцового тракта, *22* — двуглавая мышца, *23* — наружная широкая мышца бедра (покрыта широкой фасцией бедра);

Б — поверхностные подошвенные мышцы:

1 — короткий сгибатель пальцев, *2* — мышцы большого пальца, *3* — мышцы мизинца, *4* — пяточный бугор, *5* — бугристость V плюсневой кости;

В — подошва (удален слой поверхностных мышц):

1 — внутренняя лодыжка, *2* — общий сгибатель пальцев, *3* — задняя большеберцовая мышца, *4* — длинный сгибатель большого пальца, *5* — сухожилие короткой малоберцовой мышцы, *6* — сухожилие длинной малоберцовой мышцы, *7* — пяточный бугор, *8* — наружная лодыжка, *9* — ахиллово сухожилие (обрезано).

мает участие в сгибании в коленном суставе: при этом сзади (см. рис. 29) на тыле колена образуется ромбовидная впадина — подколенная ямка. Кроме того, обе мышцы, правая и левая, усиленно пассивно работают, напрягаясь, удерживают голени и всю фигуру от падения вперед в том случае, когда фигура стоит, выпрямившись, слегка подавшись вперед.

К глубоким задним мышцам голени (рис. 32) относятся: длинный общий сгибатель пальцев, длинный сгибатель большого пальца, задняя большеберцовая мышца. Они почти не имеют пластического значения. Начинаясь от костей голени, они лежат в глубине под трехглавой мышцей; их сухожилия появляются на поверхности из-под внутреннего края камбаловидной мышцы, позади внутренней лодыжки. Здесь они заметны, особенно во время сгибания пальцев и стопы. Обогнув внутреннюю лодыжку, сухожилия уходят вглубь на подошву и прикрепляются: сгибатели пальцев к ногтевым фалангам пальцев, а задняя большеберцовая — к внутреннему краю стопы.

Действие. Сгибатели пальцев сгибают пальцы на стопе, когда она не служит опорой, бывает на весу. Но главная их функция — это оказание сопротивления давлению веса тела, когда тело опирается на пальцы при ходьбе, беге, прыжках, при наклоне тела вперед, когда оно, сохраняя равновесие, опирается не только на свод стопы, но и на пальцы. Задняя большеберцовая мышца сгибает и супинирует стопу.

Наружные мышцы голени (см. рис. 31, 32). Наружные мышцы голени почти целиком покрывают малоберцовую кость, оставляя свободными головку и наружную лодыжку, и располагаются между камбаловидной мышцей и общим длинным разгибателем пальцев. Длинная малоберцовая мышца начинается от верхней части малоберцовой кости, спускается вниз и слегка покрывает короткую малоберцовую, которая начинается от нижней части кости. Их сухожилия, лежа одно поверх другого, спускаются вниз, огибают наружную лодыжку и расходятся: сухожилие короткой малоберцовой прикрепляется к бугристости V плюсневой кости, а сухожилие длинной малоберцовой заворачивает на подошву, наискосок пересекает свод стопы — снаружи внутрь и сзади наперед, идет под сводом наподобие тетивы лука и прикрепляется к середине внутреннего края стопы.

Действие. Длинная малоберцовая мышца сокращается, когда требуется твердый упор ног, «цепкость» — она наподобие тетивы лука выгибает свод стопы, делая его более упругим, устойчивым, — при качке на судне, при езде, стоя, в автобусе и т. п. Обе малоберцовые мышцы пронируют стопу и участвуют в сгибании голеностопного сустава. При их напряжении между лежащими рядом с ними мышцами выше лодыжки образуется заметная под кожей вертикальная борозда.

Мышцы голени и стопы одеты соответствующими фасциями; на месте перехода сухожилий мышц голени на стопу фасция укреплена поперечно идущими крепкими волокнами, которые наподобие браслетов удерживают сухожилия мышц вблизи костей. Эти волокна образуют две горизонтально расположенные связки: *поперечную связку голени,* лежащую выше, и *крестообразную связку голени,* которая лежит ниже. При разгибании стопы над этими связками образуются кожные складки (рис. 32).

Взаимосвязь стопы и голени надо рассматривать двояко.

Во-первых, движения стопы по отношению к голени, когда голень — опора, а стопа на весу. Например, когда нога закинута за ногу, и стопу сгибают и разгибают, пронируют и супинируют, когда стопой крутят в разные стороны — в таких случаях работает активно только та мышца или группа мышц, которая производит данное движение.

Во-вторых, движения голени по отношению к стопе, когда стопа является опорой, — при ходьбе, беге, прыжках, при балансировании на обеих ногах или на одной ноге — эти движения совершаются взаимодействием различных мышечных групп, причем во время любого движения в той или иной степени работают почти все мышцы голени. Дело в том, что, прикрепляясь на стопе с разных сторон, мышцы голени регулируют движения голени по отношению к стопе во все стороны. При этом они взаимно активно напрягаются или пассивно уступают, производя движения между голенью и стопой или оказывая сопротивление возникающим в разные стороны наклонам голени (см. с. 35, 36, рис. 15).

Такие же явления без сильного напряжения будут проявляться в мышцах голени и тогда, когда фигура просто стоит на обеих ногах, иначе, в силу большой подвижности голеностопных суставов, любой внешний толчок может вызвать движение в суставах, и фигура потеряет равновесие и может упасть.

Мышцы стопы

Если смотреть на стопу сверху, то можно заметить, что форма тыла стопы в основном определяется ее костным сводом; под кожей при движении видны выступающие сухожилия мышц, идущих с голени. Края стопы ограничиваются мышцами: с наружной стороны мышцами мизинца, с внутренней — большого пальца, которые заметно сокращаются при движениях этих пальцев. Если ощупать стопу со стороны подошвы, то можно ощутить пяточный бугор, окруженный плотной и упругой тканью, изгибы сводов и скелет плюсны; при сгибании пальцев в глубине чувствуется движение мышцы, сгибающей пальцы.

Эти мышцы, действие которых зрительно заметно или их можно прощупать, следующие: мышцы большого пальца, мышцы мизинца и короткий сгибатель пальцев (см. рис. 31, 32).

Мышцы большого пальца. Лежат с внутренней стороны стопы, отчасти образуя ее внутренний край, и частично видны с тыла стопы (сверху), они состоят из *короткого сгибателя, отводящей* и *приводящей мышцы большого пальца.*

Мышцы мизинца. Лежат с наружной стороны стопы, отчасти образуя ее наружный край; они состоят из *короткого сгибателя* и *отводящей мышцы мизинца.*

У взрослого человека эти мышцы производят главным образом сгибание большого пальца и мизинца, но у детей функции отведения и приведения существуют — особенно это заметно у младенцев, когда они растопыривают пальчики на ногах. Эта способность наблюдается у детей и более старшего возраста до 12—13 лет — особенно отведение мизинца — и даже сохраняется у взрослых, если они не носят закрытой обуви.

Короткий сгибатель пальцев. Лежит посредине вышеописанных мышц, действие его — сгибание пальцев.

Остальные глубокие мышцы стопы в основном служат для ее укрепления и в пластической анатомии не изучаются. Со стороны подошвы стопа покрыта толстой кожей и апоневрозом. В местах, служащих для опоры костей: на пятке, на головках плюсневых костей, на ногтевых фалангах между костями и внешними покровами залегает жировая ткань, защищающая кость от давления извне. Таким образом, скелет, мышцы и другие мягкие ткани создают форму стопы, которая в зависимости от индивидуальности, возраста и пола может иметь или ясно выраженный конструктивный тип (стопа взрослого худощавого мужчины), или тип, в котором конструкция сглажена (нога молодой женщины), или тип, в ко-

тором конструкция выражена еще меньше (нога ребенка). Но все равно в любом из этих случаев структура, рельеф и построение стопы определяются ее скелетом, главным образом сводами.

На тыле стопы непосредственно на костях, начинаясь от наружной и верхней поверхности пяточной кости, покрытые отчасти сухожилиями длинного разгибателя пальцев, лежат две маленькие мышцы — **короткий разгибатель пальцев** и **короткий разгибатель большого пальца.** Их сухожилия, покрытые сухожилиями длинных разгибателей пальцев, идут к фалангам I—IV пальцев.

Действие. Способствуют разгибанию этих пальцев (см. рис. 31).

Так как сухожилия этих мышц пересекаются с сухожилиями длинных разгибателей, то иногда при наличии тонкой кожи на тыле стопы при разгибании пальцев образуются пересекающиеся складки кожи.

ДВИЖЕНИЯ, ПЛАСТИКА И ПОСТРОЕНИЕ НОГ И ТАЗА

Работа мышц ног и таза происходит не только тогда, когда они производят заметное движение. Выше уже было сказано при описании мышц голени, что мышцы напрягаются со всех сторон голеностопного сустава, когда фигура стоит неподвижно. Такая скрытая работа мышц происходит и вокруг тазобедренных суставов, когда фигура стоит и даже сидит. Дело в том, что на тазобедренные суставы опирается вся верхняя часть фигуры, а суставы эти, будучи шаровидными, отличаются большой подвижностью, следовательно, верхняя часть фигуры находилась бы все время в состоянии неустойчивого равновесия, могла бы от любого толчка падать в разные стороны, если бы не постоянная работа противодействующих друг другу мышечных групп, окружающих эти суставы. Эти мышцы, взаимно напрягаясь и пассивно уступая друг другу, поддерживают в равновесии или фиксируют туловище и в состоянии покоя, и в движении.

В этой работе участвуют, взаимно напрягаясь, мышцы, берущие начало на тазе и прикрепляющиеся на ноге: обе ягодичные, поясничные, пояснично-подвздошные, приводящие, портняжная, напрягатель фасции, прямая мышца и задние мышцы бедра. Разумеется, работа этих мышц носит полуавтоматический характер и напряжение их в спокойном состоянии внешне мало заметно, но, если бы эти мышцы перестали работать, фигура не могла бы стоять прямо, и при любом толчке туловище вышло бы из состояния равновесия и упало бы вперед или вбок, но не назад, так как от падения назад его удержало бы натяжение подвздошно-бедренных связок.

Рассмотрим комбинированную работу мышц при некоторых движениях ног и таза.

Сгибание вперед в тазобедренном суставе производят пояснично-подвздошная мышца, прямая мышца бедра, портняжная и напрягатель фасции — эти три мышцы очень рельефны; пояснично-подвздошная мышца скрыта в глубине таза и несмотря на то, что она несравненно сильнее всех трех мышц, никакого рельефа не обнаруживает.

Разгибание в тазобедренном суставе производят большая ягодичная мышца и задние мышцы бедра; они же поддерживают туловище в вертикальном положении и удерживают его от падения вперед, когда человек нагибается. Этим же объясняется напряжение задних мышц бедра, когда человек, садясь, сгибает колени. Казалось бы, зачем напрягаться мышцам бедра, сгибающим колени, — они и так сгибаются в силу тяжести; но в данном случае задние мышцы бедра выступают как разгибатели тазобедренного сустава, вместе с большой ягодичной удерживающие от па-

дения вперед туловище, которое, когда человек садится, согнуто вперед для сохранения равновесия.

Сгибание в коленном суставе совершается совместным действием задних мышц бедра и икроножной мышцей, при этом на задней поверхности колена образуется подколенная впадина (см. ниже).

Проверьте все изложенное на модели и на себе!

Область таза отделяется от живота спереди лобком (треугольная поверхность, соответствующая лонному сращению) и паховыми связками, по бокам — подвздошными остями и гребнями, сзади — двумя симметричными ямочками, соответствующими задним подвзодшным остям, и крестцовым треугольником (см. табл. II, рис. 29).

При построении ног и таза спереди намечаются костные пункты таза совместно с большим вертелом и мыщелками бедра. Бедро строится по массивам четырехглавой и приводящих мышц; намечается уровень щели коленного сустава, мыщелки голени и вся большеберцовая кость, обе лодыжки, надколенник; сзади и спереди к большеберцовой кости пристраивают задние и передние мышцы голени; стопа строится по сводам (см. табл. I).

Сзади таз делится пополам вертикальной межъягодичной бороздой. При построении намечаются: борозда, костные пункты таза, большой вертел бедра, внутренний мыщелок большеберцовой кости, уровень щели коленного сустава, лодыжки, пяточный бугор (см. табл. II, рис. 29). Одновременно намечаются большие ягодичные мышцы, форма которых зависит от напряжения или расслабления укрепляющего ягодичного пучка широкой фасции бедра. Если нога разогнута и отставлена назад, пучок врезается в ягодичную мышцу и она имеет форму полушария; если нога согнута в тазобедренном суставе, пучок ослаблен и большая ягодичная мышца клином идет вперед и проходит в промежуток между наружной широкой и двуглавой мышцами бедра.

Сзади построение идет главным образом по мышечным массивам. По бокам таза намечаются средние ягодичные мышцы, спускающиеся к большим вертелам. Ниже таза намечаются задние, приводящие и наружные широкие мышцы бедра. Намечаются, если колено согнуто, подколенная ямка и ясно выявленная связь между задними мышцами бедра и икроножной мышцей — мышца эта выходит между сухожилиями мышц бедра; при разогнутом колене связь эта менее выявлена. По икроножной мышце построение переходит на пяточное сухожилие, лежащее позади обеих лодыжек, и доходит до пяточного бугра.

Стопа строится в ракурс по сводам.

Нога сзади кажется короче, чем спереди, потому что зрительно воспринимается книзу от нижнего края ягодиц, а спереди книзу от передней верхней подвздошной ости.

Перечислим некоторые изменения рельефа таза и ноги, возникающие при движении.

Завертельная ямка лежит позади большого вертела, соответствует сухожилию большой ягодичной мышцы; впереди нее выступает большой вертел бедра. При поворотах выпрямленной ноги носком наружу, когда сокращается производящая это движение большая ягодичная мышца, завертельная ямка увеличивается (см. табл. II).

Если согнуть бедро и отвести его в наружную сторону, то под паховой связкой образуется треугольная плоская поверхность, дном ей будет служить пояснично-подвздошная мышца и часть приводящих; снаружи треугольник ограничен верхней частью портняжной мышцы. Это место называется *паховый треугольник* (см. табл. III, рис. 29).

Рельеф ягодиц меняется в зависимости от положения ног. Если нога

разогнута в тазобедренном суставе и отставлена назад, ягодица делается похожа на полушарие, так как укрепляющий ягодичный пучок врезается в ягодицу, резко ограничивая ее снизу. Все же ниже пучка заметна часть ягодицы, которая прижата к мышцам бедра, — это нижняя часть мышцы, которая переходит в сухожилие и проникает между мышцами бедра и в глубине прикрепляется к бедренной кости. При построении *нельзя игнорировать этот мало заметный участок и нужно его наметить,* иначе связь между тазом и бедром будет утеряна (см. рис. 25, 29, табл. II).

Если нога слегка согнута и выставлена вперед, укрепляющий ягодичный пучок обвисает и ягодица внизу вытянута и наподобие клина проходит на бедро, проникая между мышцами до кости. Здесь мышечная связь ясно выявлена и ее легко наметить (см. табл. II).

Подколенная впадина, возникающая сзади согнутого колена, образована расходящимися при сгибании в стороны задними мышцами бедра и головками икроножной мышцы, которые выходят из впадины, так как начинаются в глубине ее. При разогнутом колене впадина исчезает; она заполняется возвращающимися в исходное положение задними выступами мыщелков бедра (при согнутом колене эти выступы соприкасались с мыщелками голени), притянутыми книзу мышечными массами растянутых мышц бедра и жировой тканью (см. рис. 29).

Постарайтесь представить себе это, наблюдая сгибание и разгибание колена на модели и на скелете.

Рассмотрим отдельно коленный сустав и изменения его формы при движениях. Здесь особую роль играет надколенник, потому что он служит не только составной частью коленного сустава, но как бы включен в четырехглавую мышцу и привязан к большеберцовой кости. Его передвижения целиком зависят от работы этой мышцы и от движений голени.

Если согнуть колено до предела (проделайте все последующие движения на себе или наблюдайте на натурщике), то на ощупь можно убедиться в том, что мыщелки большеберцовой кости соприкасаются с задней поверхностью мыщелков бедра (рис. 33), щель коленного сустава широко раскрыта, а надколенник, следуя за движением согнутой голени, переместился с передней поверхности бедра на нижнюю поверхность его мыщелков. Та же суставная поверхность на бедре — «суставная площадка надколенника», к которой он примыкал, когда нога была выпрямлена, лежит под кожей и ее можно прощупать. Если затем медленно разгибать колено, становится видно, как голень и бедро взаимно перемещаются, поверхность мыщелков большеберцовой кости скользит по мыщелкам бедра и как впереди перемещается надколенник. Когда колено будет выпрямлено, мыщелки большеберцовой кости соприкоснутся с нижней поверхностью мыщелков бедра, а надколенник выйдет на переднюю поверхность бедра и примкнет к суставной площадке надколенника. Движение это происходит вследствие напряжения четырехглавой мышцы, и собственная связка надколенника все время будет натянута, а надколенник крепко прижат к мыщелкам бедра; по обе стороны связки в момент, когда колено согнуто под прямым углом, будут заметны два небольших углубления (см. табл. III).

При разогнутом колене и напряженной четырехглавой мышце головки мышцы подтянуты высоко, надколенник тоже подтянут высоко, значительно выше щели коленного сустава, щель сустава сомкнута, собственная связка надколенника туго натянута и по обе ее стороны на месте углублений, заметных во время движения, появляются две небольшие упругие выпуклости (рис. 33, табл. I).

Если затем, оставив колено разогнутым, расслабить четырехглавую мышцу (для этого нужно нагнуться или перенести туловище вперед, тог-

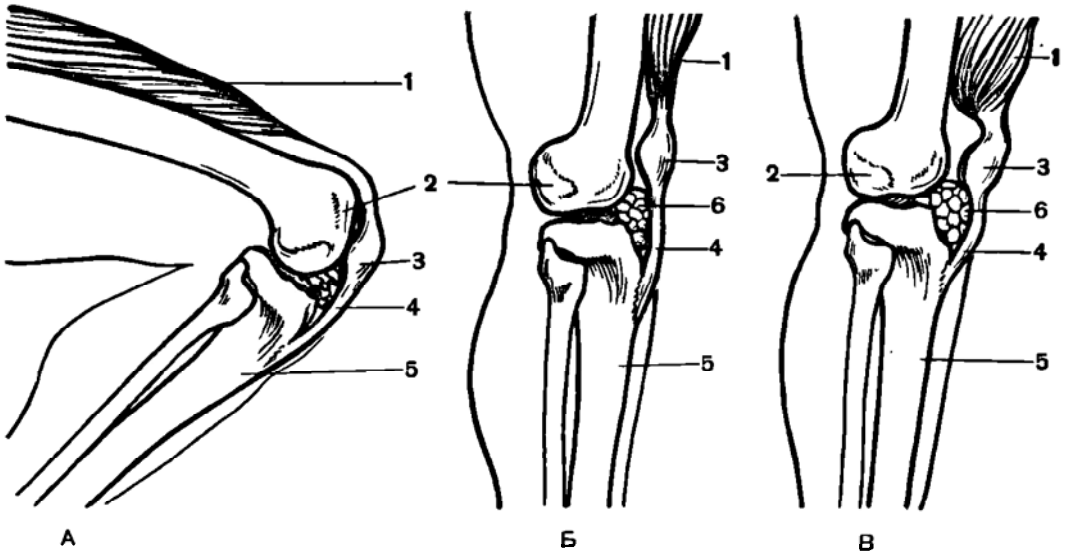

Рис. 33. Передвижение надколенника при движениях в коленном суставе (схема). *А* — колено сильно согнуто и четырехглавая мышца натянута; *Б* — колено разогнуто до предела и четырехглавая мышца напряжена — надколенник подтянут высоко; *В* — колено разогнуто до предела, четырехглавая мышца расслаблена — надколенник обвисает:

1 — четырехглавая мышца, *2* — мыщелок бедра, *3* — надколенник, *4* — собственная связка надколенника, *5* — большая берцовая кость, *6* — жировая ткань коленного сустава — выпячивается при разгибании, а при сгибании уходит в глубину сустава, отчего по бокам связки надколенника образуются углубления

да колено будет разогнуто вследствие силы тяжести, либо, сидя, вытянуть ногу, положив пятку на пол), она опустится к колену, надколенник опустится до уровня щели коленного сустава, не будет четко обрисован, а вокруг и ниже его образуется выпуклая полушаровидная вялая масса, в которой с трудом можно прощупать обвисшую расслабленную собственную связку надколенника (рис. 33). Это объясняется тем, что внутри коленного сустава имеются связки, содержащие жир, который легко прессуется и легко расправляется (рис. 33). Когда колено согнуто, щель сустава широко раскрыта и жир находится внутри сустава, а атмосферное давление образует углубления по обе стороны связки надколенника. Когда сустав разогнут, жировая ткань выдавливается из сустава и ложится впереди него. Если сустав разогнут и четырехглавая мышца напряжена, надколенник и его связка сильно прижаты к костям и прижимают жир. В этом случае связка делит его пополам, образуя две упругие выпуклости (см. табл. I, рис. 33). Когда же при разогнутом суставе мышца расслабляется, надколенник больше не прижат к костям, он обвисает и обвисает его связка; тогда жир тоже свободно обвисает, окружает надколенник и его связку и впереди колена появляется вялая шаровидная выпуклость (см. рис. 33, *В*). При этом можно пальцами руки двигать надколенник, настолько он свободен. Но эта картина мгновенно меняется на те, которые описаны выше, стоит только или напрячь четырехглавую мышцу, сохраняя колено разогнутым, или начать движение сгибания.

Человек, который долго неподвижно стоит, автоматически освобождает четырехглавую мышцу от напряжения (слегка подавшись вперед— от этого вертикаль, опущенная из центра тяжести, падает впереди коленного сустава и колено будет разогнуто за счет натяжения связок коленного сустава), поэтому у долго позирующей модели колени обеих ног (если человек равномерно на них опирается) имеют вышеописанный дряблый вид. Если же, что бывает значительно чаще, натурщик опирает-

ся на одну ногу, а другая отставлена и согнута в колене, то на опорной ноге надколенник приспущен, а на отставленной и согнутой вследствие натяжения четырехглавой мышцы подтянут кверху (так как колено согнуто незначительно, а натяжение мышцы полное). От этого зачастую на опорной ноге надколенник находится ближе к полу, чем на отставленной, причем соотношение это может меняться, если почему-либо четырехглавая мышца на опорной ноге будет напряжена; стоит модели откинуться назад, как четырехглавая мышца мгновенно напрягается — надколенник подскакивает вверх и может так оставаться некоторое время, а затем снова опускается, как только модель подастся вперед. Между тем щель коленного сустава на опорной ноге всегда расположена выше, чем на отставленной (рис. 24, 25). Поэтому при построении надо ориентироваться не на надколенник, а на щели коленных суставов, которые точно установят соотношение голеней и бедер; надколенники же следует пристраивать после. Щель коленного сустава легко можно определить по внутреннему мыщелку большеберцовой кости. В дальнейшем при работе над композициями движущихся фигур практика покажет, что это особенно важно помнить.

Нижний конец надколенника никогда не спускается ниже щели коленного сустава. Изображение, на котором он помещен так, что середина его приходится на уровне щели сустава, неверно.

Зарисуйте ногу вместе с тазом в виде экорше спереди, сзади, прорисуйте скелет. Нарисуйте согнутое колено с прорисовкой скелета и анатомических подробностей.

Вопросы. Передние мышцы голени. Задние поверхностные и задние глубокие мышцы голени. Малоберцовые мышцы. Работа мышц на поднятой голени. Работа мышц на опорной голени. Мышцы стопы. Границы таза и живота. Три мышечных массива бедра. Подколенная впадина. Мышцы, сгибающие колено. Изменения формы коленного сустава и роль надколенника.

МЫШЦЫ ПЛЕЧЕВОГО ПОЯСА

Если стать перед натурщиком спереди и попросить его медленно поднять руки над головой, то можно увидеть следующее (см. табл. I, рис. 24, левая рука).

По мере подъема рук над головой с обеих сторон по задней поверхности грудной клетки появляются и постепенно поворачиваются костно-мышечные массы; на самой высшей точке подъема рук они выступают по обе стороны грудной клетки своими нижними концами. С обеих сторон грудной клетки образуются две ямки — подмышечные впадины, в глубину которых уходит стенка грудной клетки, а из глубины выходят руки. Передние стенки этих ямок образованы большими грудными мышцами; они тянутся от поверхности ребер к плечам; задняя стенка ямки образована упомянутыми выше движущимися костно-мышечными массивами, которые состоят из лопаток и мышц, их окружающих, — в нижней выпуклой части каждого этого массива можно прощупать угол лопатки. Справа и слева поверхность грудной клетки уходит в глубину впадины и легко можно представить, как эта поверхность тянется кверху и достигает седьмого шейного позвонка. На поверхности ребер появляются мышечные зубцы — это передняя зубчатая мышца; если в поднятой руке имеется какой-нибудь груз, зубцы эти на ощупь напрягаются и твердеют — это указывает на связь этой мышцы с подъемом руки. Ключицы с обеих сторон подняты и через мышечные ложбинки достигают акромионов, которые с обеих сторон лежат в ямках, образованных дельтовидными мышцами; мышцы эти идут от ключиц и акромионов к плечам и под-

нимают их. Если опустить руки вдоль туловища, подмышечные впадины исчезнут, грудные мышцы примут прежний вид, лопатки, поворачиваясь, уйдут из поля зрения на спину, акромион и ключица снова станут рельефными (см. рис. 24, правая рука).

Если повернуть натурщика спиной и проделать тот же подъем рук над головой, то здесь картина будет яснее (см. рис. 25, слева). Повороты лопаток явно заметны — будут передвигаться ости, позвоночные края, акромионы окажутся в ямках, окруженные напряженными дельтовидными мышцами, с обеих сторон выпятятся углы лопаток. Будет ясно видно, что в движениях лопаток принимает участие и напрягается парная мышца, вверху спускающаяся от затылка к акромионам, а снизу поднимающаяся от нижних грудных позвонков к лопаточной ости — это трапециевидная мышца. Кроме того, будут видны и слегка рельефны мышцы, которые, начинаясь на пояснице и выше, от грудных позвонков, тянутся вверх к плечевым костям, — это *широчайшие мышцы спины.* При подъеме они растягиваются и расширяют зрительно спину; верхний край этой мышцы идет горизонтально и пересекает снизу угол лопатки. При опускании рук лопатки возвращаются в исходное положение, акромионы снова выступают, широчайшие мышцы сокращаются (если опускание рук происходит с силой, они становятся рельефными), трапециевидные перестают напрягаться, но внешне меняются мало, а дельтовидные мышцы резко меняют форму (см. рис. 24, справа).

Можно еще проделать движения, которые описывались в начале этой книги: пожатие плеч, вытягивание руки, отведение рук назад — одной и обеими руками. Весь этот комплекс движений наглядно демонстрирует следующее.

Поверх твердой постоянной основы, которой является грудная клетка, располагается надетый на нее и связанный с ней подвижный парный костно-мышечный массив, приводящий в движение верхние участки рук. Массив этот является промежуточным звеном между туловищем и руками и называется *плечевым поясом.* Правая и левая части плечевого пояса могут действовать и содружественно, и вполне независимо друг от друга.

Если подвигать рукой совместно с лопаткой — отвести верхнюю часть руки вперед, назад, вверх, вниз, то можно увидеть, что верхняя часть руки совершает эти движения совместно с акромионом, а акромион передвигает за собой наружный конец ключицы. Причем все эти движения совершаются в пространстве вокруг определенного центра. Этим центром является яремная впадина, с которой соединен внутренний конец ключицы. Ключица служит таким образом постоянным связующим звеном между яремной впадиной и акромионом, а следовательно, и рукой. Отсюда вывод — верхняя часть руки — головка плеча находится всегда на одном и том же расстоянии от яремной впадины, и расстояние это равно длине ключицы.

Несмотря на то что мышцы плечевого пояса покрывают спереди верхнюю часть груди, а сзади всю спину и в нормальной анатомии их описывают как мышцы груди и спины, в пластической анатомии их надо описывать только в соответствии с их функциями, иначе формы тела и их изменения не будут поняты и их нельзя будет изображать правильно, в особенности от себя и в композициях. В *нормальной (медицинской)* анатомии мышцы изучаются на трупе при послойной препаровке в постоянном неподвижном положении; в *пластической анатомии* мышцы изучаются на живом человеке при самых разнообразных движениях. В связи с этим все мышцы, которые сзади и спереди покрывают туловище, но своими сокращениями приводят в движение плечевой пояс и руки, будут описаны как мышцы плечевого пояса.

Движения верхней части руки происходят в двух звеньях в плечевом поясе и плечевом суставе. Движения в плечевом поясе — это движения лопатки по поверхности грудной клетки, напоминающие движения в громадном скользящем суставе. Лопатка скользит по куполообразной поверхности ребер вокруг центра — яремной впадины. Связанная с ней постоянным радиусом — ключицей, лопатка совершает любое движение, которое этот радиус допускает, приближаясь и удаляясь от позвоночника. Акромион, с которым сочленяется ключица, находится от яремной впадины всегда на одном и том же расстоянии, равном длине ключицы. Двигаясь, лопатка всегда передвигает верхний конец руки.

Вторым звеном, еще более подвижным, является плечевой сустав. Движения в обоих звеньях совершаются зачастую одновременно — движения в суставе сопровождаются движениями в плечевом поясе и наоборот.

Мышцы, двигающие плечевой пояс и верхнюю часть рук, вместе с лопатками и ключицами образуют костно-мышечный массив, который как бы надет на грудную клетку, передвигается по ее поверхности и меняет свою форму, изменяя тем самым поверхностную форму верхней части туловища, причем основная глубокая ее форма — форма грудной клетки, остается неизменной. Правая и левая стороны плечевого пояса симметричны, граничат по средней линии, но могут двигаться независимо друг от друга, хотя часто, автоматически сохраняя равновесие, работают содружественно.

Мышцы плечевого пояса в соответствии с их действиями можно разделить на три группы: 1) мышцы, двигающие плечевой пояс; 2) мышцы, связывающие плечевой пояс с плечом; 3) мышцы, идущие от туловища к плечу.

Мышцы, двигающие плечевой пояс

Мышцы, двигающие плечевой пояс, — это *трапециевидная, ромбовидная, передняя зубчатая, подниматель лопатки, малая грудная.*

Трапециевидная мышца (рис. 34, табл. II) лежит под кожей на задней поверхности шеи и спины. Со спины она видна почти вся, в ракурс видна сбоку, частично спереди — над ключицами и по бокам шеи. Вместе с дельтовидной мышцей она образует форму и силуэт верхней части туловища — так называемых «плеч», пластически связывая голову с шеей и с плечевым поясом. Совместно со своей парой по форме эта мышца отдаленно напоминает трапецию или откинутый назад капюшон, отчего ранее называлась капюшонной мышцей; в отдельности она похожа на вытянутый треугольник. Начинается от затылочной кости, от остистых отростков шейных и всех грудных позвонков. Верхние волокна тянутся вниз, закрывают сзади и сбоку подниматель лопатки, заворачиваются вперед и прикрепляются к верхнему краю наружного конца ключицы. Средние волокна покрывают надостную мышцу лопатки и прикрепляются к верхнему краю лопаточной ости и к акромиону. Снизу волокна поднимаются в виде клина, перекидываются через край лопатки и, прикрыв отчасти подостную мышцу, прикрепляются к внутреннему концу ости лопатки. Вокруг остистых отростков VI — VII шейных позвонков сухожилие мышцы лежит в виде треугольника, который со своей парой образует ромбовидную впадину; в середине ее выступают эти остистые отростки. Мышца образует сухожилия на нижнем своем конце и рядом с лопаточной остью; все это часто влияет на рельеф спины.

Действие. Притягивает лопатку к позвоночнику, при сокращении верхней части поднимает лопатку и ключицу совместно с поднимателем лопатки, производя «пожатие плеч» (см. рис. 3).

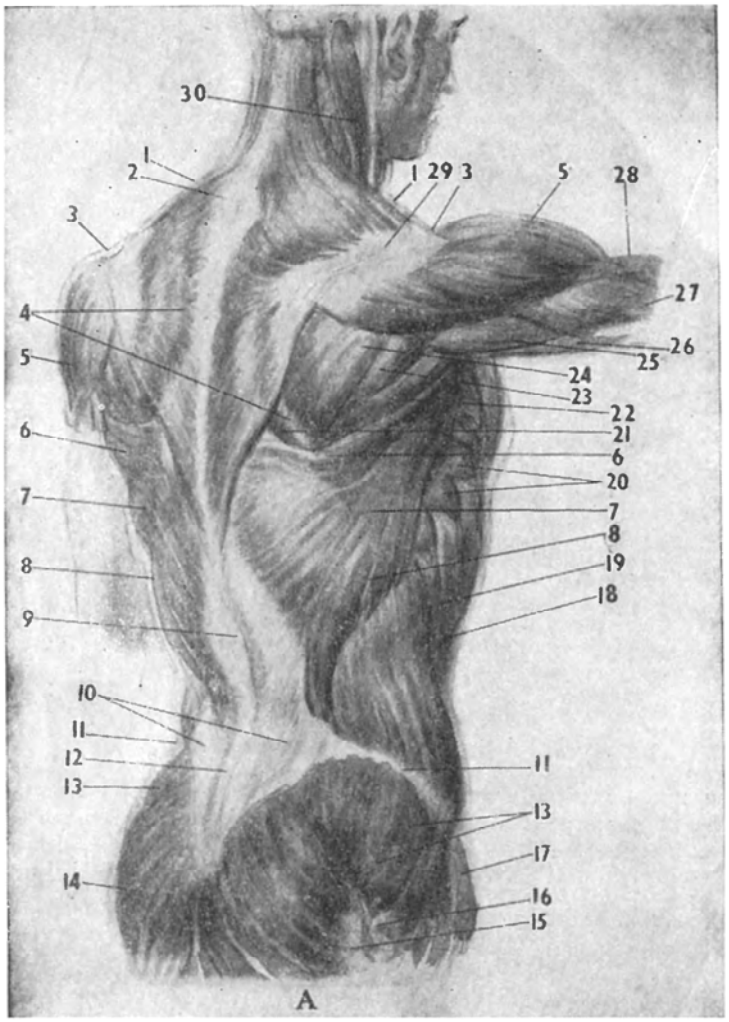

Рис. 34. Мышцы плечевого пояса, спины, шеи и таза.

А — вид справа и сзади:

1 — трапециевидная мышца, *2* — VII шейный позвонок, *3* — акромион, *4* — позвоночный край лопатки, *5* — дельтовидная мышца, *6* — угол лопатки (покрыт широчайшей мышцей спины), *7* — край передней зубчатой мышцы, покрытый широчайшей мышцей, *8* — широчайшая мышца спины, *9* — позвоночник, *10* — задние подвздошные ости, *11* — подвздошный гребень, *12* — крестец, *13* — средняя ягодичная мышца, *14* — большая ягодичная мышца, *15* — завертельная ямка, *16* — большой вертел, *17* — мышца-напрягатель широкой фасции, *18* — наружная косая мышца живота, *19* — реберная дуга, *20* — передняя зубчатая мышца, *21* — ромбовидная мышца, *22* — большая круглая мышца, *23* — малая круглая мышца, *24* — подостная мышца, *25* — длинная головка трехглавой мышцы, *26* — внутренняя головка трехглавой мышцы, *27* — наружная головка трехглавой мышцы, *28* — двуглавая мышца, *29* — лопаточная ость, *30* — грудино-ключично-сосцевидная мышца;

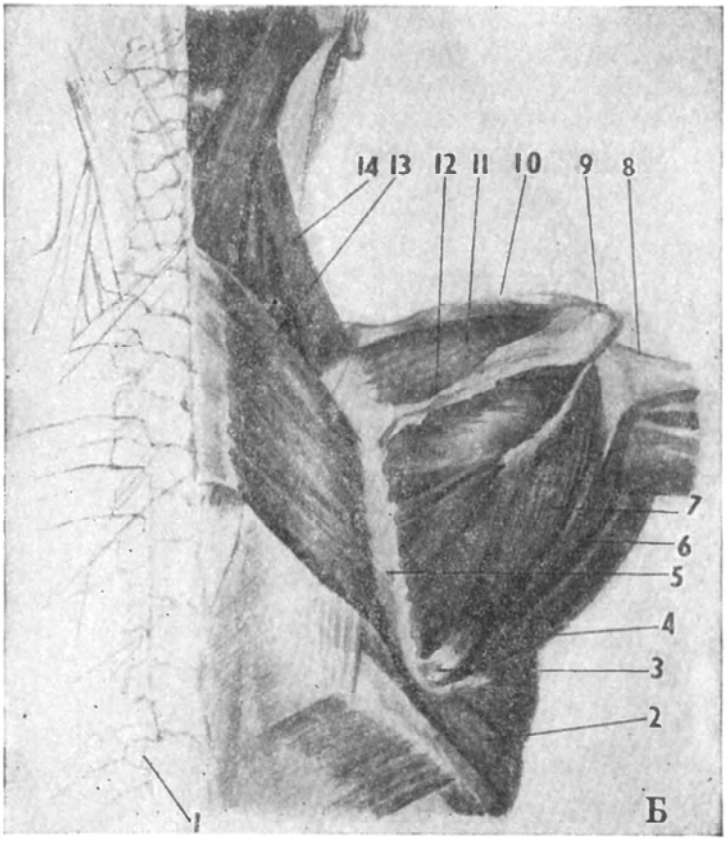

Б — правая лопатка с мышцами (удалены мышцы: трапециевидная, дельтовидная и широчайшая мышца спины):

1 — позвоночник, *2* — передняя зубчатая мышца, *3* — угол лопатки, *4* — большая круглая мышца, *5* — позвоночный край лопатки, *6* — малая круглая мышца; *7* — подостная мышца, *8* — плечевая кость, *9* — акромион, *10* — ключица, *11* — надостная мышца, *12* — ость лопатки, *13* — ромбовидная мышца, *14* — мышца - поднимать лопатки

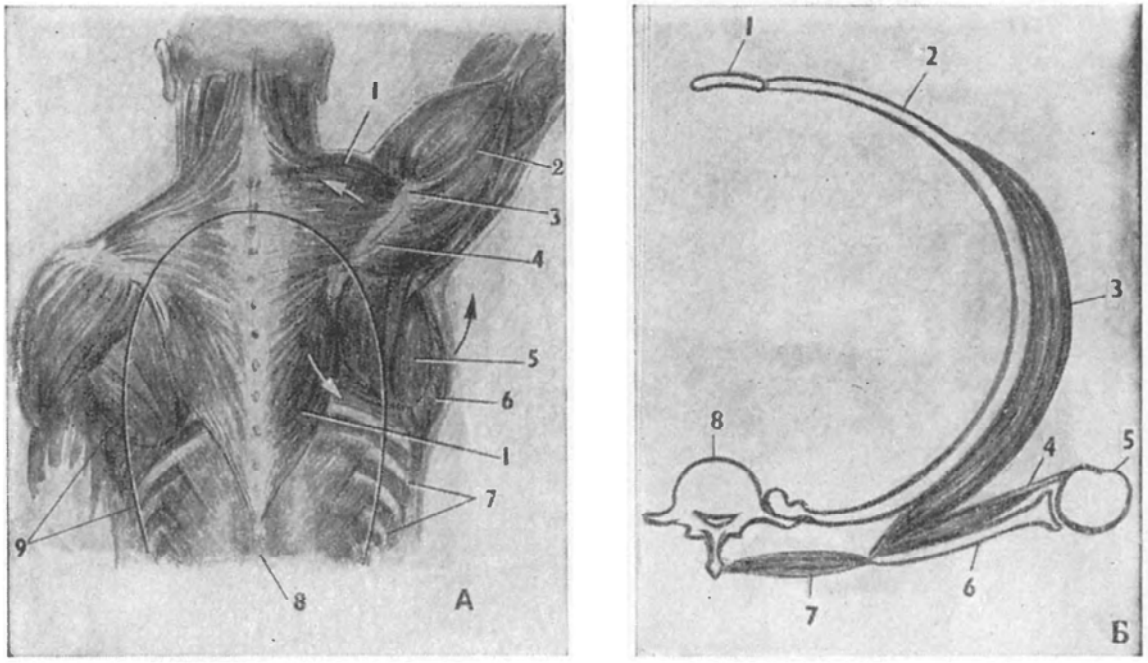

Рис. 35. Мышцы трапециевидная и передняя зубчатая (схемы). *А* — подъем плеча высоко вверх при помощи поворота лопатки (удалены широчайшие мышцы спины):
1 — трапециевидная м. (верхняя и нижняя ее части — обе напряжены), *2* — дельтовидная м. *3* — акромион, *4* — ость лопатки, *5* — лопатка (нижняя ее часть вследствие поворота выступает вбок), *6* — передняя зубчатая мышца напряжена, *7* — ребра, *8* — позвоночник, *9* — граница грудной клетки при выдохе;

Б — схема расположения передней зубчатой мышцы лопатки и грудной клетки (разрез):
1 — грудина, *2* — ребро, *3* — передняя зубчатая мышца, *4* — подлопаточная мышца, *5* — плечевая кость, *6* — лопатка, *7* — ромбовидная мышца, *8* — позвоночник

Нижний отрезок мышцы взаимодействует с поднимателем лопатки при движениях лопатки вверх и вниз. При гимнастических упражнениях на руках (например, на брусьях) нижние участки трапециевидных мышц как бы подвешивают туловище к лопаткам. Это хорошо заметно, если наблюдать модель, подтянувшуюся на руках между двумя стульями (действия, в которых мышца участвует совместно с другими, описаны ниже).

Ромбовидная мышца (рис. 34, *Б*). Лежит по обе стороны позвоночника, почти вся прикрыта трапециевидной. Начинается от остистых отростков двух нижних шейных и четырех верхних грудных позвонков, тянется наискосок кнаружи и нескольк книзу (напоминая по форме ромб) и прикрепляется к позвоночному краю лопатки.

Действие. Притягивает лопатку к позвоночнику.

Передняя зубчатая мышца (рис. 34, 35). Лежит на передней, боковой и задней поверхности ребер. Покрыта вверху и спереди большой грудной мышцей, сзади лопаткой и широкой мышцей спины (сквозь которую заметен рельеф передней зубчатой), частично видна под кожей в подмышечной впадине и ниже нее, чередуясь с зубцами наружной косой мышцы живота (см. илл. Лаокоон).

Начинается 9—10 мышечными зубцами от 9 верхних ребер. Зубцы сливаются в мышцу, которая проходит между лопаткой и ребрами и прикрепляется к позвоночному краю лопатки.

Действие. Танет лопатку вперед, производит описанное во введении (см. с. 7, рис. 2) вытягивание руки. При этом рабочая длина руки становится больше за счет выдвижения вперед лопатки, увеличивается расстояние между позвоночником и акромионом, а расстояние между

акромионом и яремной впадиной остается неизменным. Участвует в сложных движениях, описанных ниже.

Мышца - поднимателя лопатки (рис. 34, 42). Лежит вертикально, отчасти покрытая трапециевидной мышцей. Начинается от поперечных отростков четырех верхних шейных позвонков и прикрепляется к внутреннему углу лопатки.

Действие. Тянет лопатку вверх, взаимодействует с нижним участком трапециевидной мышцы.

Малая грудная мышца (рис. 36). Лежит на передней поверхности грудной клетки, покрытая большой грудной мышцей. Начинается от II—V ребер четырьмя зубцами, идет вверх и прикрепляется к клювовидному отростку лопатки.

Действие. Тянет книзу и вперед клювовидный отросток, прижимая верх лопатки к грудной клетке и поднимая нижний ее угол.

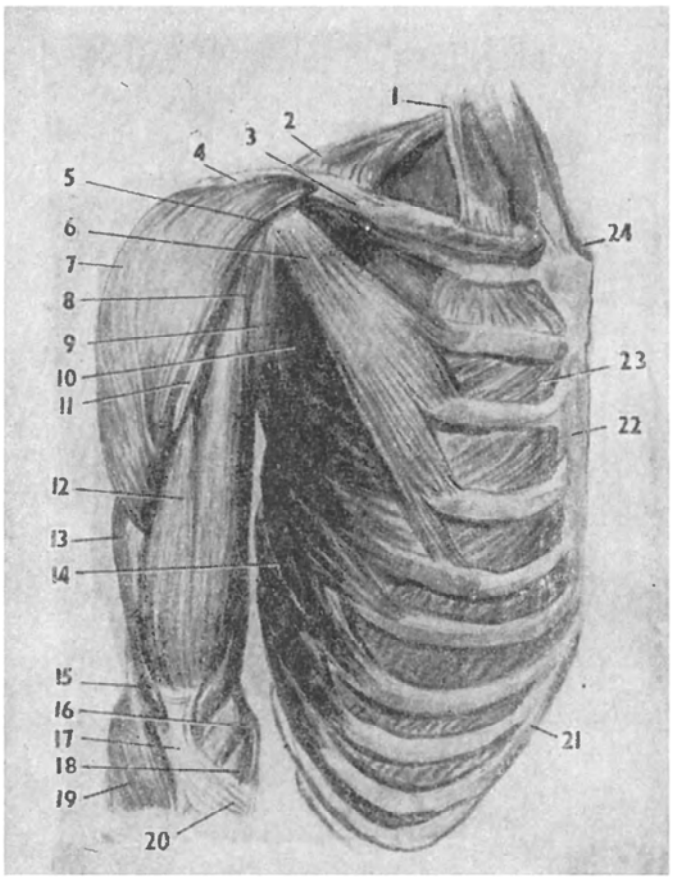

Рис. 36. Правая половина грудной клетки (удалены большая грудная мышца, широчайшая мышца спины и мышцы живота):

1 — грудино-ключично-сосцевидная мышца, *2* — трапециевидная, *3* — ключица, *4* — акромион, *5* — клювовидный отросток лопатки, *6* — малая грудная мышца, *7* — дельтовидная мышца, *8* — короткая головка двуглавой мышцы, *9* — клювоплечевая мышца, *10* — подлопаточная мышца, *11* — большая грудная мышца (обрезана), *12* — длинная головка двуглавой мышцы, *13* — наружная головка трехглавой мышцы, *14* — передняя зубчатая мышца, *15* — плечевая мышца, *16* — круглый пронатор, *17* — сухожилие двуглавой мышцы, *18* — лучевой сгибатель кисти, *19* — лучевые разгибатели кисти, *20* — пироговская фасция, *21* — реберная дуга, *22* — грудина, *23* — межреберные мышцы, *24* — яремная впадина

Описанные пять мышц прикрепляются к лопатке с разных сторон и образуют мощный мышечный аппарат, который уподобляется рессоре, натянутой между лопаткой и грудной клеткой. Напрягаясь с разных сторон, они упруго фиксируют лопатку по отношению к грудной клетке, амортизируя внешнее давление и толчки, передающиеся через руку на лопатку во время работы руки или при ударах (наносимых работающей рукой). Мышцы также фиксируют лопатку, когда рука нуждается в твердой неподвижной опоре, например, при удержании рукой тяжести, при упоре туловища на руку. Кроме того, взаимодействуя, они передвигают лопатку в любом направлении; при этом одни мышцы действуют пассивно, как фиксаторы, а другие тянут лопатку (вытягивание руки, пожатие плеч).

Особого внимания заслуживает движение плечевого пояса при подъеме руки. Как уже было сказано, подъем плеча в *плечевом суставе* прекращается, как только рука достигнет горизонтального уровня. Дальнейший подъем руки вверх происходит за счет поворота лопатки (см. рис. 35, 25). Плечо фиксировано в плечевом суставе, а лопатка поворачивается следующим образом. Верхний участок трапециевидной мышцы, сокра-

щаясь, тянет на себя акромион с наружным концом ключицы, и они поднимаются. Нижний участок трапециевидной мышцы тоже напрягается и тянет вниз внутренний конец лопаточной ости — он опускается. Одновременно сокращаются нижние зубцы передней зубчатой мышцы и тянут к себе нижний угол лопатки — он движется вперед и вверх. Следовательно, лопатка начинает вращаться на поверхности грудной клетки так, что ее суставная площадка с фиксированным плечом поднимается вверх. При этом нижний угол лопатки тоже поднимается и отходит кнаружи — его можно прощупать, так как он выступает сбоку грудной клетки, покрытый приподнятыми им мышцами (см. табл. I).

Это движение ясно видно на спине, в особенности при рельефной мускулатуре: напряжен и рельефен верхний участок трапециевидной мышцы, также напряжен и рельефен ее нижний участок. Передняя зубчатая мышца тоже напряжена, причем рельефны и ее видимые под кожей зубцы, если смотреть сбоку и спереди, а также ее край, покрытый широчайшим мускулом спины. Если стать сзади модели, это движение на правой лопатке будет происходить против движения часовой стрелки, а на левой — по движению часовой стрелки.

Из описаных пяти мышц пластическое значение имеют только трапециевидная мышца и передняя зубчатая. Трапециевидная мышца лежит целиком под кожей, и все ее изменения хорошо видны. Заметен также рельеф, возникающий на местах, соответствующих переходам мышечной ткани в сухожилия: вокруг VII шейного позвонка, около лопаточной ости, на нижнем конце мышцы.

Передняя зубчатая мышца видна не целиком — под кожей лежат только 4—5 ее нижних зубцов. Но, будучи фиксатором лопатки, мышца приобретает большую мощность и соответствующий рельеф у людей физического труда и гимнастов, так как все движения рук, связанные с большим напряжением, неизменно отражаются на лопатке и на фиксирующих ее мышцах. Поэтому у людей с рельефной мускулатурой передняя зубчатая мышца будет рельефна при любом движении руки, связанном с большим напряжением: подъемом тяжести над головой, упором на руку, ударом рукой (например, рубка, работа молотком и т. д.). У худощавых людей зубцы мышцы могут быть видны даже и при обычных движениях руки, связанных с лопаткой. Кроме того, рельефен также нижний край мышцы, косо идущий назад от IX ребра к лопатке и покрытый широчайшей мышцей спины; при сильном напряжении он выступает в виде косого валика.

Мышцы, связывающие плечевой пояс с плечом

К мышцам, связывающим плечевой пояс с плечом, относятся *дельтовидная, подлопаточная надостная, подостная, малая круглая, большая круглая.*

Дельтовидная мышца (рис. 32, 37). Покрывает плечевой сустав, весьма рельефна. Начинается тремя головками: ключичной — от наружного конца ключицы, акромиальной — от акромиона и лопаточной — от наружного конца лопаточной ости. Все три пучка сходятся и прикрепляются к дельтовидной бугристости плечевой кости, вклиниваясь между двуглавой и трехглавой мышцами плеча.

Действие. Поднимает плечо вперед, в сторону, назад, причем соответствующий пучок больше напрягается. При рельефной мускулатуре во время напряжения резко заметны границы между пучками, при подъеме руки мышца образует выпуклость вокруг акромиона, который при этом лежит в ямке (см. рис. 34). Вращает плечо вокруг продольной оси.

У очень сильных людей мышца даже в спокойном состоянии имеет такой сильный тонус, что руки, свисая вдоль туловища, слегка отведены в сторону, что придает фигуре характерную осанку.

Подлопаточная мышца (см. рис. 36). Лежит на передней поверхности лопатки, от которой начинается, огибает плечо с внутренней стороны и прикрепляется к малому бугорку плеча и его гребню.

Действие. Вращает плечо внутрь — пронирует его, притягивает к лопатке. Таким образом, лопатка отделена от грудной клетки двумя слоями мышц: впереди проходит передняя зубчатая, а сзади — подлопаточная. Лопатка поэтому не вплотную прилегает к грудной клетке, а возвышается над ней, что особенно заметно у сильных людей. Остальные мышцы этой группы лежат одна под другой на задней поверхности лопатки, от которой начинаются.

Надостная мышца. Лежит в надостной ямке (см. рис. 34), покрытая целиком трапециевидной мышцей, проходит под акромионом, огибает головку плеча сверху и прикрепляется к большому бугорку плечевой кости.

Действие. Поднимает плечо, напрягаясь, становится рельефной под трапециевидной мышцей, которая ее покрывает.

Подостная и малая круглая мышцы (см. рис. 34). Частично покрыты дельтовидной мышцей, расположены в подостной ямке лопатки; начинаясь отсюда, тянутся позади плечевой кости и, обогнув ее, прикрепляются к большому бугорку.

Действие. Обе мышцы вращают плечо кнаружи (супинация плеча), притягивают плечо к лопатке.

Большая круглая мышца (см. рис. 34). Начинается от нижнего угла лопатки, тянется вверх и кнаружи, огибает с внутренней стороны плечевую кость и прикрепляется к гребню малого бугорка.

Действие. Вращает плечо внутрь (пронирует плечо), притягивает плечо к лопатке.

Мышцы этой группы представляют собой аппарат взаимодействия между плечевым поясом и рукой, производящий движения только в плечевом суставе. Причем вся эта масса мышц вместе с лопаткой, ключицей и рукой может перемещаться по поверхности грудной клетки усилиями другого, ранее описанного мышечного аппарата, передвигающего плечевой пояс. Обе эти системы мышц могут работать и содружественно и независимо друг от друга.

Мышцы, идущие от туловища к плечу

К мышцам, идущим от туловища к плечу, относятся *большая грудная мышца* и *широкая мышца спины.*

Большая грудная мышца (см. рис. 28, табл. I). Лежит на передней поверхности грудной клетки. Ее ключичная часть начинается от внутреннего конца ключицы, грудинная часть — от грудины и реберных хрящей, а брюшная — очень незначительным пучком (зачастую мало заметным) от передней стенки сухожильного футляра прямой мышцы живота. Волокна тянутся кнаружи, веерообразно суживаясь, — нижние пучки подворачиваются под верхние, мышца проходит позади дельтовидной мышцы, впереди двуглавой, огибая плечо спереди, и прикрепляется к гребешку большого бугорка плечевой кости.

Действие. Вращает плечо внутрь — пронирует его, опускает руку, протягивает руку к передней поверхности грудной клетки при скрещивании обеих рук на груди, активно участвует в выбрасывании с силой руки вперед и внутрь, например при прямом выпаде в боксе. Если рука укреплена (во время гимнастики), подтягивает к ней туловище (это действие

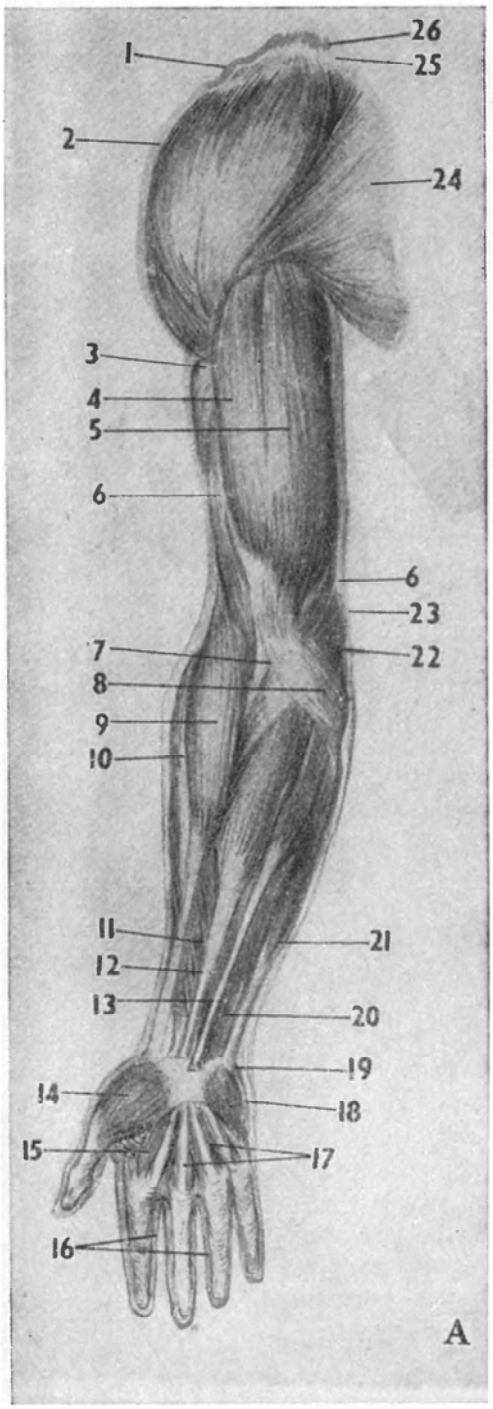

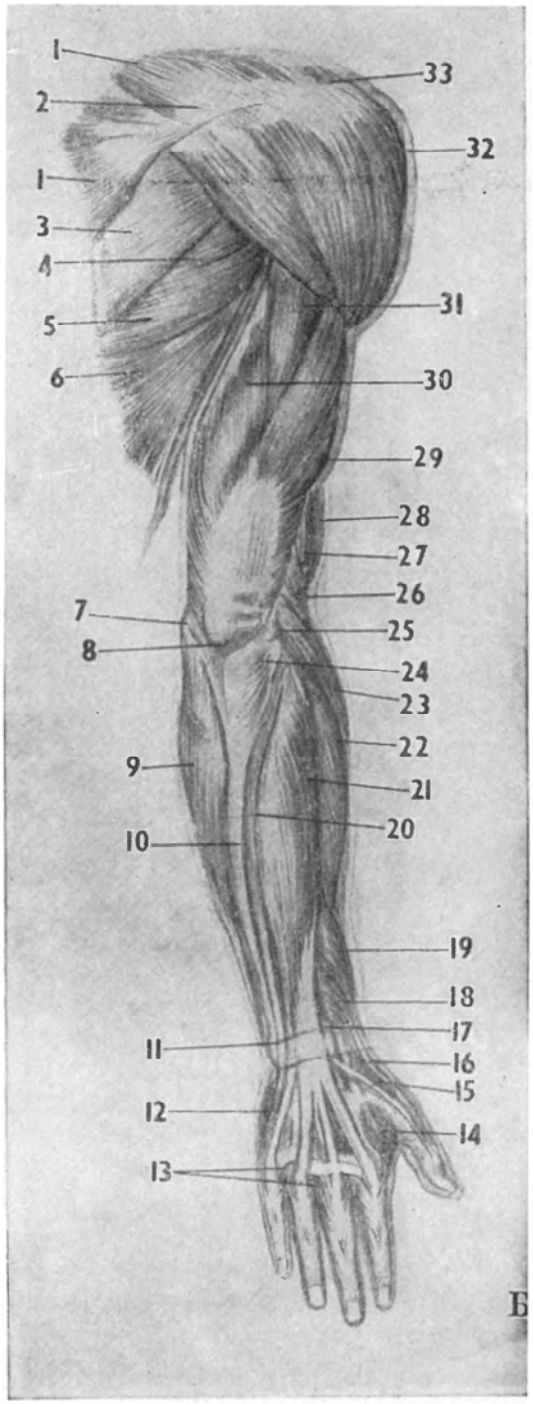

Рис. 37. Мышцы руки.

А — рука спереди:

1 — акромион, *2* — дельтовидная мышца, *3* — наружная головка трехглавой мышцы, *4* — длинная головка двуглавой мышцы, *5* — короткая головка двуглавой мышцы, *6* — плечевая мышца, *7* — сухожилие двуглавой мышцы, *8* — пироговская фасция, *9* — плечелучевая мышца, *10* — длинный лучевой разгибатель кисти (запястья), *11* — длинный сгибатель большого пальца, *12* — лучевой сгибатель кисти, *13* — длинная ладонная мышца (сухожилие внизу обрезано, так как удален ладонный апоневроз), *14* — мышечное возвышение большого пальца, *15* — глубокие мышцы ладони, *16* — влагалища для сухожилий сгибателей пальцев, *18* — мышечное возвышение мизинца, *19* — гороховидная косточка, *20* — сгибатели пальцев, *21* — локтевой сгибатель кисти, *22* — круглый пронатор, *23* — внутренний мыщелок плечевой кости, *24* — большая грудная мышца, *25* — ключица, *26* — трапециевидная мышца;

Б — рука сзади:

1 — трапециевидная мышца, *2* — ость лопатки, *3* — подостная мышца, *4* — малая круглая мышца, *5* — большая круглая мышца, *6* — широчайшая мышца спины, *7* — внутренний мыщелок плеча, *8* — локтевой отросток локтевой кости, *9* — локтевой сгибатель кисти, *10* — локтевая кость, *11* — головка локтевой кости, *12* — мышечное возвышение мизинца, *13* — головки пястных костей с лежащими поверх них сухожилиями общего разгибателя пальцев, *14* — первая тыльная межкостная мышца, *15* — анатомическая табакерка, *16* — короткий разгибатель большого пальца, *17* — тыльная поперечная связка запястья, *18* — короткий разгибатель большого пальца, *19* — длинная отводящая мышца большого пальца, *20* — локтевой разгибатель кисти *21* — общий разгибатель пальцев, *22* — короткий лучевой разгибатель кисти, *23* — длинный лучевой разгибатель кисти, *24* — локтевая мышца, *25* — наружный мыщелок плеча, *26* — плечелучевая мышца, *27* — плечевая мышца, *28* — двуглавая мышца, *29* — наружная головка трехглавой мышцы, *30* — внутренняя головка трехглавой мышцы, *31* — длинная головка трехглавой мышцы, *32* — дельтовидная мышца, *33* — акромион;

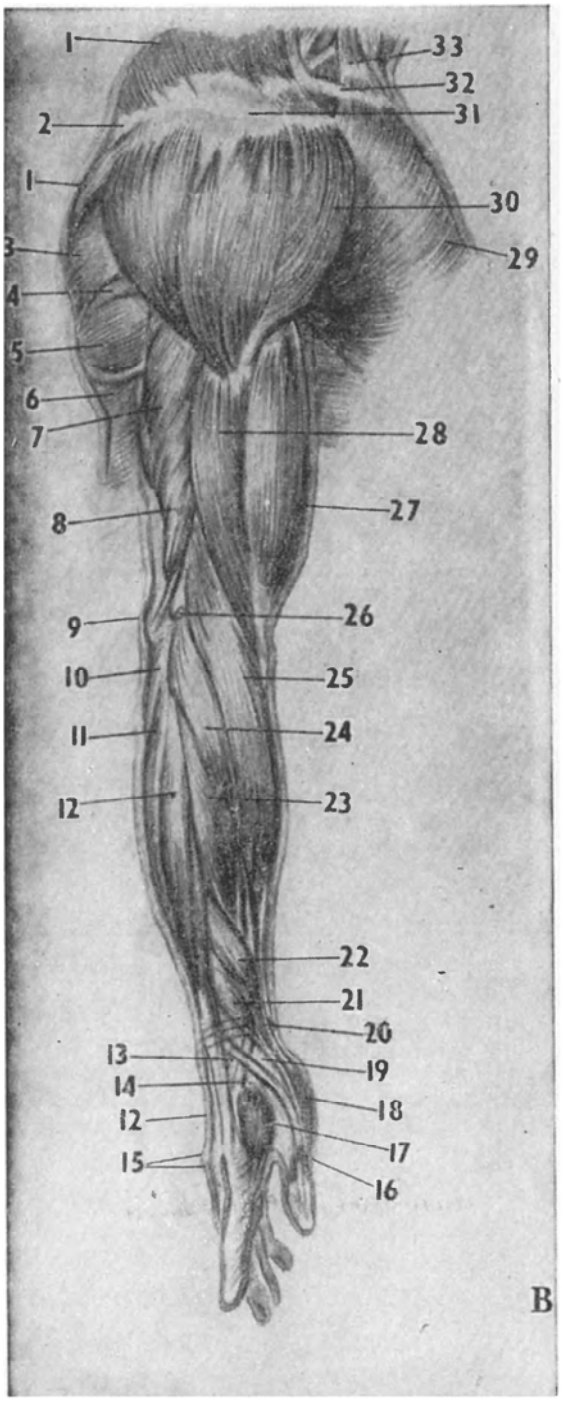

Рис. 37. (продолжение). Мышцы руки. *B* — рука снаружи:

1 — трапециевидная мышца, *2* — ость лопатки, *3* — подостная мышца, *4* — малая круглая мышца, *5* — большая круглая мышца, *6* — широчайшая мышца, *7* — длинная головка трехглавой мышцы, *8* — наружная головка трехглавой мышцы, *9* — локтевой отросток локтевой кости, *10* — локтевая мышца, *11* — локтевой разгибатель кисти, *12* — общий разгибатель пальцев, *13* — сухожилие короткого лучевого разгибателя кисти, *14* — сухожилие длинного лучевого разгибателя кисти, *15* — головки пястных костей, *16* — сухожилие длинного разгибателя большого пальца, *17* — первая тыльная межкостная мышца, *18* — мышечное возвышение большого пальца, *19* — анатомическая табакерка, *20* — поперечная связка запястья, *21* — короткий разгибатель большого пальца, *22* — длинная отводящая мышца большого пальца, *23* — короткий лучевой разгибатель кисти, *24* — длинный лучевой разгибатель запястья, *25* — плечелучевая мышца, *26* — наружный мыщелок плеча, *27* — двуглавая мышца, *28* — плечевая мышца, *29* — большая грудная мышца, *30* — дельтовидная мышца, *31* — акромион, *32* — ключица, *33* — грудино-ключично-сосцевидная мышца

производится чаще двумя руками), с силой опускает руку при рубке дров, копании земли. Так как при опускании руки вниз — наиболее частой работе мышцы, движение происходит за счет силы тяжести и мышца почти не напрягается, то она слабо развита у людей, не занимающихся физическим трудом или гимнастикой. Воздействуя на плечо при укрепленном плечевом суставе, большая грудная мышца может передвигать плечевой пояс.

Правая и левая большие грудные мышцы, лежа по обе стороны грудины, образуют своими выпуклыми краями на ее поверхности вертикальную борозду. Эта борозда имеет значение для построения фигуры. Вверху она заканчивается яремной впадиной, а книзу переходит в борозду белой линии живота, образуя совместно с ней среднюю линию туловища. На поверхности большой грудной мышцы расположена грудная железа, рыхло соединенная с нею. У мужчин она остается в зачаточном состоянии, у женщин развивается, образуя бюст.

Широкая (широчайшая) мышца спины (см. рис. 34). Мышца плоская и треугольная, лежит на пояснице и нижних ребрах, отчасти покрыта трапециевидной. Начинается сухожилием от заднего участка подвздошного гребня, от поясничных позвонков (здесь сухожилие ее лежит на общем разгибателе спины, повторяя его рельеф), от шести нижних грудных позвонков. Сухожилие мышцы переходит в мышечную ткань по косой линии, которая при сильной мускулатуре рельефно выделяется. Мышца тянется кверху по ребрам и передней зубчатой мышце, не скрывая рельефа ее заднего края. Верхний край мышцы горизонтальный,

лежит поверх большой круглой мышцы лопатки; при напряжении широчайшей мышцы этот горизонтальный край врезается в поверхность мышц лопатки, образуя видную под кожей горизонтальную борозду. Далее кнаружи горизонтальный край сливается с наружным и переходит в сухожилие. Наружный край мышцы имеет дополнительные начала от ребер в виде 3—4 мышечных зубцов; они обычно малорельефны. От нижних ребер этот край поднимается косо вверх, пересекая зубцы передней зубчатой мышцы, и соединяется с горизонтальным краем, образуя сухожилие. Сухожилие лежит на большой круглой мышце и вместе с ней прикрепляется к гребню малого бугорка.

Действие. Вращает плечо внутрь. Тянет руку к туловищу, опускает руку. При поднятой или закрепленной руке (во время гимнастических упражнений, когда обычно обе руки действуют совместно) мышца подвешивает туловище к руке; воздействуя на плечо, может передвигать плечевой пояс. По тем же причинам, что и большая грудная мышца, мало рельефна и мало развита у лиц, не занимающихся физическим трудом.

Таким образом, подъем в плечевом суставе производят дельтовидная и надостная мышцы, опускание — все остальные мышцы; вращение кнаружи — подостная и малая круглая; вращение внутрь — большая круглая, подлопаточная, большая грудная и широкая мышца спины.

Проверьте действие мышц на модели и на себе. Проделайте следующие упражнения в виде объемного рисунка. Набросайте в виде основы схематическое изображение скелета туловища сзади: позвоночник, грудную клетку, верхнюю часть таза, череп, лопатки, ключицы и плечевые кости и затем на эту основу послойно накладывайте объемные изображения мышц, постепенно закрывая одно другим. Сначала врисуйте вдоль позвоночника общий разгибатель, затем ромбовидную и переднюю зубчатую, а затем и все остальные мышцы; должно получиться объемное изображение спины в виде экорше. Можно нарисовать дважды — с опущенным и поднятыми руками. Повторите рисунок дома по памяти.

Вопросы. Три группы мышц плечевого пояса и их функциональные различия. Основная неизменная форма верхней части туловища при любых движениях плечевого пояса и рук. Мышцы, двигающие плечевой пояс. Механизм подъема руки высоко над головой. Мышцы, связывающие плечевой пояс с плечом. Мышцы, идущие от туловища к плечу. Какие мышцы вращают плечо внутрь, наружу, поднимают и опускают его?

МЫШЦЫ РУКИ

Если предложить натурщику с силой отвести руку в сторону (на 45 градусов) и напрячь мышцы руки, можно обнаружить следующее. Верхняя часть плеча покрыта дельтовидной мышцей, которая, спускаясь с ключицы, акромиона и лопаточной ости, переваливает через головку плеча, покрывая ее и суживаясь, вклинивается между задней и передней мышцами плеча. На передней поверхности, выходя из-под большой грудной и дельтовидной мышц, спускается вниз двуглавая мышца, внизу эта мышца проходит на предплечье; сзади плечевой кости, выходя из-под дельтовидной мышцы и спускаясь до локтевого отростка, тянется трехглавая мышца плеча. Если согнуть и затем разогнуть руку в локте и подвигать верхушкой плеча вперед и назад, можно обнаружить, что эти обе мышцы начинаются вверху от костей плечевого пояса и внизу прикрепляются к костям предплечья, причем двуглавая сгибает, а трехглавая мышца разгибает руку в локтевом суставе.

Если установить предплечье в положение полупронации и затем с силой согнуть руку в локте, можно увидеть, что, во-первых, на ладонной

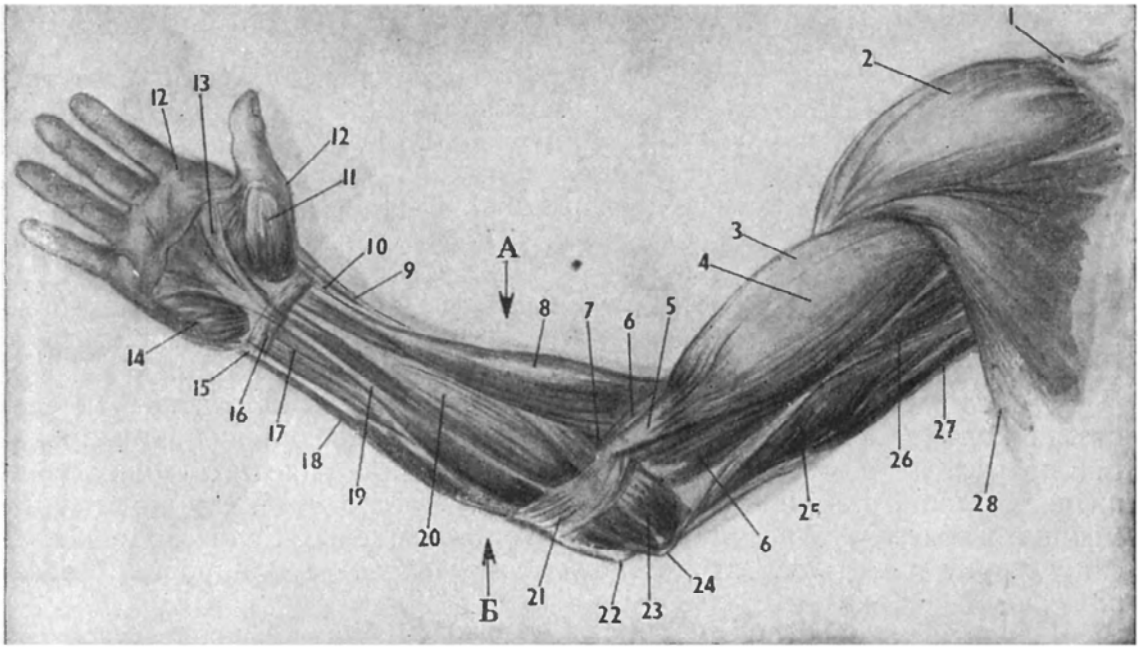

Рис. 38. Сгибание в локтевом суставе с сильным напряжением разделение мышц предплечья на две группы. *А* — разгибатели; *Б* — сгибатели:

1 — акромион, *2* — дельтовидная мышца, *3* — длинная головка двуглавой мышцы, *4* — короткая головка двуглавой мышцы, *5* — сухожилие двуглавой мышцы, *6* — плечевая мышца, *7* — локтевая мышечная ямка, *8* — плечелучевая мышца, *9, 10* — сухожилия разгибателя и отводящей мышцы большого пальца, *11* — мышечное возвышение большого пальца, *12* — местоположение головки пястной кости, *13* — ладонный апоневроз, *14* — мышечное возвышение мизинца, *15* — гороховидная косточка, *16* — ладонная поперечная связка запястья, *17* — мышцы-сгибатели пальцев, *18* — локтевой сгибатель кисти, *19* — длинная ладонная мышца, *20* — лучевой сгибатель кисти, *21* — пироговская фасция, *22* — локтевой отросток локтевой кости, *23* — круглый пронатор, *24* — внутренний мыщелок плеча, *25* — внутренняя головка трехглавой мышцы, *26* — клювовидно-плечевая мышца, *27* — длинная головка трехглавой мышцы, *28* — большая грудная мышца

стороне предплечья вверху образуется треугольная ямка, в глубину которой уходит сухожилие двуглавой мышцы; во-вторых, ямка эта разделяет мышцы предплечья на две группы: одна лежит со стороны внутреннего мыщелка плеча, другая — со стороны наружного (рис. 38). Если при этом дополнительно согнуть и разогнуть кисть и пальцы, то легко убедиться в том, что со стороны внутреннего мыщелка лежат мышцы, производящие сгибание кисти и пальцев, а со стороны наружного лежат разгибатели. Причем одна из мышц, лежащая со стороны наружного мыщелка, длинная и довольно рельефная, в движении кисти и пальцев участия не принимает, зато участвует в сгибании руки в локтевом суставе; это *плечелучевая мышца*. На кисти с тыла легко прощупываются и местами рельефны кости, видны идущие к пальцам сухожилия. На ладони располагаются два возвышения: *мышечное возвышение большого пальца* и *мышечное возвышение мизинца*. В центре ладони в углублении при движениях пальцев можно прощупать передвижения сухожилий мышц, идущих к пальцам.

При изучении мышц руки крайне важно видеть изучаемое со всех сторон, поэтому обязательно надо ориентироваться в аудитории на живой модели и дома на собственной руке. Если мускулатура мало рельефна, необходимо все же ориентироваться хотя бы топографически. Мышцы руки надо изучать «засуча рукава», понимая это выражение буквально.

Мышцы руки состоят из мышц плеча, мышц предплечья и мышц кисти.

Мышцы плеча

Двуглавая мышца (см. рис. 36, 37). Лежит спереди, начинается двумя головками от лопатки: длинная головка берет начало над суставной впадиной лопатки, короткая — от клювовидного отростка. Обе головки выходят из-под края большой грудной мышцы (которая их покрывает) и соединяются в одно мышечное брюшко. Брюшко переходит в сухожилие, которое проникает между двумя мышечными группами предплечья, и прикрепляется к бугристости луча. От внутреннего края сухожилия отходит пучок волокон — *пироговская фасция,* который огибает внутреннюю группу мышц предплечья. При напряжении двуглавой мышцы пироговская фасция врезается в них, образуя поперечную борозду.

Действие. Если согнуть руку в локте под прямым углом, мышца станет короче, сухожилие появится из глубины предплечья; при пронации предплечья в этом положении руки сухожилие уйдет в глубину предплечья, мышца вытянется, при супинации — укоротится. Следовательно, мышца сгибает руку в локте, супинирует предплечье. Если свободно висящую руку согнуть в локте, одновременно будет супинировано предплечье.

Плечевая мышца (см. рис. 36, 37, табл. I). Лежит на передней поверхности плечевой кости, от середины которой начинается. Спереди она покрыта двуглавой мышцей, позади нее спускается на предплечье и прикрепляется к верхнему концу локтевой кости.

Действие. Сгибает руку в локтевом суставе.

Клювоплечевая мышца (см. рис. 36, табл. I). Лежит между двуглавой и трехглавой на внутренней стороне плеча. Начинается от клювовидного отростка лопатки, прикрепляется к середине внутренней стороны плечевой кости.

Действие. Притягивает плечо к лопатке.

Трехглавая мышца плеча (см. рис. 37). Если выпрямить руку и, отведя в сторону на уровне плеча, с силой нажать кистью на какой-нибудь упор, то на задней стороне плеча будет напрягаться трехглавая мышца, лежащая вдоль всей плечевой кости (табл. III, правая рука). Верхний узкий конец ее — длинная головка выходит из щели между малой и большой круглыми мышцами, где она начинается от бугристости под суставной впадиной лопатки. Снаружи к длинной головке присоединяется наружная головка, берущая начало от наружной поверхности плечевой кости. Изнутри к ним подходит внутренняя головка; она начинается от задней и внутренней поверхности плечевой кости. Все три головки сливаются и переходит в общее лентообразное сухожилие, которое прикрепляется к локтевому отростку локтевой кости.

Действие. Разгибает руку в локтевом суставе; длинная головка притягивает руку к лопатке. У лиц, не занимающихся физическим трудом или гимнастикой, трехглавая мышца мало рельефна, так как обычно разгибание в локтевом суставе происходит на руке, опущенной вниз, и главным образом за счет силы тяжести — при этом трехглавая мышца напрягается мало. Если согнуть руку в локте до предела, локтевой отросток потянет за собой сухожилие, которое обогнет мыщелки плеча и потянет за собой мышцу, отчего внутренняя головка опустится до мыщелка. При разгибании, напротив, головки уходят вверх, сухожилие натягивается и становится заметным на нижнем конце плеча (см. табл. I, III).

Все изложенное следует проделать на модели и на себе.

При подъеме руки над головой лопатка передвигается и поднимает фиксированную в плечевом суставе руку (см. рис. 35). Сбоку образуется так называемая подмышечная впадина (см. табл. I). Спереди впадина

ограничена большой грудной мышцей; сзади — лопаткой, впереди которой на плечо тянутся подлопаточная, большая круглая и широчайшая мышца спины, которые заворачиваются со спины и доходят до плечевой кости в промежутке между клювоплечевой и длинной головкой трехглавой мышцы. В глубине впадины лежит плечевая кость, покрытая спереди идущими от лопатки двуглавой и клювоплечевой мышцами. Изнутри впадина ограничена грудной клеткой, на которой лежит напряженная передняя зубчатая мышца. Если продолжить подъем руки, лопатка передвигается и сильнее выступает сбоку грудной клетки.

Изложенное разберите на натурщике: движение подъема спереди, сбоку, сзади — плечо с мускулатурой и движение лопатки вместе с мышцами. Зарисуйте в виде муляжа спереди и сзади.

Повторите дома рисунок поднятого плеча с лопаткой сзади и рисунок подмышечной впадины в виде экорше.

Вопросы. Мышцы плеча. Описание подмышечной впадины. Механизм передвижения лопатки.

Мышцы предплечья

Если согнуть руку ладонью вверх под прямым углом в локте так, чтобы кисть испытывала сильное сопротивление, можно увидеть, что мышцы предплечья состоят из двух массивов (см. рис. 38). Один массив — внутренний: мышцы его в основном начинаются от внутреннего надмыщелка плеча и тянутся на ладонь. Другой массив — наружный: мышцы его начинаются в основном от наружного надмыщелка и тянутся на тыл кисти. Границей между этими массивами с тыла служит локтевая кость — ее можно прощупать всю сверху донизу, а с ладонной стороны — локтевая (мышечная) ямка, в глубину которой уходит сухожилие двуглавого мускула плеча.

Мышцы предплечья в основном приводят в движение кисть и пальцы. Мышечные части их располагаются на предплечьи, а книзу переходят в сухожилия, которые тянутся на кисть. От этого предплечье вверху расширено, а внизу сужено. Сухожилия мышц, двигающих пальцы, прикрепляются на фалангах, а сухожилия мышц, двигающих кисть, за исключением двух, на пястных костях. Мышцы внутреннего массива — в основном сгибатели, мышцы наружного массива — разгибатели.

1. Группа **сгибателей** (рис. 38, 39) состоит из *поверхностных* и *глубоких* мышц. К поверхностным мышцам относятся *круглый пронатор, лучевой сгибатель кисти, длинная ладонная мышца, локтевой сгибатель кисти.*

Круглый пронатор. Тянется наискосок от внутреннего надмыщелка к лучевой кости, огибает ее и прикрепляется к ней таким образом, что, сокращаясь, поворачивает лучевую кость вместе с кистью ладонью вниз — пронирует и сгибает предплечье.

Лучевой сгибатель кисти (запястья). Лежит рядом с пронатором. Сухожилие его идет наискосок и прикрепляется к основанию II пястной кости.

Действие. Сгибает кисть, наклоняя ее в сторону луча (т. е. в сторону большого пальца).

Длинная ладонная мышца. Лежит рядом с предыдущей, сухожилие идет на середину ладони и вплетается в ладонный апоневроз.

Действие. Сгибает кисть прямо.

Локтевой сгибатель кисти (запястья). Плоский, очень широкий, одним краем примыкает к длинной ладонной мышце, другим — к локтевой

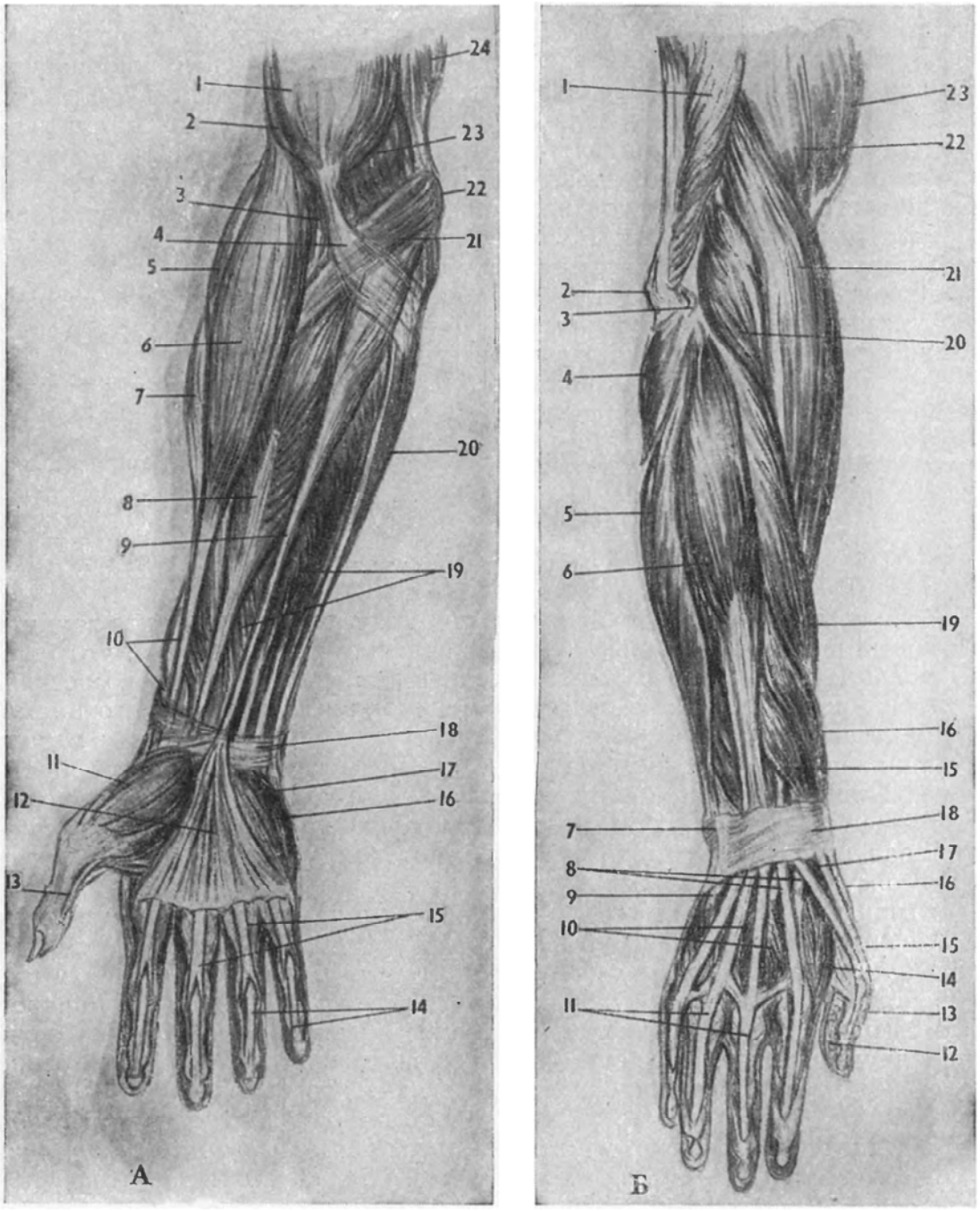

Рис. 39. Мышцы предплечья (правого). *А* — ладонная поверхность:

1 — двуглавая мышца плеча, *2* — плечевая мышца, *3* — сухожилие двуглавого мускула, *4* — пироговская фасция, *5* — длинный лучевой разгибатель кисти, *6* — плечелучевая мышца, *7* — короткий лучевой разгибатель кисти, *8* — лучевой сгибатель кисти, *9* — длинная ладонная мышца, *10* — короткий разгибатель и длинный отводящий мускул большого пальца, *11* — мышечное возвышение большого пальца, *12* — ладонный апоневроз, *13* — сухожилие длинного сгибателя большого пальца, *14* — сухожилия глубокого сгибателя пальцев, *15* — сухожилия поверхностного сгибателя пальцев, *16* — мышечное возвышение мизинца, *17* — гороховидная кость, *18* — ладонная поперечная связка запястья, *19* — поверхностный сгибатель пальцев, *20* — локтевой сгибатель кисти, *21* — круглый пронатор, *22* — внутренний мыщелок плеча, *23* — плечевая мышца, *24* — трехглавая мышца;

Б — наружная поверхность:

1 — трехглавая мышца плеча, *2* — локтевой отросток, *3* — наружный мыщелок плеча, *4* — локтевая мышца, *5* — локтевой разгибатель кисти, *6* — общий разгибатель пальцев, *7* — головка локтевой кости, *8* — прикрепление сухожилий лучевых разгибателей кисти, *9* — прикрепление сухожилия локтевого разгибателя кисти, *10* — тыльные межкостные мышцы, *11* — головки пястных костей, *12* — жировая ткань, *13* — сухожилие длинного разгибателя большого пальца, *14* — первая тыльная межкостная мышца, *15* — короткий разгибатель большого пальца, *16* — длинный отводящий мускул большого пальца, *17* — анатомическая табакерка, *18* — тыльная поперечная связка запястья, *19* — короткий лучевой разгибатель кисти, *20* — длинный лучевой разгибатель кисти, *21* — плечелучевая мышца, *22* — плечевая мышца, *23* — двуглавая мышца

кости, от которой частично начинается. Внизу образует короткое сухожилие, которое прикрепляется к гороховидной кости.

Действие. Сгибает кисть в сторону локтевой кости.

Согните супинированную кисть, не сгибая пальцев (рис. 39); у запястья видны выступающие под кожей три сухожилия. Если рассматривать их от большого пальца к мизинцу, то сначала лежит сухожилие лучевого сгибателя, далее — длинной ладонной мышцы и, наконец, — сухожилие локтевого сгибателя. Если, сохраняя то же положение кисти, согнуть пальцы (кроме большого) так, чтобы подушки пальцев прилегали к низу ладони, можно увидеть, что сухожилия сгибателей кисти останутся неподвижными, а за ними в глубине передвинутся мышечные массы, — это сократились глубинные мышцы — сгибатели пальцев; их два: поверхностный и глубокий. Каждый делится на четыре сухожилия, идущие ко всем пальцам, кроме большого; сухожилия поверхностного сгибателя прикрепляются к II фалангам — в данном случае в основном сокращается этот мускул. При еще большем сгибании пальцев с загибанием ногтевых фаланг внутрь видно дополнительное сокращение мышц предплечья — это сократился **глубокий сгибатель пальцев**; его сухожилия прикрепляются к ногтевым фалангам. Сгибание пальцев произведено полностью.

2. Группа **разгибателей. Плечелучевая мышца** (рис. 38, 39) (не являясь разгибателем, составляет с разгибателями пластическое целое, поэтому описана вместе с ними) начинается от наружного края плечевой кости над надмыщелком, тянется вниз и прикрепляется к лучевой кости над ее шиловидным отростком.

Действие. Сгибает руку в локтевом суставе и устанавливает предплечье в положение, среднее между пронацией и супинацией. Очень рельефна при напряженном сгибании в локте (см. рис. 38).

Остальные мышцы этой группы, начинаясь от наружного надмыщелка, огибают его так, что на выпрямленной в локте руке образуют углубление — ямку красоты, в которой можно прощупать и мыщелок, и головку луча.

Длинный лучевой разгибатель кисти. Имеет короткое мышечное брюшко (при напряжении принимающее яйцевидную форму) и длинное сухожилие.

Короткий лучевой разгибатель. Обладает веретенообразным брюшком и более коротким сухожилием. Сухожилия обеих мышц спускаются по лучевой кости, внизу проходят, как в туннеле, между костью и перебрасывающимися над ними мышцами большого пальца и прикрепляются на тыле кисти к основаниям II и III пястных костей (рис. 39).

Действие. Разгибают кисть в сторону луча (большого пальца).

Общий разгибатель пальцев. Лежит рядом с предыдущим. Делится на четыре сухожилия, которые проходят на тыл кисти (где бывают очень рельефны при разгибании) и прикрепляются к ногтевым фалангам II—V пальцев (рис. 39).

Действие. Разгибает эти пальцы.

Указательный палец (II) и мизинец (V) могут свободно разгибаться отдельно от других (в чем легко убедиться на собственной руке). Это объясняется наличием отдельных дополнительных разгибателей этих пальцев, которые не имеют заметного рельефа.

Локтевой разгибатель кисти. Тянется от надмыщелка наискось между предыдущей и локтевой мышцей к локтевой кости и отчасти срастается с ней. Его сухожилие перебрасывается с головки локтевой кости на кисть, бывает рельефно в этом промежутке и прикрепляется к основанию V пястной кости (рис. 39).

Действие. Разгибает кисть в сторону локтя (мизинца).

Локтевая мышца. Треугольной формы, короткая, лежит между предыдущей мышцей и локтевой костью. Начинается от наружного мыщелка плеча, прикрепляется к верхней части локтевой кости.

Действие. Разгибает руку в локте.

Малый супинатор. Лежит глубоко в верхней части предплечья, пластического значения не имеет.

Действие. Супинирует предплечье и кисть.

Мышцы большого пальца. Лежат обособленно (рис. 39).

Длинная отводящая большой палец мышца и короткий разгибатель большого пальца. Начинаются в глубине предплечья и появляются на поверхности из-под края общего разгибателя пальцев. Первая мышца лежит выше второй. Они перебрасываются мостом над сухожилиями лучевых разгибателей кисти. Далее переходят в сухожилия, которые в виде общего тяжа перебрасываются с лучевой кости, минуя запястье, на основание I пястной кости. Здесь прикрепляется длинная отводящая мышца, а короткий разгибатель достигает I фаланги большого пальца, где и прикрепляется.

Действие. Названия мышц ясно говорят о их действии. Кроме того, обе мышцы отводят кисть кнаружи, при этом мышечные части их бывают рельефны на мускулистой руке, а над ними при сильном разгибании кисти образуется продольное углубление, так как при этом мышечная часть лучевых разгибателей оттягивается вверх.

Длинный разгибатель большого пальца (рис. 39). Лежит в глубине, его сухожилие появляется из-под края общего разгибателя пальцев на уровне запястья и проходит к ногтевой фаланге большого пальца, где и прикрепляется.

Действие. Разгибает большой палец, при этом сухожилие бывает очень рельефно.

При отведении и разгибании большого пальца сухожилие длинного разгибателя и общий тяж сухожилий двух других его мышц образуют треугольную ямку — анатомическую табакерку, в глубине которой можно прощупать шиловидный отросток лучевой кости, большую многоугольную кость запястья и основание I пястной кости (см. рис. 39).

Длинный сгибатель большого пальца (рис. 39). Лежит на ладонной поверхности лучевой кости, покрытой другими мышцами; его сухожилие проходит в глубине к I фаланге большого пальца. Мышца лежит близко к коже на ладонной поверхности нижнего конца лучевой кости, и здесь ее сокращение при сгибании большого пальца заметно в виде небольшого углубления.

Все вышеописанные действия мышц воспроизведите и проверьте на натурщике и на собственных руках.

Тыльная и ладонная связки запястья. Крепкие поперечные связки, закрепленные на костях, мостом перекидываются над сухожилиями мышц в местах их перехода с предплечья на кисть на тыльной и ладонной сторонах и удерживают сухожилия вблизи костей, над которыми сухожилия передвигаются. Над ними при сгибании и разгибании образуются поперечные складки кожи (рис. 39).

Одни мышцы предплечья *двигают кисть*, другие — *пальцы*. Мышцы, двигающие кисть, почти все минуют запястье и прикрепляются к пясти, что дает возможность при обширных движениях кисти предельно сближать пясть с предплечьем (см. рис. 4, табл. I, III) с одной какой-нибудь стороны сустава, оттесняя запястье на противоположную сторону, что и является причиной изменения длины кисти (см. скелет и движения кисти, с. 48, 49).

Кроме того, мышцы, двигающие кисть, прикрепляются к ней с разных сторон: лучевые разгибатели — к тылу II и III пястных костей, локтевой разгибатель — к тылу V пястной кости, лучевой сгибатель — к ладонной стороне II пястной кости, длинная ладонная — к середине ладони, локтевой сгибатель — к гороховидной косточке. Благодаря этому мышцы могут двигать кисть в разных направлениях и, кроме того, одновременно сокращаясь, фиксировать ее в любом положении, причем и фиксация, и движения эти дают полную свободу движениям пальцев. Если расслабить мышцы кисти и поболтать в воздухе предплечьем, кисть будет болтаться, как тряпка (это движение мы производим, когда сушим мокрые руки), но дряблость кисти мгновенно исчезает, даже при продолжении движений предплечья, если одновременно напрячь все мышцы кисти и тем зафиксировать ее.

При сильной физической нагрузке (например, при подъеме тяжести) кроме работы пальцев требуется фиксация кисти. Поэтому в таких случаях мышцы предплечья полностью напряжены, что и отражается на их рельефе.

При работе, не требующей сильного физического напряжения, кисть и пальцы двигаются одновременным напряжением различных мышц, двигающих кисть и пальцы. Если эти движения сложны, то они осваиваются не сразу, а путем упражнений (о чем говорилось выше).

Проанализируйте несколько рабочих движений руки на модели и на себе и дайте себе отчет в том, какие мышцы при этом двигают кисть и какие — пальцы. Рассмотрите изменение формы предплечья при пронации и супинации.

Вопросы. Два основных массива мышц предплечья и их границы. Группа сгибателей: круглый пронатор, сгибатели кисти, сгибатели пальцев. Группа разгибателей, плечелучевая и локтевая мышцы. Мышцы большого пальца Анатомическая табакерка. Действие мышц, двигающих кисть. Действие мышц, двигающих пальцы. Их одновременное действие. Фиксация кисти.

Мышцы и пластика кисти

На ладони у основания кисти (рис. 39) лежат два мышечных возвышения: мышечное возвышение большого пальца состоит из четырех мышц, а мышечное возвышение мизинца — из трех. Отдельного рельефа эти мышцы не имеют, а практическое их значение заключается в многообразии движений обоих этих пальцев. Между возвышениями располагается треугольное углубление, покрытое сухожильной пластинкой, — ладонным апоневрозом. Под ним к пальцам проходят сухожилия сгибателей пальцев (в этом можно убедиться, если двигать пальцами одной руки, а пальцами другой прижать область апоневроза). Между сухожилиями сгибателей лежат мелкие червеобразные мышцы — регуляторы точных движений пальцев; они прикрепляются к основным фалангам.

Глубже к тыльной стороне кисти между пястными костями залегает два слоя мышц: ладонные межкостные мышцы и тыльные межкостные мышцы (рис. 39). Мышцы обоих слоев соединяют между собой пястные кости, прикрепляясь к ним обоими своими краями, а тонкие их сухожилия прикрепляются к основным фалангам четырех пальцев, кроме большого, таким образом, что ладонные мышцы сближают пальцы, а тыльные раздвигают их в стороны.

Тыльные межкостные мышцы прилегают к коже тыла кисти, но заметного рельефа не имеют, за исключением I тыльной межкостной мышцы, которая лежит под кожей в промежутке между I и II пястными костями (рис. 39). Ее сухожилие прикрепляется к основной фаланге II (указа-

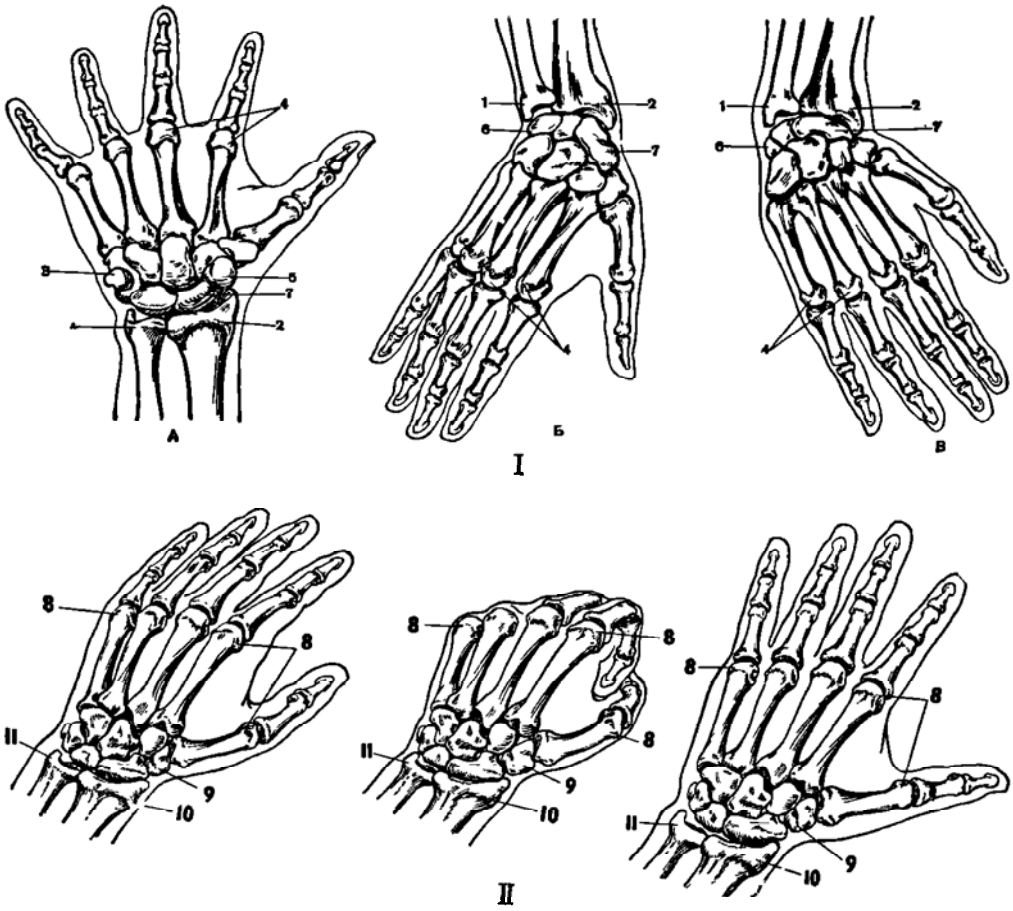

Рис. 40 Кисть в движении.

I — движение кисти в лучезапястном суставе. *А* — сильное разгибание кисти с предельным разведением пальцев в разные стороны с ладонной стороны, выступают гороховидная кость и лучевое возвышение запястья; *Б* — приведение (в сторону мизинца) — со стороны большого пальца выступает ладьевидная кость; *В* — отведение (в сторону большого пальца) — ладьевидная кость прячется, со стороны мизинца выступает трехгранная кость:

1 — головка локтевой кости, *2* — нижний конец лучевой кости, *3* — гороховидная кость, *4* — головки пястных костей, *5* — лучевое возвышение запястья, *6* — трехгранная кость, *7* — ладьевидная кость;

II — изменения формы кисти в зависимости от расположения пястных костей; головки пястных костей образуют дугу, *а* вся пясть — веер:

8 — головки пястных костей, *9* — запястье, *10* — лучевая кость, *11* — локтевая кость

тельного) пальца и, притягивая его в сторону, прижимает к большому. Напряжение мышцы заметно, например, при письме, когда указательный палец прижимает к большому карандаш или ручку.

С тыльной стороны кисти кожа тонкая, под ней заметен рельеф сухожилий общего разгибателя и разгибателей большого пальца, а также костей запястья, пясти и фаланг. Со стороны ладони кожа значительно толще. На фалангах имеются соединительнотканые образования, напоминающие тоннели, в которых движутся сухожилия сгибателей пальцев. Эти тоннели называются влагалищами сухожилий. Между ними и кожей залегает подкожная клетчатка с некоторым количеством жира, что придает ладонной стороне пальцев вид маленьких подушечек, особенно на ногтевых фалангах.

Основанием пальцев служат пястно-фаланговые суставы. На тыле кисти структура пальцев ясно видна, так как головки пястных костей

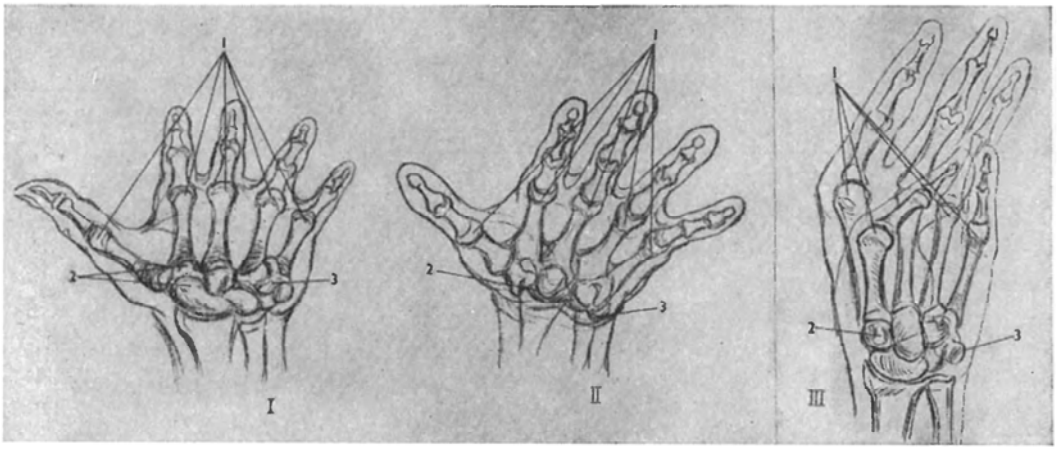

Рис. 41. Схема расположения скелета кисти (левой) со стороны ладони. *I* — кисть разогнута до предела — вид в ракурс со стороны запястья; *II* — кисть согнута до предела — вид в ракурс со стороны пальцев; *III* — противопоставление большого пальца и мизинца:

1 — головки пястных костей, *2* — лучевое возвышение запястья, *3* — гороховидная кость

очень рельефны (рис. 40). Со стороны же ладони кожа и мягкие ткани закрывают значительную часть основных фаланг, благодаря чему пальцы здесь кажутся значительно короче. Если сильно выгнуть ладонь и разогнуть пальцы до предела, головки пястных костей слегка выступают под кожей ладони (рис. 41) — это и есть основание пальцев. При сгибании же основание пальцев соответствует складке, которая при этом образуется на ладони. Именно отсюда и надо строить пальцы при рисовании кисти с ладонной стороны. На ладони кожа толстая и подкожножировая клетчатка рыхлая. Если сблизить большой палец и мизинец так, чтобы они упирались подушками ногтевых фаланг друг в друга, т. е. произвести их противопоставление, кисть изгибается желобом в сторону ладони и между мышечными возвышениями этих пальцев появляются две борозды — это происходит за счет работы мышц мышечных возвышений обоих пальцев. Если же, напротив, произвести сильное разведение всех пальцев в разные стороны и энергично разогнуть пальцы и кисть, то кожные покровы сильно натягиваются, мышечные возвышения делаются плоскими и со стороны ладони можно обнаружить костные выступы, местоположение которых нужно запомнить, так как они в дальнейшем будут служить ориентирами для построения кисти со стороны ладони. Это упомянутые костные выступы головок пястных костей II — V пальцев, лучевое возвышение запястья у основания мышц большого пальца и гороховидная косточка у основания мышц мизинца (рис. 41, табл. IV).

При сильном сгибании кисти в лучезапястном суставе нельзя одновременно до предела согнуть пальцы, так как вследствие удлинения тыла кисти (за счет выступившего запястья) сухожилия разгибателей натягиваются и препятствуют сгибанию.

Согнутый в пястно-фаланговом суставе палец становится длиннее на толщину пястной кости.

Проделайте и проанализируйте все описанное выше на собственных руках.

Вопросы. Мышечные возвышения большого пальца и мизинца. Ладонный апоневроз и сухожилия сгибателей пальцев, проходящие под ним. Ладонные и тыльные межкостные мышцы, их действие на пальцы. Мышца I тыльная межкостная. Основания пальцев со стороны ладони. Кожные и другие покровы кисти. Противопоставление мизинца и большого пальца. Опорные костные пункты ладони, видные при растягивании кисти.

ДВИЖЕНИЯ, ПЛАСТИКА И ПОСТРОЕНИЕ ПЛЕЧЕВОГО ПОЯСА И РУКИ

Движения плечевого пояса — это передвижение лопатки с мышцами по куполообразной поверхности грудной клетки, сопровождаемые передвижением ключицы и верхней части руки. Таковы «разворот плеч», когда лопатки сближаются, «пожатие плеч», «вытягивание» руки и другие им подобные движения, подъем руки над головой, когда рука или пассивно передвигается лопаткой, или одновременно совершает работу (табл. I, III).

Движения совершаются не по плоскости, а по куполообразной поверхности, и не свободно, а настолько, насколько позволит ключица, связывающая акромион с яремной впадиной; ключица является, таким образом, радиусом, а яремная впадина — центром, вокруг которого происходит движение. Акромион всегда отстоит от яремной впадины на расстоянии, равном длине ключицы. Движения плечевого пояса и руки отличаются большим разнообразием и очень сильно изменяют форму верхней части фигуры. Поэтому, изучая его построение, необходимо познакомиться хотя бы с двумя вариантами его состояния: 1) с рукой, опущенной вниз и почти выпрямленной, и 2) с рукой, поднятой вверх и согнутой в локте. Для этого можно воспользоваться изображениями (см. рис. 24, 25), которыми уже пользовались при разборе построения фигуры. Только на этот раз кроме скелета изучающим уже известна и мускулатура.

Центром, от которого идет построение спереди, является яремная впадина. Налево и направо намечаются ключицы. Справа ключица доходит до акромиона, под акромионом ощущается выпуклость головки плечевой кости, внизу намечается наружный мыщелок. К плечу тянется большой грудной мускул — он уходит под дельтовидную мышцу. Дельтовидная идет вниз от ключицы и акромиона (который она окружает со всех сторон), суживается и в виде клина проникает до плечевой кости между двуглавой и трехглавой мышцами плеча. Сверху к акромиону полого спускается трапециевидная мышца. Таким образом, плечо и верхняя часть груди намечаются и по костям, и по мышцам. Сбоку грудной клетки к плечевой кости тянется широчайшая мышца спины. Впереди нее на ребрах располагаются несколько зубцов передней зубчатой мышцы, которые мало заметны, так как рука спокойно висит. На предплечье двуглавая мышца проникает между сгибателями и разгибателями; предплечье пронировано, строится по массивам мышц, внизу завершаясь головкой локтевой кости и нижним концом лучевой. Здесь нужно помнить, что так как предплечье пронировано, лучевая кость, перекрещивая локтевую, повернула кисть, за которой тянутся, огибая кости по спирали, мышцы; форма предплечья меняется в разрезе — оно более округло.

На кисти намечаются кости пясти и фаланги пальцев.

Слева ключица уходит в ложбинку, образованную поднятой дельтовидной мышцей; акромион скрыт, его можно видеть только со спины. Построение идет по мышцам: большая грудная ушла вверх и скрывается под сократившейся дельтовидной, которая подняла плечо. Позади поднятой большой грудной мышцы, благодаря подъему плеча, образовалась подмышечная ямка — она ограничена сзади выступившей вследствие подъема руки лопаткой, покрытой мышцами. Позади лопатки тянется к плечу широчайшая мышца спины.

Из подмышечной ямки на плечо проходит двуглавая мышца — она идет впереди плечевой кости, а позади кости тянется трехглавая мышца, которая доходит до локтевого отростка. В промежутке между этими мышцами тянется до середины плеча клювоплечевой мускул. Между ним и трехглавой мышцей проникают сухожилия мышц широчайшей большой

круглой и подлопаточной. На локте намечаются мыщелки плеча и локтевой отросток — это подчеркивает ракурс предплечья и плеча. Предплечье строится по локтевой кости, которая здесь видна вся, и по мышцам: снутри лежат сгибатели, снаружи разгибатели; предплечье супинировано. Кисть согнута, запястье примыкает к тылу кости, выгнуто; кисть строится по запястью, пясти, фалангам пальцев.

Сзади (см. рис. 25) построение идет от седьмого шейного позвонка на акромионы — правый и левый; справа намечаются позвоночный край, угол и ость стоящей вертикально лопатки и массив мышц, ее покрывающих; широчайшая мышца спины тянется к плечу; ее верхний край пересекает сзади нижний угол лопатки. Ниже угла лопатки косо вниз и вперед выступает край передней зубчатой мышцы, покрытый широчайшей, под которой он лежит.

Трапециевидная мышца спускается от шеи к лопатке и поднимается к ней по спине снизу.

Трехглавая мышца плеча выходит из-под дельтовидной и доходит до предплечья. На нижней части плеча снутри впереди трехглавой мышцы видны сгибатели плеча; между ними и трехглавой мышцей выходят сгибатели предплечья. Намечаются мыщелки плеча, локтевая кость, которая здесь служит пластической основой предплечья. На предплечьи снаружи лежат разгибатели, снутри сгибатели. Кисть намечается, начиная от головки локтевой кости, переходя книзу на гороховидную косточку и по мышцам большого пальца и мизинца.

На левой стороне рука поднята, рельеф изменен. Акромион лежит в ямке; его окружает поднявшая плечо, напряженная дельтовидная мышца. Лопатка повернулась — ее позвоночный край и ость стоят косо, угол приподнят и выступает сбоку грудной клетки; мышцы, лежащие на тыле лопатки (большая и малая круглая, подостная), тянутся к плечевой кости. Внизу угол лопатки пересекает край широчайшей мышцы спины — она тоже тянется к плечевой кости. Поднятая лопатка образует заднюю стенку подмышечной ямки, которая видна спереди и сбоку (на предыдущем рисунке). Под широчайшей мышцей, покрытый ею, виден косо идущий край передней зубчатой мышцы. Она здесь напряжена, так как фиксирует поворот лопатки, участвуя в подъеме руки. Трапециевидная мышца спускается с шеи и поднимается от позвоночника к лопатке — оба ее участка, верхний и нижний, напряжены, так как фиксируют лопатку, участвуя в подъеме руки.

Плечо связано с лопаткой напряженной дельтовидной мышцей, которая вклинивается между двуглавой и трехглавой мышцами. На плече намечается наружный мыщелок. Двуглавая мышца вклинивается между разгибателями и сгибателями предплечья, которое строится по этим двум массивам.

На кисти построение идет от нижнего конца лучевой кости по выгнутому запястью, первой и второй пястным костям, фалангам пальцев и по мышечным возвышениям большого пальца и мизинца.

Еще раз напоминается: работа над построением изображения должна протекать комплексно — одновременно надо намечать и скелет и мышцы. Не надо работать отдельно — сначала намечать скелет, а потом пристраивать мышцы — так ничего не получится.

Кисть вместе с лучезапястным суставом является на руке наиболее трудным участком. Без ясного объемного представления о ее структуре ее построение нельзя освоить. Поэтому *не надо забывать:* читая текст, все время находить изучаемое на собственных руках, на правой и левой.

Выше было сказано, что сухожилия мышц, идущих с предплечья на кисть, за исключением локтевого сгибателя, к запястью не прикрепляют-

ся, а перебрасываются через него, причем те, что двигают кистью,. прикрепляются у оснований пястных костей. В связи с этим при сильном разгибании кисти основания пястных костей на тыле кисти притягиваются к костям предплечья настолько, что запястье оттесняется к ладони и длина тыла кисти укорачивается, а с ладонной стороны удлиняется (см. рис. 4). При сильном же сгибании основания пястных костей со стороны ладони в свою очередь притягиваются к предплечью, запястье оттесняется к тылу кисти, растягивается, и длина тыла кисти увеличивается, а со стороны ладони укорачивается (см. рис. 4). То же происходит, когда кисть отводится в сторону большого пальца (см. рис. 40) или приводится в сторону мизинца — соответствующая сторона кисти укорачивается, а противоположная удлиняется (см. рис. 40).

Таким образом, при построении кисти с предплечьем запястье не всегда намечается, а только тогда, когда благодаря соответствующему повороту кисти ясно читается под кожей. Особенно оно заметно при сильном сгибании кисти — на тыле ее и при сильном приведении со стороны большого пальца, когда между пястной костью большого пальца и лучом под кожей выпячиваются большая многоугольная и ладьевидная кости (см. рис. 40). Когда же запястье отошло в противоположную сторону — оно не намечается, не участвует в построении, — намечаются кости предплечья, а потом сразу пясть. Например, если кисть сильно разогнута, при рисовании с тыла построение с концов предплечья переходит прямо на пясть; если руку рисуют со стороны большого пальца и кисть отогнута в ту же сторону (см. рис. 40), намечается луч, а затем сразу пястная кость большого пальца (кисть с этой стороны укорочена). При рисовании кисти со стороны мизинца и отведении ее в ту же сторону намечается локтевая кость, а затем сразу пястная кость мизинца — кисть с этой стороны укорочена (см. рис. 40).

Напротив, когда запястье выступает, его, разумеется, намечают — оно участвует в построении: при сильном сгибании кисти (как сказано выше), когда руку рисуют с тыла, или при сильном приведении в сторону мизинца, когда руку рисуют со стороны большого пальца (см. выше). Точно так же будет, если отогнуть кисть в сторону большого пальца (см. рис. 40) и рисовать со стороны мизинца — здесь выступят кости запястья и их тоже надо наметить при построении (см. рис. 40).

Костной основой кисти является пясть с запястьем; они совместно образуют подвижную сводчатую веерообразную конструкцию с яйцеобразной сплюснутой верхушкой (запястьем), при помощи которой кисть сочленяется с предплечьем.

Расходясь веерообразно от запястья, пястные кости образуют своими телами свод, а пятью головками — дугу (см. рис. 40, *II*). Когда кисть прижата к плоскости, дуга и свод становятся более плоскими, если же кисть лежит свободно, она выгнута. Когда кисть сжата в кулак, дуга и свод выгнуты очень сильно. Нужно особо помнить, что основание I пястной кости лежит всегда рядом с основанием II пястной кости, а головка I пястной кости в силу подвижности большого пальца может приближаться и удаляться от остальных головок, поэтому дуга и свод с одной стороны кисти могут сильно суживаться и расширяться.

Дуга и свод могут слегка расширяться и со стороны мизинца, так как мышцы мизинца могут слегка отводить его пястную кость в сторону. Когда отведение это происходит одновременно с отведением большого пальца, кисть растягивается в разные стороны и становится похожей на распущенный веер (см. рис. 40, *II*).

Таким образом, костная основа кисти представляет подвижный и несимметричный веерообразный свод, и кисть нужно строить на этой осно-

ве, причем, поскольку запястье не всегда прилегает к наружной поверхности, постоянной костной основой служит пясть.

При построении кисти с тыльной стороны и сбоку никоим образом (в особенности начинающему) не следует срисовывать контур — тут легко можно сбиться, а нужно производить объемное построение, наметив все видимые пястные кости и ясно представив себе, как в пространстве расположены те, которые не видны с точки зрения рисующего (см. табл. III).

Особенно важно правильно наметить соотношение I и II пястных костей. Запястье намечается как сплошной выгнутый объем, конечно, тогда, когда оно выступает на поверхности в зависимости от поворота кисти в лучезапястном суставе. Контур же кисти (так же, как и других частей фигуры) может возникнуть лишь в результате правильного объемного построения.

Построив правильно веерообразный свод кисти, можно пристраивать пальцы; при этом важно помнить, что пястно-фаланговые суставы (кроме большого) двуостные, что пальцы не только сгибаются, но могут отводиться в сторону, поэтому каждый палец надо пристраивать отдельно, следя за его направлением.

После костного построения кисти надо разместить мышцы, расположенные между костями пясти. Строя кисть вместе с лучезапястным суставом с тыла и с боков, следует обратить внимание на то, как костная связь дополняется мышечной, точнее, сухожильной связью. Со стороны большого пальца предплечье и кисть связываются сухожилиями мышц большого пальца и лучевого сгибателя запястья, видного под лучевой костью (см. табл. III, IV). С тыльной стороны предплечье и кисть связываются сухожилиями общего разгибателя пальцев и лучевых разгибателей, особенно заметными, когда кисть разогнута, и сглаживающими рельеф костей, когда кисть согнута. Со стороны мизинца связью служат сухожилия локтевого разгибателя и локтевого сгибателя кисти (см. табл. III).

При построении кисти со стороны ладони (табл. IV) тоже нужно пользоваться скелетом, мысленно представляя себе расположение костей. Необходимо наметить местоположение гороховидной косточки, лучевого возвышения запястья и основания I пястной кости. Они будут стоять косо, когда кисть отклонена в сторону (рис. 42), приблизятся к предплечью вплотную, если кисть согнута, но далеко отойдут от предплечья при разогнутой кисти (рис. 40, 41, табл. IV). Нужно представить себе местоположение головок пястных костей — они будут соответствовать поперечным бороздам ладони (возникающим, если согнуть пальцы). Мышечные возвышения большого пальца и мизинца тоже, разумеется, служат для построения.

Пользуясь скелетом и мышечными массами, можно научиться свободно *строить* кисть, но только объемно ее строя, а не *срисовывая*.

Постройте кисти обеих рук с лучезапястными суставами в разных поворотах и ракурсах, имея рядом скелеты кистей в тех же поворотах и ракурсах.

Постройте руку с плечевым, поясом, начиная от яремной впадины до концов пальцев спереди. Произведите то же построение сзади от VII шейного позвонка.

Вопросы. Движения плечевого пояса Совместные движения плечевого пояса и руки. Неизменность формы грудной клетки. Костная и мышечная связь плечевого пояса и руки. Связь в локтевом суставе. Построение предплечья Связь в лучезапястном суставе. Веерообразный свод — основная конструкция кисти. Роль запястья при построении кисти с предплечьем.

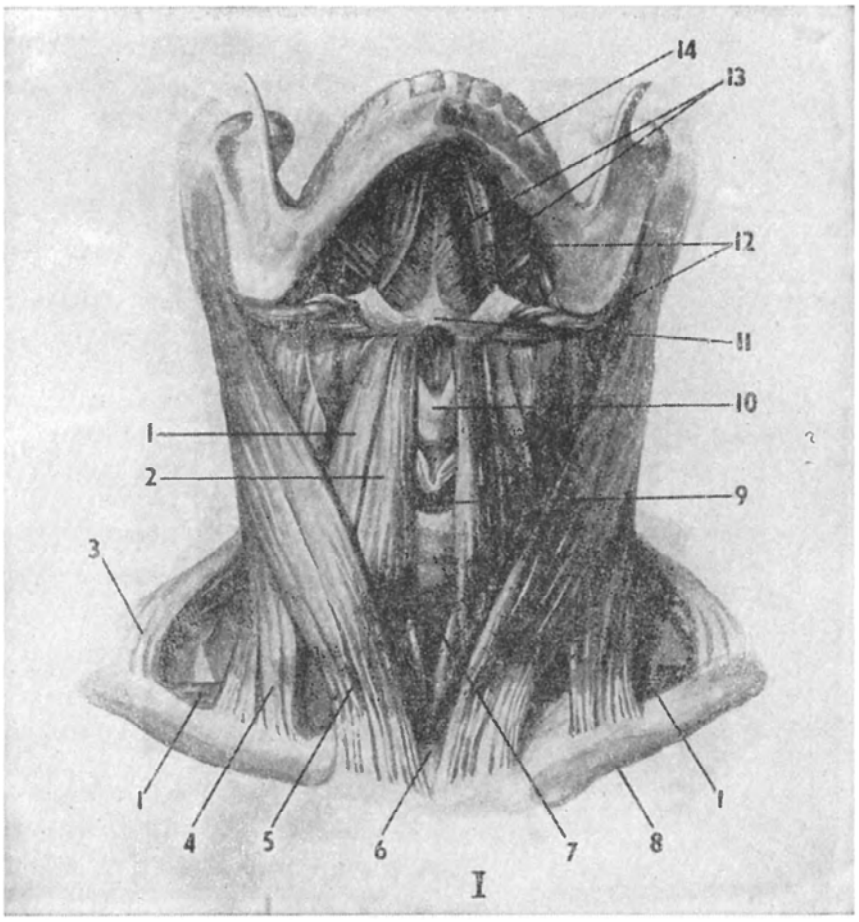

Рис. 42. Мышцы шеи. *I* — спереди:

1 — лопаточно-подъязычная мышца, *2* — грудино-подъязычная мышца, *3* — трапециевидная мышца, *4* — ключичная часть грудино-ключично-сосцевидной мышцы, *5* — ее грудинная часть, *6* — яремная впадина, *7* — щитовидная железа, *8* — ключица, *9* — трахея, *10* — гортань, *11* — подъязычная кость, *12* — двубрюшная мышца, *13* — челюстно-подъязычная мышца, *14* — нижняя челюсть, *15* — ушное отверстие (раковина уха удалена), *16* — мышца-подниматель лопатки, *17* — лестничные мышцы

МЫШЦЫ И ПЛАСТИКА ШЕИ

Спереди границами шеи можно считать следующие пункты. Снизу границей являются обе ключицы и яремная ямка; вверху шею ограничивает нижняя челюсть. Сзади нижней границей шеи являются седьмой шейный позвонок и горизонталь, условно проведенная через него и оба акромиона.Вверху задней границей шеи служат наружное затылочное возвышение и линия, проводимая через него и оба сосцевидных отростка.

Если стать перед натурщиком и предложить ему, держа голову прямо, слегка приподнять ее, то можно увидеть следующее. По форме шея напоминает цилиндр, который на месте соединения с туловищем расширяется и переходит в плечи. Передняя поверхность шеи ограничена сверху нижней челюстью, а с боков двумя длинными мышцами, которые тянутся наискосок от сосцевидных отростков височных костей черепа к грудине. Эта поверхность напоминает собой часть поверхности воронки: верхняя часть — раструб воронки, а нижняя, упирающаяся в яремную впадину, — горлышко воронки. Если подставить руку под подборо-

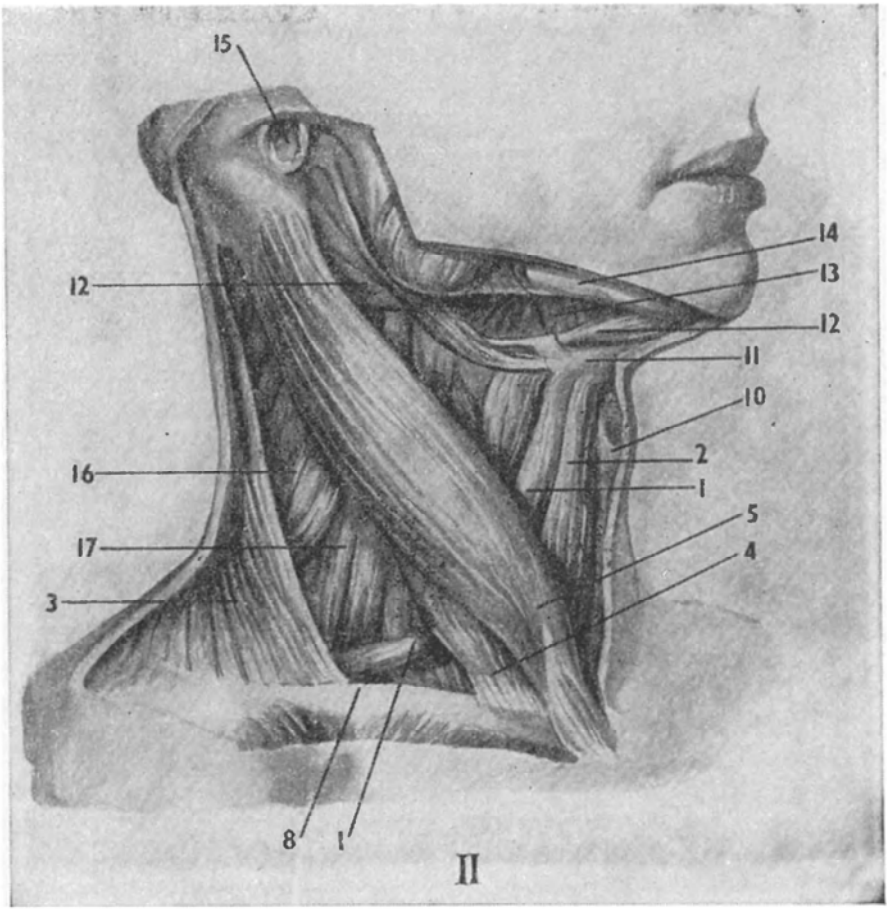

Рис. 42. (продолжение). Мышцы шеи. *II* — сбоку

док и, преодолевая сопротивление руки, нагнуть шею, можно убедиться в том, что обе эти мышцы (грудино-ключично-сосцевидные) напрягаются; если опять-таки, преодолевая сопротивление руки, повернуть шею, то одна из этих мышц, лежащая на стороне, противоположной направлению движения, сократится, а другая растянется. Поверхность шеи, лежащая между мышцами, перекрутится, следуя за повернувшимся подбородком.

Под этой поверхностью, той ее частью, которая соответствует горлышку воронки, располагается дыхательная трубка — гортань, переходящая в трахею. Их рельеф виден зачастую простым глазом, а если рельеф сглажен, то их легко можно обнаружить пальпацией; верхняя часть лежит более горизонтально, образуя дно ротовой полости (см. ниже).

Между грудино-ключично-сосцевидными мышцами и трапециевидными, которые образуют линии плеч, ограниченные снизу ключицами, лежат надключичные ямки. Если пожать плечами — наружные концы ключиц поднимутся и ямки сделаются более глубокими; если отвести руки назад, то ямки сглаживаются.

На задней поверхности шеи можно прощупать по средней линии вверху на черепе наружное затылочное возвышение, ниже него видна спинная борозда, в которой, в особенности если нагнуть шею, видны остистые отростки 2—3 нижних шейных позвонков. Из них особое пластическое значение имеет седьмой шейный позвонок. Этот позвонок соответствует вершине грудной клетки — от него, рисуя сзади, ведут

построение шеи с головой и плечевого пояса с руками. По обе стороны спинной борозды располагаются поверх глубоких мышц шеи трапециевидные мышцы (описанные выше). Между ними и лежащими впереди грудино-ключично-сосцевидными лежат заметные на худощавой шее борозды, которые книзу и вперед расширяются и переходят в надключичные ямки. В этих бороздах вверху можно прощупать глубокие мышцы, а ниже в надключичных ямках при глубоких вдохах можно заметить движения лестничных мышц, которые подымают грудную клетку.

Чтобы понять и изучить движение головы и шеи и изменения формы, возникающие при этом, нельзя ограничиваться изучением только части шеи, видной через распахнутый ворот рубашки у мужчины и через обычный вырез платья у женщины, чем зачастую и ограничиваются практически рисующие голову вместе с шеей. Нужно ознакомиться с шеей и с ее мышцами на всем протяжении до нижних костных границ. Иначе не будет ясно не только строение шеи, но и, что особенно важно, не будет налажена связь между шеей, плечевым поясом и грудной клеткой, а следовательно, и голова не будет грамотно связана с фигурой.

Важно помнить, что шея служит не только подвижной подставкой для головы, от которой зависят все ее движения, но и своеобразным, подъемным аппаратом для плечевого пояса, рук и грудной клетки, подъем и опускание которой содействуют дыханию. Мышцы, лежащие на шее, в соответствии с этим несут разные функции.

Костной основой шеи служит верхняя часть позвоночника — семь шейных позвонков, которые лежат ближе к задней поверхности шеи, но настолько глубоко, что за исключением шестого и седьмого шейных позвонков (см. выше) не образуют видимого рельефа.

Весьма подвижный шейный рельеф образован описанными выше костными границами, мышцами и лежащими под кожей спереди подъязычной костью, гортанью и трахеей. Гортань и трахея являются частью дыхательного аппарата — трубкой, по которой легкие снабжаются воздухом.

Большую часть задней поверхности шеи образуют уже описанные выше трапециевидные мышцы (см. рис. 34) — верхние их части. Действие их на голову состоит в том, что они при укрепленных лопатках тянут голову назад, поворачивая ее лицом в сторону, противоположную действующей мышце. Под трапециевидными мышцами лежат глубокие мышцы шеи, которые выпрямляют шею, отгибая голову назад. При сильном напряжении на худощавой шее они частично рельефны в верхней части борозды, расположенной между трапециевидной и грудино-ключично-сосцевидной мышцами (см. выше). При сильном развитии эти мышцы делают шею сзади более толстой; при этом поверхность ее становится отвесной, без выгиба. Задняя область шеи меняет форму также при чрезмерной упитанности организма, когда на затылке откладывается жировая ткань и появляются поперечные жировые складки и ниже наружного затылочного возвышения возникает характерное непарное углубление.

Грудино-ключично-сосцевидная мышца (рис. 42). Тянется наискосок по боковой поверхности шеи. Начинается мышца двумя головками, грудинной — от грудины и ключичной — от ключицы. Ключичная головка заходит за грудинную, обе головки сливаются, и мышца тянется вверх и назад, прикрепляясь к сосцевидному отростку височной кости и к затылочной кости.

Действие. При сокращении с одной стороны мышца становится более вертикальной и поворачивает голову в противоположную сторону (см. табл. I). Если человек при этом напряженно всматривается, при-

слушивается или командует, то работа мышцы достигает предела, благодаря косому исходному положению она перемещает шею с головой в сторону настолько, что сосцевидный отросток становится на одну вертикаль с яремной впадиной. Мышца принимает вертикальное положение, а шея с головой косо вытягиваются в сторону, что придает позе огромное напряжение.

При сильном одностороннем сокращении грудино-ключично-сосцевидной и расслабленных мышцах другой стороны голова, поворачиваясь в другую сторону, одновременно наклоняется в сторону действующей мышцы, которая становится очень рельефной.

При двустороннем сокращении мышц голова в затылочно-атлантном сочленении откидавается назад, так как мышцы прикрепляются на черепе позади этого сочленения. Но, сокращаясь, эти мышцы действуют также и на шейные позвонки, которые сгибаются вперед, отчего получается сложное действие: голова откидывается подбородком вверх, а шея сгибается вперед — в обиходе это называется «вытягивание шеи». Когда лежащий человек поднимает голову вперед, тоже происходит двустороннее сокращение мышц, и они становятся рельефными. При усиленном дыхании обе мышцы подтягивают вверх грудную клетку, участвуя в дыхательных движениях; при этом они очень рельефны.

Лестничные мышцы (см. рис. 42). Расположены позади грудино-ключично-сосцевидной, впереди и рядом с поднимателем лопатки. Начинаются они от поперечных отростков шейных позвонков (кроме I), книзу расходятся конусообразно и прикрепляются к I и II ребрам.

Действие. При сокращении с одной стороны наклоняют шею в свою сторону, действуя с двух сторон, наклоняют шею вперед. При укрепленной шее поднимают грудную клетку, участвуя в механизме вдоха. Их рельеф заметен, если отвести руки с ключицами и лопатками назад и делать глубокие вдохи и выдохи.

Нижняя челюсть — сверху, грудина — снизу, грудино-ключично-сосцевидные мышцы — с боков ограничивают область, образующую переднюю поверхность шеи.

Рельеф этой области зависит не от мышц — здесь на шее близко к поверхности располагаются верхние части дыхательных и пищеварительных путей. Полость носа и полость рта, которыми начинаются эти пути, кзади проходят в общую полость — глотку, вертикально спускающуюся впереди позвоночника до уровня гортани. Здесь, в стенках глотки, заключена подъязычная кость, которая не дает просвету глотки сомкнуться (рис. 43). От нижней челюсти спереди и с боков к подъязычной кости тянутся мягкие ткани; они образуют дно полости рта, поддерживают снизу содержимое рта и основание языка и замыкают стенки глотки. Ниже подъязычной кости глотка переходит в два канала: пищевод и дыхательные пути.

Пищевод представляет собой сжатую спереди назад мышечную трубку, которая лежит позади дыхательных путей и впереди позвоночника; при поступлении пищи он расширяется, а потом стенки его снова смыкаются.

Дыхательные пути имеют постоянный просвет, так как воздух поступает непрерывно, поэтому они имеют вид выпуклой трубки. Верхняя часть дыхательных путей — гортань — сложное хрящевое образование, зачастую выпуклое и угловатое у мужчин; у женщин гортань в разрезе спереди напоминает полуовал и ее форма более гладкая, чем у мужчин. Ниже гортань на уровне VII шейного позвонка переходит в трахею — более узкую трубку, имеющую скелет в виде следующих друг за другом

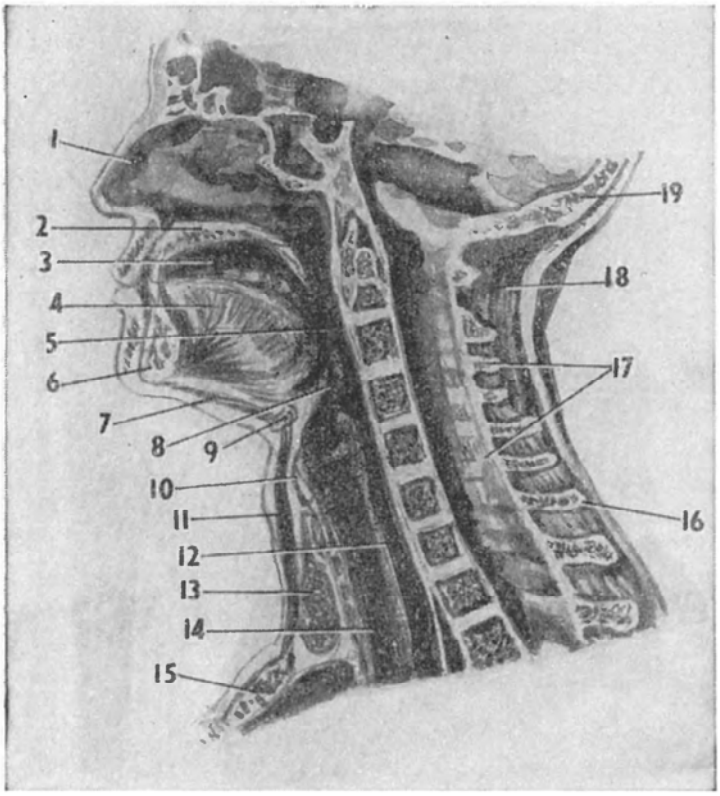

Рис. 43. Сагиттальный (передне-задний) разрез через середину головы и шеи (полусхематично):

1 — полость носа, *2* — твердое нёбо, *3* — полость рта, *4* — язык, *5* — глотка, *6* — нижняя челюсть, *7* — челюстно-подъязычная мышца, *8* — надгортанник, *9* — подъязычная кость, *10* — гортань, *11* — грудино-подъязычная мышца, *12* — пищевод, *13* — щитовидная железа, *14* — трахея, *15* — рукоятка грудины, *16* — VII шейный позвонок, *17* — шейные позвонки, *18* — задние мышцы шеи, *19* — затылочная кость

хрящевых полуколец, сохраняющих ее постоянную форму и просвет для свободного движения воздуха. Трахея проходит в глубине яремной ямки. В грудной полости трахея делится на две трубки — бронхи; каждый из них идет к соответствующему легкому.

Подъязычная кость представляет собой тонкое подковообразное эластичное образование, которое свободно подвешено в мягких тканях изгибом вперед, свободными концами назад; к ней прикрепляется на связках гортань. При глотательных движениях подъязычная кость поднимается и опускается, следуя за движениями глотки; гортань и трахея, будучи связаны с подъязычной костью, тоже при этом пассивно поднимаются и опускаются, хотя никакого отношения к акту глотания не имеют (напротив, любая крупица пищи или капля воды, попавшая в гортань, должны быть немедленно удалены; они вызывают отчаянный кашель, раздражая слизистую оболочку). Над гортанью имеется специальный клапан — надгортанник, закрывающий вход в нее в момент глотания.

Если поставить пальцы в глубине яремной впадины и, постепенно переставляя их, подниматься вертикально вверх, можно прощупать снизу трахею, затем гортань, а над гортанью — свободно лежащую подъязычную кость (прощупывать легко, без нажима, без боли!). От подъязычной кости поверхность шеи идет под углом вперед, вправо и влево — к нижней челюсти под полостью рта. Таким образом, область, ограниченная с боков грудино-ключично-сосцевидными мышцами, снизу — грудинной, а сверху — нижней челюстью, состоит из двух выпуклых поверхностей, лежащих под углом друг к другу, и совместно образующих как бы подобие передней части воронки: раструб ее — это поверхность от нижней челюсти до подъязычной кости, горлышко воронки — гортань и трахея (функционально это и есть своеобразная воронка, сквозь кото-

рую внутрь организма поступают пища и воздух). При построении шеи эту область и нужно строить, как две лежащие под углом друг к другу выпуклые формы, место пересечения которых лежит на подъязычной кости. Если повернуть голову (см. табл. I), можно заметить, что подъязычная кость, а за ней гортань следуют за нижней челюстью и, скручиваясь, меняют свою форму — это тоже надо учесть при построении рисунка с повернутой головой. Форма меняется также при открывании и закрывании рта и прочих движениях нижней челюсти.

В промежутке между нижней челюстью и подъязычной костью расположен ряд мышц: ближе к поверхности лежит двубрюшная мышца (см. рис. 42). Два брюшка этой мышцы соединяются сухожилием. Переднее брюшко начинается от задней поверхности подбородочной части нижней челюсти рядом со своей парой и переходит в сухожилие, которое тянется назад до подъязычной кости, на которой имеется фиброзная петля. Сухожилие проходит через эту петлю, как сквозь блок, затем поворачивает под углом и переходит во второе брюшко, которое прикрепляется к сосцевидному отростку височной кости (см. рис. 42).

Действие. При закрытой челюсти поднимает подъязычную кость, а при фиксированной подъязычной кости опускает нижнюю челюсть, т. е. открывает рот.

Челюстно-подъязычная мышца (диафрагма рта). Непарная, лежит глубже предыдущей. Начинается от задней поверхности подбородочной части нижней челюсти и прикрепляется к подъязычной кости, образуя дно полости рта (см. рис. 42).

Действие. При закрытой нижней челюсти тянет вперед и поднимает подъязычную кость, при фиксированной подъязычной кости опускает нижнюю челюсть, т. е. открывает рот.

Таким образом, открывание рта требует фиксации подъязычной кости. Это достигается напряжением мышц, которые тянутся от подъязычной кости вниз; из них поверхностно расположена грудино-подъязычная мышца.

Грудино-подъязычная мышца начинается от задней поверхности грудины, идет по передней поверхности гортани и трахеи рядом со своей парой и прикрепляется к подъязычной кости.

Действие. Тянет вниз подъязычную кость, фиксирует ее, давая тем возможность двубрюшной и челюстно-подъязычной мышцам, опуская нижнюю челюсть, открывать рот.

Подкожная мышца шеи — платизма. Эта мышца в виде очень тонкой мышечной пластинки лежит под кожей. Начинается от фасции верхней части груди, ложится поверх ключицы на передней стороне шеи, достигает нижней части лица и доходит до угла рта.

Действие. Не участвует в обычных движениях шеи и головы; напрягается только при огромных физических усилиях и душевных переживаниях, при страшном гневе, безумном ужасе, очень сильной боли. Тянет кожу нижней части лица и угол рта в сторону и вниз. На шее при сокращении заметна в виде продольных, идущих по ходу волокон валиков (снизу вверх и снаружи внутрь) и образует на коже горизонатальные складки и морщины.

Лопаточно-подъязычная мышца — длинная, лентообразная мышца, тянется от лопатки к подъязычной кости. Покрыта мышцами почти вся; под кожей лежит в надключичной ямке в промежутке между трапециевидной и грудино-ключично-сосцевидной мышцами.

Действие. Опускает подъязычную кость. Бывает заметна при рыданиях, огромном напряжении, при тех же условиях, что и подкожная мышца шеи (рис. 42).

ПЛАСТИКА, ДВИЖЕНИЯ И ПОСТРОЕНИЕ ШЕИ С ГОЛОВОЙ

Высота шеи зависит от многих причин: от пола, возраста, от индивидуальных особенностей. Она зависит не только от высоты шейных позвонков, но и от того, насколько низко расположены нижние границы шеи спереди. При расположенном низко плечевом поясе и слабом развитии мускулатуры, при покатых плечах шея бывает длиннее. Когда плечи расположены высоко, шея может быть короче. У детей, в особенности маленьких — ползунков, шея относительно короче.

Шея производит очень большое количество движений, которые часто бывают комбинированными, т. е. движения шеи совершаются совместно с движениями головы. Кроме того, незначительные движения на ограниченном участке совершают гортань, а также подъязычная кость, которая движется при акте глотания.

Движения шеи совершаются не только за счет описанных выше мышц. Многообразие движений шеи и головы обусловливается также работой глубоких мышц, которые не влияют на внешний рельеф и в пластической анатомии не изучаются.

Ниже описываются основные движения головы и шеи, их размах и ограничения. Все описанные движения проделайте на себе.

Подъем головы вверх ограничивается натяжением передних мышц шеи; область между яремной впадиной, гортанью и подбородком натягивается, яремная ямка делается более плоской, грудино-ключично-сосцевидные мышцы слегка сплющиваются и шея делается более широкой. Затылок приближается к VII шейному позвонку и между ними образуются горизонтальные кожные складки. Дальнейшее отгибание головы назад будет совершаться не за счет шеи, а за счет поясничной части позвоночника.

Сгибание головы вперед свободно и ограничивается соприкосновением подбородка с передней частью шеи; при этом напряжены и рельефны грудино-ключично-сосцевидные мышцы.

Сгибание головы вбок ограничено натяжением трапециевидной мышцы противоположной стороны. Сближение боковой части головы с ключицей может происходить отчасти за счет наклона шеи, отчасти за счет подъема соответствующей стороны плечевого пояса, т. е. ключицы с лопаткой; при этом рельефны и напряжены грудино-ключично-сосцевидные мышцы соответствующей стороны.

Повороты головы вокруг вертикали совершаются свободно; только при самых сильных поворотах срединная плоскость головы всегда сохраняет более или менее острый угол с фронтальной плоскостью грудной клетки. Полный же поворот головы назад осуществляется не за счет шеи, а за счет вращения позвоночника и в особенности поворота таза, отчего производить его возможно лишь стоя.

При сильном вдохе подтягиваются кверху грудная клетка и внутренние концы ключиц; от этого углубляются надключичные впадины и в них при этом заметен рельеф работающих лестничных мышц. Грудино-ключично-сосцевидные мышцы тоже работают, сильно напряжены и очень рельефны; от этого заметно углубляется яремная впадина.

При сильном отведении лопаток и плеч назад надключичные ямки сглаживаются, в их внутренних углах выступают лестничные мышцы, движение которых будет заметно, если при этом произвести сильный вдох.

Если пожать плечами, надключичные ямки станут глубже, а если при этом перевести лопатки и верхушки плеч вперед, еще глубже.

При построении шеи и головы спереди срединная линия намечается

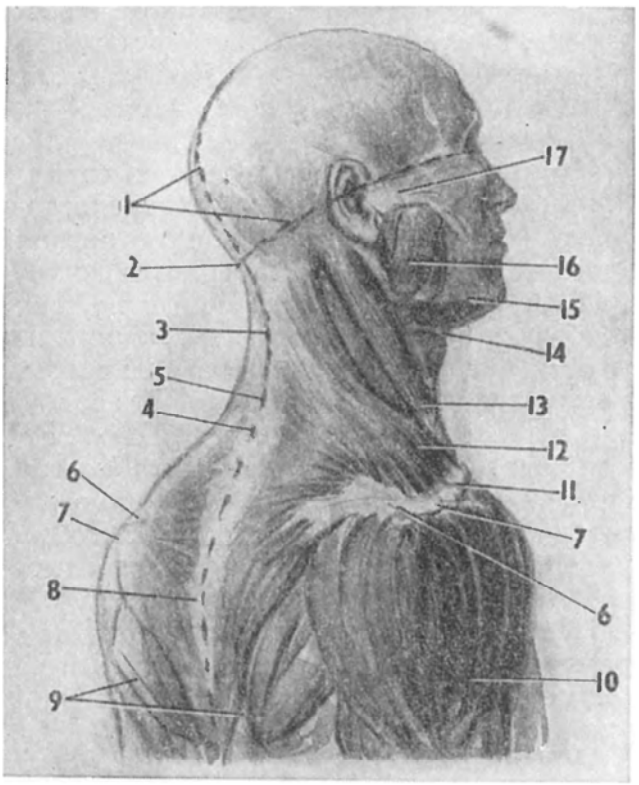

Рис. 44. Построение головы, шеи и плечевого пояса сзади и сбоку:
1 — «крестовина», *2* — наружное затылочное возвышение, *3*, *4* — средняя линия шеи, *5* — VII шейный позвонок, *6* — лопаточная ость, *7* — акромион, *8* — средняя линия спины, *9* — позвоночный край лопатки, *10* — дельтовидная мышца, *11* — ключица, *12* — трапециевидная мышца, *13* — грудино-ключично-сосцевидная мышца, *14* — подъязычная кость, *15* — нижняя челюсть, *16* — жевательная мышца, *17* — скуловая дуга

через середину яремной впадины, через середину гортани и подъязычной кости на середину подбородка. При поворотах головы передняя область шеи, похожая на воронку, будет изменять форму и несколько скручиваться; в этом случае средняя линия должна намечаться в соответствии с этими изменениями и самая форма строится по отношению к этой линии справа и слева. Разумеется, будет меняться и форма грудино-ключично-сосцевидных мышц, что тоже нужно наметить.

Для того чтобы сразу определить поворот и наклон головы, намечаются срединная и поперечная линии крестовины. Намечаются нижняя челюсть, ухо, трапециевидные мышцы и ключица. Этим сразу определяется связь головы и шеи с грудной клеткой и плечевым поясом. Дальнейшее построение головы идет *снизу вверх* по ее костным пунктам.

Очень важно строить от яремной впадины, как от исходного пункта снизу вверх, а *не срисовывать контур силуэта*. Контур нарушается при малейшем движении модели, и если его механически срисовывать — ничего не получится. Правильный контур возникает только в результате анатомического построения.

При построении сбоку тоже важно правильно найти срединную линию воронкообразной части шеи, вести ее от яремной впадины на подбородок даже тогда, когда силуэт головы и шеи близок к профилю. Это относится также и к обеим линиям крестовины — срединной и поперечной; правильная их наметка помогает найти даже почти неуловимые наклоны и повороты, что придает большую живость и прелесть рисунку. Очень важно правильно наметить ракурс ключицы — ее уход в глубину от акромиона к яремной впадине, а также довольно сложный ракурс трапециевидной мышцы (рис. 44). Наметить, как она, спускаясь с черепа наподобие полы шатра, постепенно по мере своего прикрепления к ости лопатки доходит до акромиона, а потом заворачивается назад в глубину по мере своего прикрепления к ключице, образуя выпуклую форму. При этом намечаются надключичная впадина и ее узкое продолжение вверх.

Этот ракурс ключицы и трапециевидной мышцы надо тщательно построить, иначе изображение будет плоским: акромион окажется в одной плоскости с головой, что довольно часто бывает на практике, когда пренебрегают правильным построением, — голова не будет связана с плечевым поясом и глубина и пространство листа не будут решены.

При построении головы и шеи сзади (см. рис. 44) срединной линией служит продольная спинная борозда, соответствующая позвоночнику. Она тянется от седьмого шейного позвонка вверх к наружному затылочному возвышению и при поворотах головы, естественно, следуя за ее движением, будет уклоняться в сторону. Тем тщательнее нужно ее намечать от седьмого шейного позвонка к наружному затылочному возвышению. От возвышения вверх намечаются средняя линия головы и вторая линия крестовины, которая пройдет через затылочное возвышение, ушное отверстие и далее вперед по скуловой дуге. Эти линии крестовины определяют наклон и поворот головы. Надо наметить уши, а если голова повернута так, что видно только одно ухо, надо представить себе точно, где расположено другое ухо. Намечаются теменные бугры. На шее намечаются трапециевидные мышцы, акромионы и верхние части грудино-ключично-сосцевидных мышц, если они видны.

Подобного рода построение шеи с головой вверх от плечевого пояса приучает учащегося легко находить и в дальнейшем легко ощущать закономерную анатомическую связь между головой и фигурой, когда фигура изображается целиком.

Привычка к закономерному построению скажется и тогда, когда в задачу будет входить изображение только головы с плечами. В этих случаях построение будет идти обратным порядком: от головы по шее к плечевому поясу. И если модель будет даже одетой, все же знание правильного анатомического построения, привычка к нему не позволят художнику довольствоваться примитивной связью между головой, шеей и воротником или вырезом платья. Несмотря на одежду, пластическая связь будет соблюдена. Это очень важно, потому что на практике очень часто встречаются портретные изображения, которые при многих достоинствах лишены пластики, так как не построены.

Постройте шею с головой в три четверти спереди, следуя *вверх* от яремной впадины и плечевого пояса. Постройте то же — сзади, следуя *вверх* от седьмого шейного позвонка и плечевого пояса. Постройте голову с шеей в три четверти спереди и в три четверти сзади, следуя *вниз* к яремной впадине и плечевому поясу.

Вопросы. Трапециевидная мышца. Грудино-ключично-сосцевидная мышца. Глотка, подъязычная кость, гортань, трахея и воронкообразная форма, которую они образуют. Изменения этой формы при поворотах. Мышцы, открывающие рот: двубрюшная и челюстно-подъязычная и фиксирующая подъязычную кость грудино-подъязычная. Платизма. Основные принципы построения шеи с головой вверх от яремной впадины, от седьмого шейного позвонка и плечевого пояса и обратно вниз.

МЫШЦЫ ГОЛОВЫ, ЕЕ ДЕТАЛИ И ПЛАСТИЧЕСКАЯ АНАТОМИЯ ОРГАНОВ ЧУВСТВ

Мышцы головы расположены главным образом в области лица. Их можно разделить на две резко отличающиеся друг от друга группы:

1) мышцы, которые передвигают нижнюю челюсть, т. е. главным образом участвующие в акте жевания, — их можно назвать *жевательными мышцами*, и 2) мышцы, которые под влиянием душевных переживаний или иных воздействий изменяют выражение лица, — их можно назвать *мимическими мышцами*.

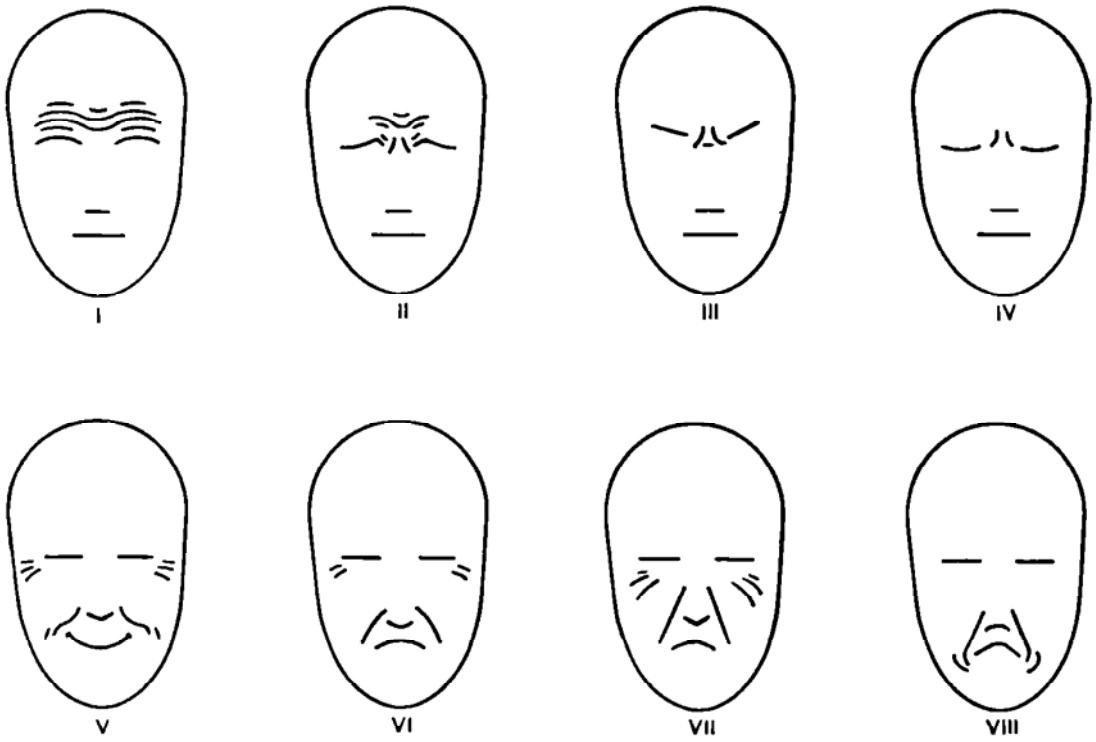

Рис. 45. Схемы изменений, производимых действием отдельных мимических мышц. *I* — мышца внимания; *II* — мышца боли; *III* — мышца угрозы *IV* — мышца размышления; *V* — мышца смеха; *VI* — мышца плача (слабое напряжение); *VII* — то же (сильное напряжение); *VIII* — мышца презрения

Жевательные мышцы имеют строение обычных мышц, с которыми мы сталкивались, изучая скелетные мышцы туловища, конечностей. Они имеют более или менее объемную мышечную часть, дающую при сокращении видимый рельеф. Жевательные мышцы участвуют не только в жевательных движениях нижней челюсти. Они участвуют и в произношении слов, открывая и закрывая рот во время речи то меньше, то больше; кроме того, они принимают участие частично и в мимических движениях.

Мимические мышцы — это мышцы совершенно иного типа. Это кожные мышцы, т. е. такие, которые передвигают не отдельные части скелета, а кожу, поэтому они много слабее скелетных мышц, их мышечные части очень тонки и не имеют заметного рельефа. Они залегают в коже лица или между кожей и костями. Сокращение их проявляется не местным утолщением, возникающим от увеличения размеров действующей мышцы, а лишь перемещением кожи и изменением форм кожных образований лица, таких, как веки, губы.

Мимические мышцы располагаются вокруг естественных отверстий лица: глаз, рта, ноздрей. Одни мышцы производят их сужение смыкание, другие мышцы, напротив, их расширяют. При этом на коже лица образуются разнообразные, соответствующие воздействию мышц складки и ямки. Чем более эластична кожа, тем скорее эти складки по минование действия мышц сглаживаются. К старости потеря эластичности кожи приводит к тому, что складки ее приобретают привычный характер и остаются на коже даже тогда, когда действие мышц прекращается. Так возникают морщины: на лбу, около глаз, в других местах; приобретают постоянный характер и углубляются носогубные складки и т. д. Сокращаясь под влиянием нервных импульсов, мимические мышцы двигают

кожу, образуя на лице складки, и, залегая вокруг отверстий лица — рта, разреза глаз, ноздрей своим сокращением изменяют их очертания и форму (рис. 46).

Сдвиги кожных покровов и изменения очертаний рта, носа, глаз производят на лице мимические изменения; придают лицу различные выражения, соответствующие различным эмоциям: боли, печали, веселью, гневу и пр., а также выражения, соответствующие внешним ощущениям: холода, тепла, слуховым, зрительным, обонятельным, вкусовым, осязательным и любым комплексам внешних раздражителей.

В зависимости от характера и воспитания человека и окружающих его условий мимические мышцы реагируют или рефлекторно (непосредственно), или сдержанно; могут также совсем не реагировать, скрывая ощущения человека. Кроме того, мимические мышцы, подчиняясь волевым импульсам, могут придать лицу выражение, отнюдь не соответствующее эмоциям, испытываемым человеком в данный момент, тем самым помогая скрыть истинное состояние. Посредством специальных упражнений мимические мышцы могут стать аппаратом для всякого рода сценических перевоплощений, что так необходимо актерам.

Таким образом, мимические мышцы являются выразителями внутренней жизни человека и его реакцией на внешние раздражители, и вместе с тем, по мере необходимости, наоборот, помогают человеку скрывать свое внутреннее состояние и даже создавать видимость другого.

Мышцы или залегают под кожей, частично срастаясь с ней, или прикрепляются одним концом к коже, а другим начинаются от неподвижной основы, чаще всего от кости. В этих случаях, сокращаясь, мышца подтягивает место своего прикрепления на коже к кости и образует, таким образом, на коже складки. Эти складки, естественно, пересекают направление волокон действующей мышцы, например волокна лобной мышцы, идущие вертикально, образуют на лбу горизонтальные складки.

При изучении мимических мышц недостаточно довольствоваться изучением хода самой мышцы, необходимо практически ознакомиться с теми изменениями, которые ее действие вызывает на лице. Наилучший способ для этого — изучение движений собственного лица в зеркале, так как модель для этой цели мало подходит. Натурщик плохо понимает, что от него требуется, и может произойти путаница, а кроме того, трудно позировать с одной напряженной мышцей. Работа же с собственным лицом после некоторой тренировки идет весьма успешно.

Сначала согласно описанию напрягаются отдельные мышцы и срисовываются изменения, которые они вызывают на отдельных участках лица, таким образом изучается действие каждой мышцы — каждой «буквы» мимический азбуки. А уж потом изучается комбинированное действие мышц на разных участках лица — изучается все в целом — «буквы слагаются в слова». Поработав с натуры, полезно рисовать от себя по памяти. Рисунки непременно должны быть объемными. Правда, при изучении действия отдельных мышц полезно пользоваться графическими схемами, упрощенно изображающими результаты действия мышц (рис. 45), но эти схемы не должны подменять при изучении объемных изображений.

В дальнейшем при описании мышц в качестве примеров упоминаются персонажи известных картин, на лицах которых действие описываемой мышцы особенно хорошо выявлено. При изучении этих лиц, разумеется, нужно помнить, что на них изображено действие не одной упоминаемой в данном примере мышцы, но также и других, правда, меньше выявленных.

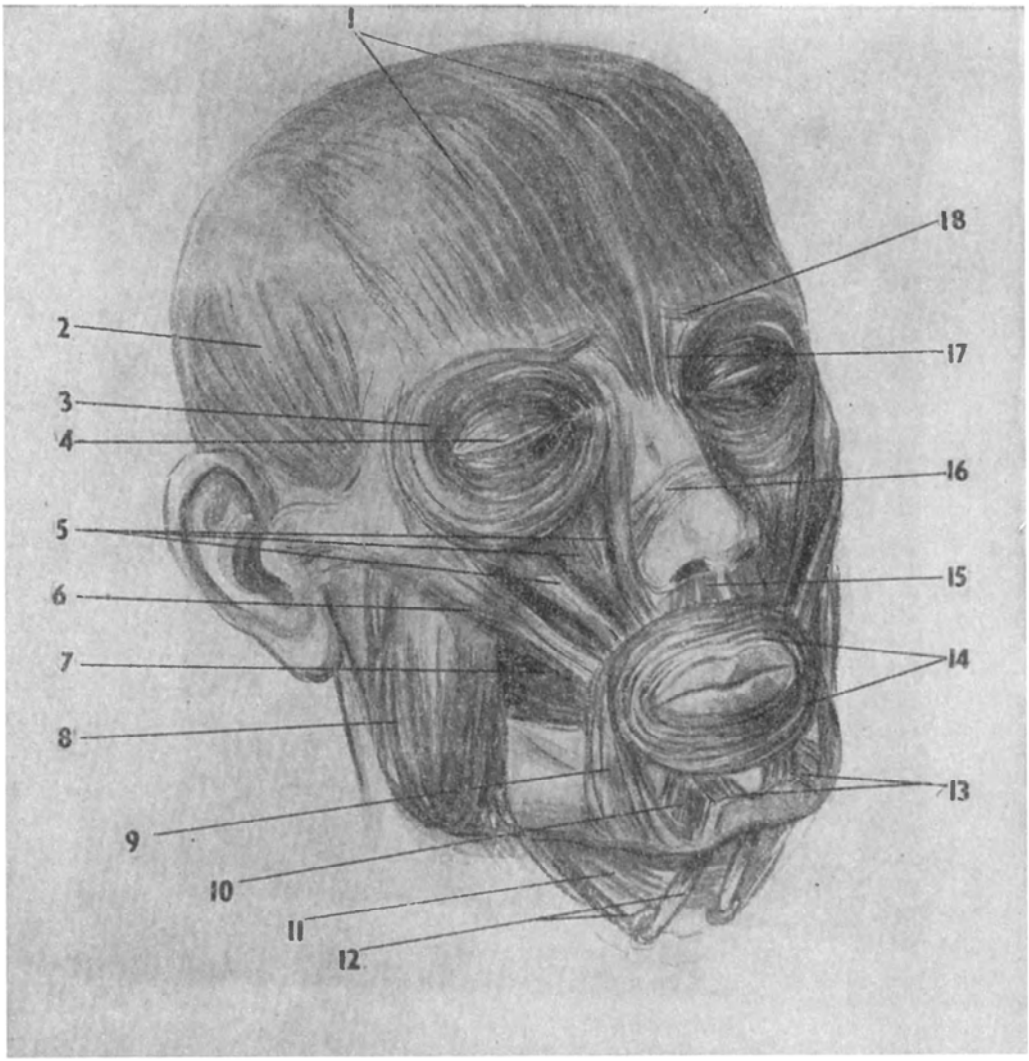

Рис. 46. Мышцы головы (полусхематично):

1 — лобная, *2* — височная, *3* — круговая мышца глаза — орбитальная часть, *4* — вековая часть, *5* — квадратная мышца, мышца верхней губы — мышца плача, *6* — мышца смеха (скуловая), *7* — щечная мышца, *8* — собственно жевательная мышца, *9* — треугольная мышца рта — мышца презрения, *10* — квадратная мышца нижней губы — мышца отвращения, *11* — челюстно-подъязычная мышца, *12* — двубрюшная мышца, *13* — подбородочная мышца, *14* — круговая мышца рта, *15* — мышца, опускающая перегородку носа, *16* — носовая мышца, *17* — мышца угрозы, *18* — мышца боли

Мимические мышцы

Лобная мышца. Лежит вертикально под кожей лба, рядом со своей парой. Вверху имеет почти неподвижное начало от черепного апоневроза. Черепной апоневроз — сухожильная пластинка, имеющая форму головы — «сухожильный шлем», одевающая сверху голову и переходящая сзади в затылочные мышцы, с боков — в ушные мышцы, спереди — в лобные. Внизу лобная мышца прикрепляется к коже брови (рис. 46).

Действие. Сокращаясь одновременно с обеих сторон, мышцы не сдвигают с места апоневроз, но легко поднимают брови, образуя на лбу ряд горизонтальных морщин. Действие лобных мышц сочетается с раскрытием глазной щели — выражение глаз, слегка или широко раскрытых, сочетается с поднятыми бровями и наморщенным лбом, что совместно придает лицу выражение внимания, удивления, испуга.

Разберем эти изменения, начиная с состояния покоя.

Рис. 47. Фрагмент картины В. Г. Перова «Птицелов». Действие лобной мышцы

Рис. 48. Фрагмент картины И. Е. Репина «Не ждали». Действие лобной мышцы

Рис. 49 Фрагмент картины В. Г. Перова «Охотники на привале». Действие лобной мышцы

Рис. 50 Девочка и мальчик — фрагмент картины И. Е. Репина «Не ждали». Действие лобной мышцы

Покой. Лоб гладок, брови опущены, край верхнего века лежит на уровне верхнего края зрачка (зрачок — отверстие в цветной части глаза — радужной оболочке).

Выражение внимания. Лобные мышцы сокращены слегка, брови чуть приподняты, на лбу легкие морщины, глаза раскрыты чуть больше обычного, края верхних век лежат между краями зрачков и краями радужных оболочек. Оттого что глаза раскрыты шире, они кажутся светлее, когда это движение происходит быстро, в обиходе говорят: «глаза блеснули». Лицо приобретает выражение внимания (В. Г. Перов. «Птицелов», рис. 47, И. Е. Репин «Не ждали», лицо входящего, рис. 48).

Выражение удивления. Лобная мышца сокращена сильнее, брови подняты выше, морщины на лбу выявлены резче, глаз раскрыт шире, край верхнего века находится на краю радужной оболочки. Лицо имеет удивленное выражение (И. Е. Репин. «Не ждали» — лицо мальчика, рис. 50; В. Г. Перов. «Охотники на привале» — молодой охотник, рис. 48).

Выражение испуга, ужаса, страха. Лобная мышца сокращена очень сильно — брови подняты высоко, а лоб весь напряжен и в морщинах. Очень широко раскрыты глаза, в обиходе говорят: «выпучены», верхнее веко поднято над краем радужной оболочки, отчего радужная оболочка сверху окружена белочной оболочкой. Это выражение, доведенное до предела, придает лицу выражение безумного ужаса (И. Е. Репин. «Иван Грозный и сын» — лицо Ивана) (рис. 51). Если напряжение не очень сильно, на лице выражение испуга.

Конечно, каждое из этих выражений может возникнуть на лице само по себе без последовательного нарастания. Например, выражение ужаса может возникнуть сразу, без предварительного появившегося выражения внимания.

Пирамидальный мускул (мускул гордецов). Лежит рядом со своей парой между бровями. Внизу мышца прикрепляется к носовой косточке, вверху — к коже на внутреннем конце брови.

Действие. Обычно мышцы — правая и левая, работают одновременно, тянут вниз кожу между бровями, образуя главным образом вертикальные складки и сближая брови внутренними концами вниз — опускают *внутренние концы бровей.* Придают лицу выражение гнева, угрозы (В. И. Суриков. «Меньшиков в Березове» — лицо Меньшикова, рис. 52). Пирамидальный мускул иногда является антагонистом лобной мышцы, опуская в противовес ей кожу лба. Взаимодействие этих мышц проявляется так: на одной стороне мышца внимания напряжена, бровь приподнята, на лбу лежат морщины и складки, на другой стороне бровь, напротив, оттянута вниз вследствие работы пирамидального мускула — лицо приобретает выражение презрительного, высокомерного внимания (В. В. Пукирев. «Неравный брак» — лицо новобрачного, рис. 53).

Мускул, сморщивающий брови (мускул боли). Обе мышцы начинаются от надпереносья, тянутся вправо и влево под кожей бровей и прикрепляются к коже на середине их.

Действие. Мышца тянет внутренний конец брови вверх и внутрь так, что внутренние концы бровей сближаются кверху; зачастую брови перегибаются под углом. При этом кожа образует крупные складки параллельно и выше бровей, а также мелкие складки, перпендикулярные ходу мышцы, которые мышца как бы нанизывает на себя по мере сокращения.

Наиболее характерное в действии этой мышцы — подъем внутренних концов бровей, чем она резко отличается от пирамидальной, кото-

Рис. 51. Фрагмент картины И. Е. Репина «Иван Грозный и сын»

Рис. 52. Фрагмент картины В. И. Сурикова «Меньшиков в Березове»

Рис. 53. Фрагмент картины В. В. Пукирева «Неравный брак»

рая опускает внутренние концы бровей. Мышца выражает мучительные воспоминания (И. Е. Репин, «Не ждали» — голова девочки, см. рис. 50), боль или печаль (В. И. Суриков. «Меньшиков в Березове» — лицо дочери, рис. 52), боль, обиду (С. А. Коровин. «Мир» — лицо обиженного в центре картины, см. рис. 56).

Круговая мышца глаза расположна впереди глазницы на ее костных краях, вокруг глаза и на веках. Состоит из двух частей: вековой и глазничной (см. рис. 46).

Вековая часть мышцы лежит на веках, очень тонкая. Волокна ее идут концентрическими дугами, обращенными выпуклостью вверх на верхнем веке и выпуклостью вниз — на нижнем.

Вековая часть может сокращаться самостоятельно; при сокращении мышечные волокна выпрямляются и сближают края век — глаза закрываются; действие это происходит без заметного усилия, например, когда человек засыпает.

Глазничная часть мышцы — та, что лежит вокруг вековой. Она тоже состоит из концентрических мышечных волокон, которые, начинаясь во внутреннем углу глазницы, окружают вековую часть и прикрепляются там же, где начинаются.

Действие. Сокращаясь отдельно, давит снаружи на веки, сближая их. Если веки при этом не закрыты, то получается прищуривание. При одновременном сокращении всей круговой мышцы веки смыкаются, глазничная часть, сокращаясь, давит на веки, они с силой прижимаются друг к другу — получается зажмуривание. При этом появляются идущие радиусами морщины, в особенности заметные на наружном углу глаза.

Верхняя половина глазничной части может сокращаться отдельно, без резкого усилия. Ее сокращение выпрямляет брови и слегка их опускает над глазами, придавая лицу сосредоточенное выражение раздумья, размышления. Эту часть мышцы именуют мышцей размышления (не путать с тем выражением, которое вызывает мышца гордецов!). Одновременно, действуя на бровь в противоположном направлении, эта мышца является антагонистом лобной — она растягивает кожу лба, сглаживает морщины, внося элемент успокоения, необходимый для углубленного размышления. Сокращается эта мышца непроизвольно, в минуту спокойного раздумья; ее действие можно видеть со стороны у окружающих или в произведениях искусства. При попытках же ее сократить произвольно во время работы с зеркалом над собственным лицом обычно сокращается не она, а мышца гордецов, что, конечно, нежелательно (В. И. Суриков. «Меньшиков в Березове» — лицо сына, см. рис. 52).

Мышца смеха — большая скуловая. Начинается от скуловой кости, тянется вниз и внутрь и прикрепляется к углу рта, пройдя через нижний конец носо-губной складки (кожная складка, которая тянется от крыльев носа с обеих сторон к углам рта, особенно заметна при смехе и плаче) (рис. 46).

Действие. Мышцы правая и левая сокращаются обычно одновременно. При легком сокращении углы рта поднимаются, нижние концы носо-губных складок слегка изгибаются — появляется улыбка (рис. 54). При смехе мышцы сокращаются сильнее, углы рта поднимаются выше, нижняя часть носо-губной складки изгибается выпуклостью в наружную сторону так, что вся складка приобретает S-образную форму. При сильном смехе щеки, подтянутые кверху напряжением скуловых мышц, давят снизу на нижние веки, которые, поднимаясь, частично прикрывают снизу радужные оболочки глаз, что придает глазам смешливое, лукавое выражение. При смехе часто работает мышца внимания — смеющийся внимательно всматривается в явление, вызывающее его смех, — от этого верхнее веко и бровь приподняты, а на лбу образуются складки и морщины. Если же наблюдаемое вызывает, помимо смеха, еще удивление или восхищение — брови и верхние веки поднимаются еще выше, между тем как нижнее веко по-прежнему прикрывает глаз снизу. При улыбке и смехе рот приоткрыт или даже растянут, поэтому становятся видны зубы (И. Е. Репин. «Запорожцы», рис. 55).

Квадратная мышца верхней губы — мышца плача. Начинается от нижнего края глазницы, волокна ее идут вниз через носо-губную складку и вплетаются в середину верхней губы; часть внутренних волокон вплетается в крыло носа.

Действие. При слабом сокращении мышца приподнимает *середину* верхней губы, изгибает носо-губную складку выпуклостью кнаружи и кверху и слегка расширяет ноздрю — лицо принимает плаксивое выражение.

Рис. 54. Фрагмент картины И. Е. Репина «Запорожцы» — писарь

Рис. 55. Фрагмент картины И. Е. Репина «Запорожцы» — старый казак

Рис. 56. Фрагмент картины С. А. Коровина «Мир»

При сильном сокращении мышцы (во время плача) верхняя губа поднимается выше и носо-губная складка сильно подтягивается кверху, тогда как верхний ее конец заворачивается вниз, к носу. Крыло носа тянется кверху, ноздря сильней расширена; от внутреннего угла глаза кнаружи тянутся морщины, по которым катятся слезы (С. А. Коровин. «Мир» — фигура в центре, рис. 56). Отдельное сокращение внутренних пучков вызывает легкое расширение ноздрей, когда человек слегка принюхивается; действие это непостоянное.

Носовые мышцы. Имеют общее сухожилие, которое лежит на спинке носа, как седло. Мышцы с обеих сторон спускаются вниз и вплетаются в кожу боковой поверхности носа (рис. 57).

Действие. Сокращаясь, обе мышцы образуют продольные складки на коже носа и поднимают его крылья (растягивая вверх ноздри), «сморщивают нос». Сокращение мышц может быть и односторонним. Это действие возникает как при неприятном запахе, так и при любых неприятных ощущениях: противном зрелище, режущем звуке, резком холоде, ожоге и пр., а также выражает предельное недовольство, в особенности в комбинации с действиями других мышц — пирамидальной, сморщивающей брови, и мышцы отвращения — см. ниже.

Мышца, опускающая перегородку носа. Лежит рядом со своей парой, начинаясь от ячеистого отростка верхней челюсти над средним резцом, тянется вверх и вплетается в перегородку носа.

Действие. Тянет вниз перегородку носа и опускает середину верхней губы, способствуя «поджиманию губ» (рис. 46, 58).

Круговая мышца рта. Непарная мышца, залегает в коже вокруг отверстия рта в виде концентрических волокон. Состоит из двух частей — внутренней и наружной. Внутренняя часть окружает рот и залегает под розовой каймой губ и рядом; наружная часть окружает внутреннюю.

Действие. При отдельном сокращении внутренней части рот суживает-

Рис. 57. Действие носовой мышцы

Рис. 58. Действие мышцы, опускающей перегородку носа

Рис. 59. Сокращение внутренней части круговой мышцы рта

Рис. 60. Сокращение наружной части круговой мышцы рта

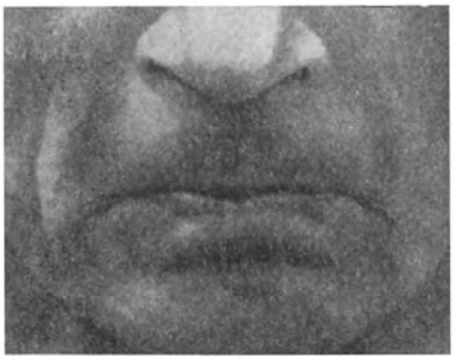

Рис. 61. Совместное сокращение обеих частей круговой мышцы рта: поджимание губ

Рис. 62. Сокращение мышцы презрения

Рис. 63. Сокращение мышцы отвращения

Рис. 64. Сокращение подбородочной мышцы

ся наподобие кисета, стягиваемого шнуром, как для свиста или для произношения букв «у», «ю» (рис. 59). Наружная часть, сокращаясь отдельно, сжимает участок вокруг отверстия рта и выталкивает губы вперед; в обиходе это называют «вытягиванием губ», «надуванием губ» (рис. 60). При одновременном сокращении обеих частей губы крепко сжимаются (чему способствуют сокращение мышцы, опускающей перегородку носа, которая интенсивно опускает верхнюю губу, и сокращение подбородочной мышцы, поднимающей нижнюю губу) и даже могут завернуться внутрь. В обиходе это движение называют «поджиманием губ», оно возникает при необходимости сдержаться, скрыть, подавить свое внутреннее состояние или выразить презрение (рис. 46, 61).

Треугольная мышца рта — мышца презрения. Ее широкое основание начинается от боковой поверхности нижней челюсти, узкий конец поднимается кверху и вплетается в угол рта.

Действие. Сокращаясь, тянет вниз угол рта и носо-губную складку. При сильном сокращении заворачивает конец носо-губной складки вниз и вперед — придает лицу выражение презрения (рис. 46, 62).

Квадратная мышца нижней губы — мышца отвращения. Начинается от боковой поверхности подбородка (кнутри от предыдущей), поднимается вверх и вплетается в нижнюю губу.

Действие. Выворачивает нижнюю губу, тянет ее вниз, придавая лицу выражение отвращения. При этом правая и левая мышцы тянут нижнюю губу в разные стороны, растягивая ее (рис. 46, 63).

Подбородочная мышца. Начинается рядом со своей парой на передней поверхности нижней челюсти у основания передних зубов, спускается вниз и вплетается в кожу подбородка.

Действие. Правая и левая мышцы, сокращаясь одновременно, тянут вверх кожу подбородка вместе с жировым комком, заключенным в ней (этот жировой комок отделен от нижней губы подбородочно-губной бороздой). Если при этом квадратная мышца

нижней губы не работает, подбородочная мышца поднимает вверх нижнюю губу. Приподнятая нижняя губа придает лицу (рис. 46, 64) выражение надменности, заносчивости; если при этом углы рта опущены мышцами презрения, выражение надменности усиливается.

Наиболее часто подбородочная мышца сокращается совместно с квадратной мышцей нижней губы — мышцей отвращения. При этом кожа подбородка поднимается кверху и ей навстречу выворачивается нижняя губа, придавая лицу выражение предельного отвращения, отчего подбородочно-губная борозда сильно углубляется.

Описанное выше «поджимание губ», производимое в основном напряжением круговой мышцы рта, может быть усилено до предела напряжением мышцы, опускающей перегородку носа, которая с силой тянет вниз верхнюю губу, и подбородочной мышцы, с силой поднимающей нижнюю губу навстречу верхней. В этих случаях область рта выражает предельное напряжение, указывающее на необходимость сдержаться, подавить душевные движения: гнев, боль, страх и пр.

Щечная, или ланитная, мышца (см. рис. 46) образует мышечную основу щеки. Начинается сзади от сухожильного тяжа, который тянется вертикально от клиновидной кости к нижней челюсти, снизу и сверху идет от нижней и верхней челюстей, а впереди вплетается в круговую мышцу рта. Таким образом, мышца замыкает сбоку полость рта.

Действие. Во время еды, когда пища попадает между щекой и зубами, мышца, напрягаясь, переносит пищу на зубы. Если надуть щеки, мышцы сперва растягиваются, а затем, напрягаясь, выталкивают воздух изо рта (отсюда второе ее название — «мышца трубачей»). Если они в тонусе, то слегка оттягивают углы рта, каждая в свою сторону. При одностороннем сокращении мышца может сильно оттянуть рот в свою сторону, перекосить его.

Между щечной мышцей и кожей лежит жировое тельце щеки, в зависимости от размеров которого щека бывает худощавой или полной. У женщин жировое тельце больше, чем у мужчин; особенно оно развито у грудных младенцев.

Жевательные мышцы

Собственно жевательная мышца (см. рис. 46) начинается от скуловой дуги, тянется вниз и слегка назад и прикрепляется к углу нижней челюсти.

Действие. Поднимает нижнюю челюсть и прижимает ее к верхней, закрывая рот. Обычно на спокойном лице рот закрыт благодаря тонусу жевательных мышц — мышцы при этом не напряжены, и рельеф их мало заметен. Он становится заметным при жевании и в тех случаях, когда жевательные мышцы напрягаются дополнительно при закрытом рте, когда человек «стискивает челюсти». Это напряжение сопутствует сильным физическим напряжениям и появляется также тогда, когда необходимо проявить выдержку: перенести физическую боль, крупную неприятность или несчастье. Напряжение жевательных мышц сопутствует также гневу, готовности нанести удар или поссориться и появляется на лице совместно с напряжением мышц угрозы, презрения или отвращения. Таким образом, жевательная мышца является также и мимической — она придает лицу выражение решительности, угрозы.

Височная мышца (см. рис. 46). Лежит в височной впадине, от которой берет начало. Она веерообразна — вверху широка, книзу переходит в узкое сухожилие, которое проходит между стенкой черепа и скуловой дугой и прикрепляется к венечному отростку нижней челюсти.

Действие. То же, что у жевательной мышцы. Малорельефна. Когда человек худеет, мышца становится более плоской и по контрасту с ней рельефнее выступает височная линия и скуловая дуга, отчего височная ямка становится заметной (соответственно выражению «впалые виски»), тогда височная мышца приобретает мимическое значение.

Крыловидные мышцы. Лежат в глубине, двигают нижнюю челюсть вперед и в стороны; при этом суставные отростки выходят из суставных ямок и лицо удлиняется или перекашивается (в нижней части).

Работа крыловидных мышц сочетается с работой височной и собственно жевательной мышцы и мышцами, опускающими нижнюю челюсть; от этого при жевании нижняя челюсть не только опускается и поднимается, но и двигается вперед и назад, влево и вправо.

Реже бывают сокращения крыловидных мышц под влиянием душевных переживаний; в таких случаях мышцы или выдвигают челюсть вперед и это сочетается с выражением угрозы, или челюсть обвисает или сдвигается в сторону и это соединяется с выражением недоумения или боли — в данных случаях крыловидные мышцы играют роль мимических (в обиходе говорят: «лицо вытянулось», «лицо перекосилось»).

Важно помнить, что изучение отдельных мимических мышц — это изучение азбуки мимики. Хотя отдельное сокращение одной из этих мышц может придать лицу выражение, соответствующее ее названию, выражение лица редко возникает в результате действия одной мышцы; в жизни обычно работает несколько мышц. Поэтому, ознакомившись с мимической азбукой, надо изучать сложные выражения лица, анализировать их и воспроизводить самому наподобие того, как из букв слагается слово.

При работе с зеркалом над собственным лицом и изображении совместных действий различных мышц можно заметить, что некоторые сочетания возможны, а некоторые — нет. Например, соединение действий мышцы боли и мышцы отвращения с мышцей плача дают законченное впечатление «рева», особенно на детском лице. А одновременное сокращение первых двух мышц и мышцы смеха не дает осмысленного выражения лица. Подобного рода несоответствия могут возникнуть как в результате эмоциональной несовместимости, так и потому, что мышцы могут оказаться антагонистами, например лобная мышца и мышца размышления.

Мимика человеческого лица разнообразна, поэтому бессмысленно заштамповывать несколько мимических рецептов и пользоваться ими по мере надобности — это приведет к шаблону, отсутствию живости изображения. Напротив, знание действий мимических мышц, и умение их изображать в различных сочетаниях оживляет и разнообразит изображаемое. Но нужна большая практическая работа для усвоения в рисунке теоретических знаний (это уже выходит за рамки курса пластической анатомии).

Помимо работы с зеркалом производите устный анатомический разбор выражений лиц, изображаемых в произведениях мастеров реалистического направления в живописи, графике, скульптуре. Перерисовывайте их, но не просто копируя, а стараясь понять действие механизма мимики. Воспроизводите изучаемое по памяти, а также работайте от себя, сначала изображая соответствующее выражение, а затем проверяя по натуре. Можно не только рисовать, но и лепить. Полезно также изучать фотографии, но только не специально позирующих лиц и без ретуши, потому что важно сохранить естественность мимики.

Для наглядного показа совместного действия лицевых мышц полезно разобрать несколько картин, уже приведенных выше.

В картине Репина «Не ждали» (см. рис. 48) на лице мальчика помимо сокращения мышцы внимания, придающего лицу ясное выражение удивления, слегка сократилась мышца смеха, вызывающая радостную улыбку. Отсюда на лице выражение радостного удивления.

В лице Ивана Грозного (см. рис. 51) помимо предельного напряжения лобной мышцы, напряжены мышца боли и мышца плача, и это создает выражение не только ужаса, но и мучительной боли.

В лице Меньшикова (см. рис. 52) напряжены кроме мышцы угрозы также мышцы презрения, жевательная и круговая мышцы рта. На лице сложное выражение: угрозы, презрения к себе, к своему падению и сознания необходимости сдерживаться, выдержать, на что указывают стиснутые челюсти — работа жевательных мышц и поджатые губы — работа круговой мышцы рта. Напряжение четырех мышц придает лицу выражение, свидетельствующее о глубоких внутренних переживаниях.

Мимика — неотъемлемая часть композиции. В законченном произведении мимика должна сочетаться с позой, жестами, освещением и фоном. Пропорции головы и форма деталей лица, цвет глаз и волос, разумеется, также играют большую роль в выразительности лица.

Вопросы. Мышцы жевательные и мышцы мимические. Действие лобных мышц в сочетании с раскрытием глазной щели. Мышца угрозы. Мышца боли. Круговая мышца глаза, мышца размышления. Мышца плача. Носовая мышца. Мышца, опускающая перегородку носа. Круговая мышца рта. Мышца презрения. Мышца отвращения. Подбородочная мышца. Щечная мышца. Мышцы жевательные и крыловидные. Методика изучения действия мышц лица. Совместные действия нескольких мышц — сложное выражение лица.

Глаз

Орган зрения состоит из глазного яблока, вместе со зрительным нервом лежащего в глазнице, век, защищающих его спереди, глазных мышц, которые двигают глазное яблоко (рис. 65) и слезного аппарата.

Глазное яблоко представляет собой подобие шара, стенка которого состоит из трех оболочек. Наружная — белочная оболочка, или склера, белого цвета, в молодости имеет синеватый оттенок, в старости — желтоватый. Спереди склера переходит в прозрачную роговицу, через которую свет поступает внутрь глаза.

Под склерой находится сосудистая оболочка, кпереди переходящая в радужную. Под сосудистой лежит сетчатая оболочка — чувствительный аппарат, воспринимающий цвет и свет и по зрительному нерву передающий ощущения в мозг.

В переднем отделе глаза позади роговицы расположена радужная оболочка, а позади нее — хрусталик.

Радужная оболочка (радужка) — круглая вертикальная пластинка с круглым отверстием посредине — зрачком. Мышцы, заключенные в радужной оболочке, суживают зрачок на ярком свету и расширяют его в темноте, регулируя количество света, поступающего внутрь глаза. Радужная оболочка бывает разного цвета — от светло-голубого до черного; она определяет цвет глаз. Цвет радужки зависит от количества пигмента в задних слоях радужной оболочки (очень редко встречаются глаза разного цвета у одного человека; на зрении это не отражается).

Хрусталик представляет собой упругое, двояковыпуклое прозрачное тело, напоминающее маленькое двояковыпуклое стеклышко. Он стоит вертикально позади радужки и под воздействием специальной мышцы может менять форму — быть плоским или более выпуклым, тем самым слабее или сильнее преломляя лучи света и приспосабливая глаз для видения вдаль или — на близком расстоянии. Позади хрусталика по-

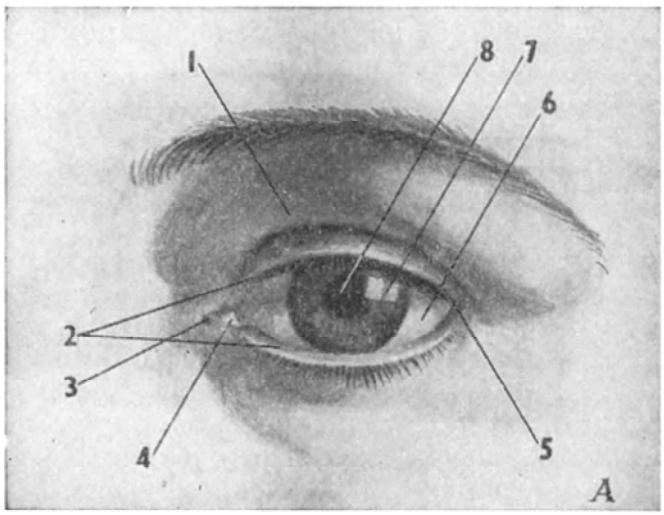

Рис. 65. Глаз. *А* — внешний вид:

1 **— покрывающая складка верхнего века,** ***2*** **— отверстия слезного канальца,** ***3*** **— внутренний угол глаза,** ***4*** **— слезное мясцо,** ***5*** **— наружный угол глаза,** ***6*** **— склера,** ***7*** **— радужная оболочка,** ***8*** **— зрачок;**

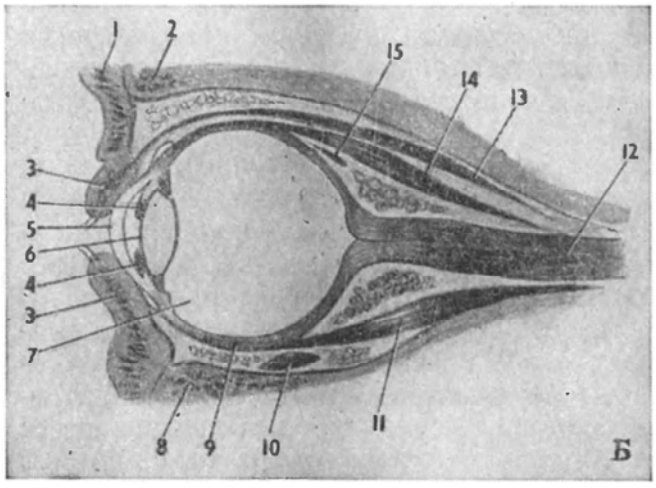

Б **— разрез глаза:**

1 **— кожа лба,** ***2*** **— лобная кость,** ***3*** **— веко,** ***4*** **— радужная оболочка,** ***5*** **— роговица,** ***6*** **— хрусталик,** ***7*** **— стекловидное тело,** ***8*** **— костная стенка глазницы,** ***9*** **— оболочки глазного яблока,** ***10, 15*** **— разрез косых мышц глазного яблока,** ***11, 14*** **— прямые мышцы,** ***12*** **— зрительный нерв,** ***13*** **— мышца, поднимающая верхнее веко**

лость глаза наполнена прозрачной студенистой массой — стекловидным телом. Впереди радужной оболочки между ней и роговицей лежит полость, наполненная жидкостью — передняя камера глаза.

Лучи света поступают в глаз через роговицу, проходят через влагу передней камеры, затем через зрачок попадают на хрусталик и далее через стекловидное тело, подвергаясь по дороге преломлению, достигают сетчатки, на которую отбрасывают изображение видимого предмета.

Мышцы, двигающие глазное яблоко, прикрепляются к нему с разных сторон, обусловливая его движение в любую сторону. Движения эти согласованы на обоих глазах, что обусловливает единство воспринимаемого глазом изображения. При нарушении этого единства «в глазах двоится» (например, при нажиме пальцем через веко глаз отклоняется в сторону и человек видит два изображения — единство изображения нарушается). При видении вдаль глаза смотрят прямо, при видении вблизи, например при чтении, оба глазных яблока поворачиваются к средней линии — это сведение глаз называется конвергенцией.

Веки лежат на передней поверхности глазного яблока и, подобно ему, имеют форму сегмента шара. Снаружи веко покрыто кожей, с внутренней стороны —слизистой оболочкой — конъюнктивой, которая переходит на глазное яблоко и спереди покрывает его, рыхло с ним соединяясь. Конъюнктива срастается с ним только вокруг роговицы, которая ос-

тается неприкрытой (при желании конъюнктиву можно приподнять пинцетом). В конъюнктиве много кровеносных сосудов; при раздражении (от ветра, пыли, жары, при заболеваниях, у пьяных и т. д.) они расширяются и глазные яблоки выглядят покрасневшими. Цвет глаз также зависит от зрачков — при их расширении глаза выглядят более темными, при сужении — более светлыми. При возбуждении сосуды радужной оболочки наполняются кровью и глаза темнеют, например светло-голубые глаза становятся серыми.

Слезный аппарат состоит из слезной железы и путей, проводящих слезную жидкость. Поверхность глаза блестит — она влажна, так как все время смачивается слезами. Слезы выделяются слезной железой, которая лежит в глазнице кнаружи от глаза. Отсюда они попадают на поверхность глаза и на слизистую оболочку век и проходят по ним к внутреннему углу глаза, где через отверстия на краях век поступают в слезно-носовой канал и просачиваются в нос. Эта циркуляция слез увлажняет и очищает переднюю поверхность глаза; при нарушении ее роговая оболочка и слизистая высыхают, что может повести к гибели глаза. При плаче слезы выделяются обильно, не успевают попасть в нос и переливаются через края век — вот почему, желая скрыть выступившие слезы, люди усиленно сморкаются, втягивая их в нос. При насморке слизистая носа набухает, закупоривает слезно-носовой канал и возникает слезотечение.

Постоянная влажность обусловливает блеск глаза. Если источник света находится близко, он отражается не одинаковыми участками поверхностей обоих глаз и соответственно этому блики в каждом глазу лежат несколько сближенно к переносице. Например, если на правом глазу блик лежит посредине зрачка, то на левом он располагается на внутренней части радужной оболочки.

Это проверьте на собственных глазах в зеркале, пользуясь настольной лампой.

Промежуток между веками называется разрезом глаз или глазной щелью; через него и видна передняя часть глазного яблока. На внутреннем углу глаза глазная щель заканчивается острым углом, в глубине которого видно розовое слезное мясцо, или слезник (см. рис. 65). На краях век растут ресницы, защищающие глаз от пыли, ветра, дыма. Край верхнего века находится на уровне верхнего края зрачка; край нижнего века при взгляде прямо вперед касается нижнего края радужной оболочки, но так как нижнее веко не следует за движениями глаза, то это положение при движении глаза меняется. При повороте глазного яблока вниз нижнее веко закрывает радужную оболочку снизу, при взгляде вверх между радужной и нижним веком видна белочная оболочка. Наоборот, верхнее веко следует за движением глазного яблока, и место касания века при обычных движениях глаза постоянно и меняется лишь при мимических движениях (см. с. 133).

Верхнее веко поднимается специальной мышцей, поднимающей верхнее веко, а нижнее опускается под действием собственной тяжести.

При открывании глаза верхнее веко уходит кзади под вышележащую кожу, которая образует над ним складку — *покрывающую складку* верхнего века. Иногда эта складка бывает незначительна, иногда заметна и лежит несколько выше края века, а иногда, в особенности у лиц монгольской расы, сильно нависает над верхним веком — настолько, что даже иной раз закрывает самый край века, и ресницы выглядывают из-под складки. Глаза при этом выглядят припухшими, и глазная щель сужена.

Глаза у разных людей расположены в глазнице различным образом:

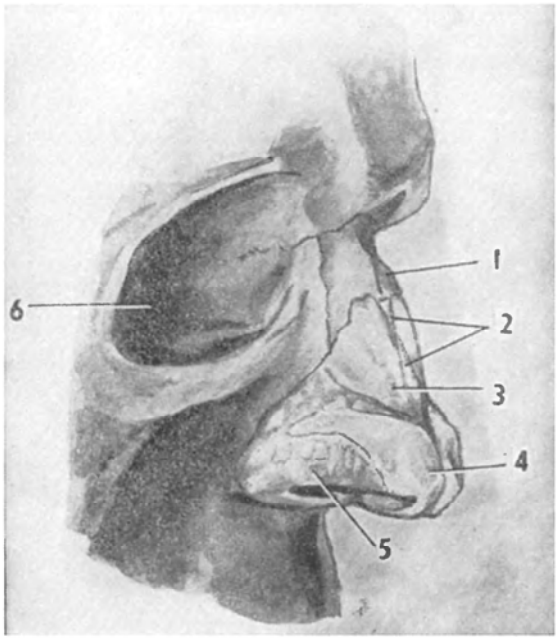

Рис. 66. Строение носа:

1 — носовые косточки, *2* — хрящ перегородки носа, *3* — треугольный боковой хрящ носа, *4* — большой хрящ крыла носа, *5* — малые хрящи крыла носа, *6* — глазница

бывают глубоко сидящие глаза, бывают и расположенные ближе к поверхности, как говорят, «глаза на выкате». Так как глазное яблоко покоится на жировой ткани, а при похудении эта жировая ткань частично рассасывается, то и глаза могут слегка уходить в глубь глазницы — в обиходе говорят «глаза провалились».

При построении глаза важно помнить, что глаз вместе с веками образует шаровидное тело, которое выступает между краями глазницы. Надо провести среднюю линию и строить глаз вместе с веками, как шар, помня, что глазная щель не полностью симметрична. Глаз строится объемно вместе с краями глазницы. Простое срисовывание разрезов глаз с уподоблением их параллелограммам, как это советуют некоторые «знатоки», не достигает результатов.

Глаза часто бывают не вполне симметричны, не всегда лежат на одном уровне — именно умение подметить это качество в портрете зачастую решает вопрос сходства. В так называемых «салонных» портретах сходство и живость исчезают благодаря желанию рисующего «украсить» оригинал, сделав лицо вполне симметричным. Напротив, если портрет заставляет зрителя думать, что он похож, даже если зритель не знает оригинала, то это зависит в большой степени от подмеченной художником асимметрии правой и левой сторон, главным образом асимметрии глаз и бровей.

Брови расположены по краю лобной кости, но очень часто лежат наискось — выше или ниже. Поэтому при построении головы сперва находят форму лба, а затем располагают брови.

Так же, как разрезы глаз, правая и левая брови часто лежат на разных уровнях и не всегда симметричны.

Нос

Нос (рис. 66) выступает над носовой полостью. Различают верхнюю часть — корень носа, отделяющуюся от лба переносьем, нижнюю — кончик носа, боковые стороны, которые сходятся по средней линии и образуют спинку носа. Внизу боковая стенка, расширяясь, переходит в крыло носа, которое отделяется от боковой стенки и от щеки изогнутой бороздой. Крыло носа ограничивает ноздрю; правая и левая ноздри разделены хрящевой носовой перегородкой. Костная основа носа с боков образована верхнечелюстными костями, а сверху — носовыми косточками; носовая перегородка в глубине тоже имеет костную основу. Передняя часть носа имеет хрящевую основу. Кость носовой перегородки впереди дополняется хрящом, на который справа и слева опираются два треугольных боковых хряща, образующих основу боковых сторон носа. В крыльях носа хрящевой основой служат большие хрящи крыльев носа, имеющие подковообразную форму. Эти хрящи лежат выпук-

лостью вперед, их внутренние края прилегают друг к другу, образуя переднюю хрящевую основу перегородки носа (если нажать пальцем на кончик носа, можно ясно ощутить, как раздваиваются эти хрящи), наружные края подковообразных хрящей образуют наружный край ноздри и сзади дополняются цепочкой мелких хрящей, лежащих в толще крыла носа.

При построении лица непременно надо наметить срединную линию носа и по отношению к ней строить его правую и левую половины. Особенно следят за тем, чтобы кончик носа выступал вперед по отношению к передней носовой ости, иначе нос будет нарисован приплюснутым. При построении рисунка по принципу обрубовки нос строят как форму, имеющую две боковые поверхности, спинку и нижнюю поверхность. Уточняя форму носа, нужно помнить, что большинство живых (не гипсовых) носов не полностью симметрично — кончик носа обычно несколько уклоняется в сторону, что также влияет на симметричность ноздрей.

Рот

Отверстие рта (рис. 67) ограничено верхней и нижней губами и представляет собой горизонтальную изогнутую симметричную щель, имеющую разнообразную длину.

Форма рта во многом зависит от формы верхней и нижней челюстей, на которые он опирается, и это надо учитывать при построении. Форму рта строят вместе с общей формой челюстей. Но, кроме того, самые губы имеют свое характерное строение.

Губы — это симметричные складки разнообразной толщины и формы, образованные снаружи кожей, внутри слизистой оболочкой; соединяет их так называемая кайма, покрытая красной кожицей. Губы содержат в своей толще мышцы, железы и подкожную жировую и соединительную ткань. Красная полоса каймы, лежащая кнаружи от переходящей в нее слизистой оболочки, в обиходе именуется губой. Яркость цвета зависит от большего и меньшего количества кровеносных сосудов, а также от толщины кожицы. Губы верхняя и нижняя соединяются друг с другом в углах рта.

Верхняя и нижняя губы разной формы. На верхней губе посредине есть выступающий вниз бугорок верхней губы, от которого свободный край губы тянется по обе стороны сперва чуть вверх, потом вниз, к углам рта. При этом кайма губ постепенно суживается. Верхний край губы — место ее перехода в кожу — имеет форму лука. Кожа верхней губы по этому краю переходит в красную поверхность кожицы под углом и на месте перехода заметна грань, зачастую резко очерченная (особенно заметно на античных статуях). Посредине верхней губы от перегородки носа отвесно вниз к бугорку тянется вертикальная кожная борозда — так называемый фильтр.

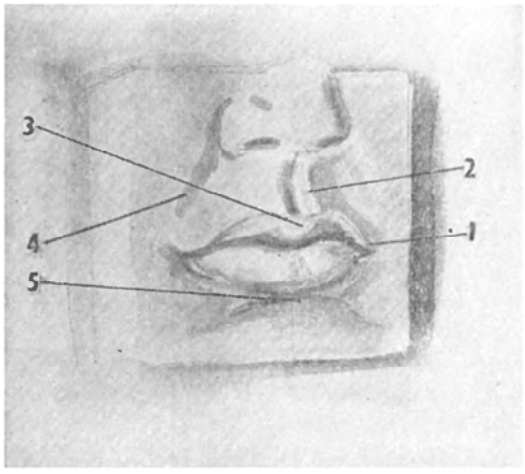

Рис. 67. Строение рта:
1 — угол рта, *2* — фильтр, *3* — бугорок верхней губы, *4* — носо-губная складка, *5* — подбородочно-губная борозда

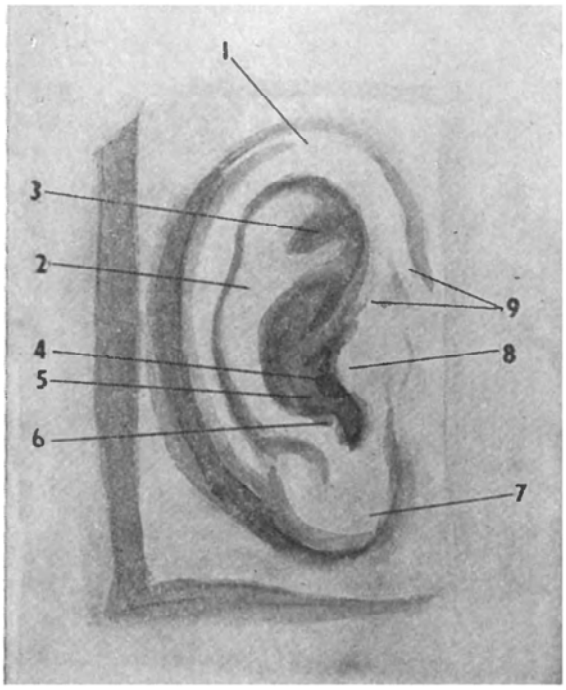

Рис. 68. Строение уха:
1 — завиток, *2* — противозавиток, *3* — треугольная ямка, *4* — ушное отверстие, *5* — углубление ушной раковины, *6* — противокозелок, *7* — долька (мочка), *8* — козелок, *9* — ножки завитка

На нижней губе посредине есть выемка, которая соответствует бугорку верхней губы. Края губы по обе стороны выемки слегка приподняты, а потом опускаются к углам рта, причем кайма постепенно суживается. Кайма нижней губы напоминает суживающийся к краям и вдавленный посредине валик, имеющий в разрезе полукруглое сечение. Нижняя губа более пухлая, чем верхняя. Граница каймы заметна как по цвету, так и по фактуре кожных покровов. Нижнюю губу отделяет от подбородка губо-подбородочная борозда.

Губы опираются на зубы. При потере зубов (в старости), губы втягиваются внутрь (вспомните выражение «запавший рот»), тогда кайма губ заворачивается внутрь.

При построении нельзя срисовывать линию разреза рта — надо строить симметричную форму губ вправо, влево и в глубину; линия разреза рта уточняется как результат правильно найденных форм верхней и нижней губы. Обычно верхняя губа несколько выступает над нижней, что особенно заметно при ракурсах снизу. Кроме того, в большинстве случаев рот не полностью симметричен — особенность, важная для полного сходства.

На границе между верхней губой и щеками тянутся от крыльев носа к углах рта носо-губные складки. Они мало заметны у детей и молодых женщин.

Ухо

В пластической анатомии изучается только наружная часть органа слуха — ушная раковина, в обиходе — ухо. Ухо (рис. 68) образовано ушным хрящом, покрытым кожей, который, суживаясь, образует узкий хрящевой слуховой проход, уходящий в глубину наружного слухового прохода височной кости. Ухо представляет, таким образом, своеобразную воронку, вставленную в височную кость и находящуюся впереди сосцевидного отростка и позади нижней челюсти. Эта воронка улавливает звуки и передает их в глубь височной кости. Нижняя, височная часть уха называется долькой (мочкой) и хряща не содержит. Иногда долька бывает сращена спереди с кожей нижней челюсти.

Свободный край ушной раковины загнут внутрь и образует завиток; спереди завиток начинается двумя ножками: одна идет из кожи щеки, другая поднимается из глубины ушной раковины.

Параллельно завитку внутри раковины идет валик — противозавиток; он образует вверху углубление, называемое треугольной ямкой. Противозавиток ограничивает углубление или полость ушной раковины, в глубине которой и начинается слуховой проход. Впереди этой по-

лости имеется крупный выступ — козелок, а напротив него и ниже, на краю впадины, — менее заметный выступ — противокозелок.

Правильное положение уха на голове имеет очень большое значение для ее построения: при ракурсах особенно важно разобрать взаимное соотношение правого и левого уха. Ухо, как уже сказано, располагается впереди сосцевидного отростка за краем ветви нижней челюсти, причем длинная ось уха обычно лежит параллельно ветви нижней челюсти. Козелок уха находится ниже начала скуловой дуги, а мочка — значительно выше угла нижней челюсти. При построении боковой поверхности головы спереди назад наиболее выпуклая точка соответствует середине скуловой дуги. Затем поверхность заворачивается вглубь, становится менее выпуклой, и в углублении за нижней челюстью у начала скуловой дуги помещается ухо.

Уши бывают различных размеров и формы, и по-разному прилегают к поверхности головы. Хорошо сформированное ухо может быть вписано в два квадрата, поставленных один под другим. Высота уха не должна превышать длины носа.

ЦЕНТР ТЯЖЕСТИ И РАВНОВЕСИЕ

Центр тяжести — это точка, к которой может быть приложена равнодействующая сил тяжести всех частей тела, т. е. место, где как бы сосредоточен весь вес тела. По отношению к этой точке части тела автоматически располагаются так, чтобы тело сохраняло равновесие. Для художника нахождение центра тяжести приобретает наибольшее значение в стоячей позе, в особенности если модель стоит на одной ноге. На стоящей спокойно фигуре центр тяжести находится в области крестца несколько выше середины роста, но при наклонах он перемещается в направлении наклона (рис. 69).

Площадь опоры для стоящего человека — это площадь, которая лежит между подошвами его ног с прибавлением тех участков площади, на которую они опираются. Равновесие тем устойчивее, чем шире площадь опоры, поэтому если хотят стоять устойчиво, широко расставляют ноги. Чем уже площадь опоры, тем менее устойчиво равновесие, например, у человека, стоящего на одной ноге, вся площадь опоры — это площадь, занимаемая подошвой этой ноги. У сидящей фигуры площадь опоры больше, а у лежащей — еще больше. Тело будет в равновесии, если вертикаль, опущенная из центра тяжести, падает на площадь опоры. Чем ближе к краю опорной площади падает эта вертикаль, тем менее устойчиво равновесие (поэтому у стоящего на одной ноге равновесие мало устойчиво, так как вертикаль эта падает близко к границе опорной площади и при колебаниях легко может выйти за ее границу).

При наклонах фигуры вертикаль приближается к краю опорной площади, а при сильных наклонах выходит за ее черту, поэтому при сильных наклонах надо перемещать центр тяжести обратно, а для этого переносить часть туловища в противоположную сторону. Например, при наклонах вперед таз переносится назад (попробуйте наклониться вперед, став вплотную пятками к стене; это не удастся: туловище будет падать, так как таз нельзя перенести кзади). Если нести в одной руке тяжесть, например ведро с водой, то туловище надо отклонить в противоположную сторону, а если воды много, даже вытянуть свободную руку. Нельзя встать со стула, не наклонив туловище вперед. Таких примеров при явной потере равновесия множество. Но тело стремится к наиболее устойчивому спокойному положению даже тогда, когда равновесие явно не теряется. Человек инстинктивно стремится принять та-

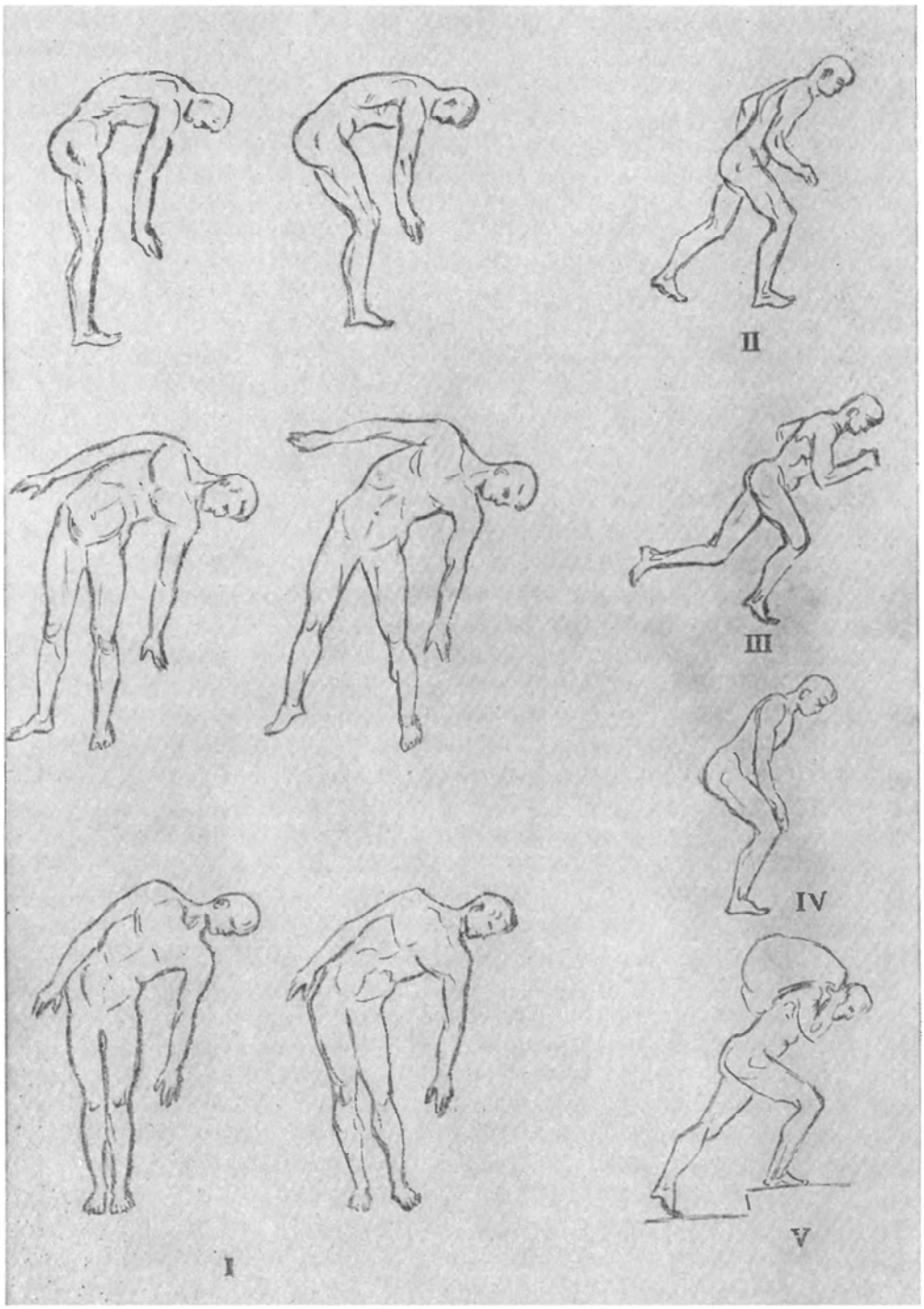

Рис. 69. Различное положение тела человека:

I — неустойчивое положение (слева), устойчивое положение (справа); *II* — незначительное перенесение тяжести вперед, способствующее поступательному движению при ходьбе; *III* — значительное перемещение тяжести тела вперед — способствующее быстрому бегу; *IV* — равномерное распределение тяжести тела при подъеме и опускании на корточки; *V* — перенесение тяжести тела и груза вперед для подъема на лестницу; *VI* — если ступни нельзя помес-

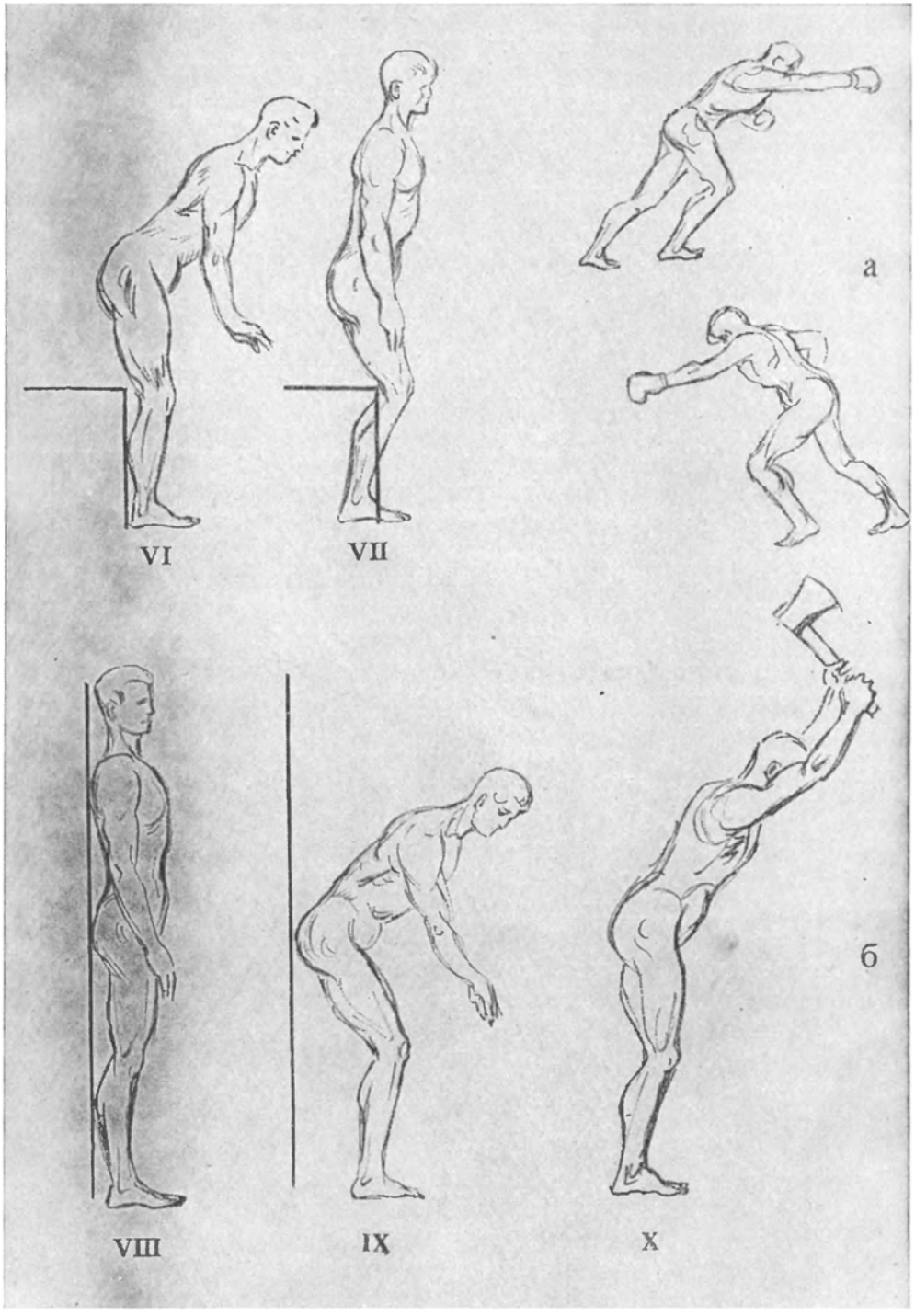

тить под сиденьем, необходимо при подъеме переместить часть тяжести тела вперед; *VII* — при перемещении ступней под сиденье можно подниматься плавно; *VIII* — стоя вплотную к стене, нагнуться нельзя — можно упасть; *IX* — необходимо отступить от стены, чтобы перенести часть тела назад, выгнув таз; *X* — использование потери равновесия при нанесении удара (*а* — в боксе, *б* — при рубке дров)

кую позу, т. е. взаимно расположить части своей фигуры в пространстве по отношению к площади опоры так, чтобы поза была более устойчива (чтобы меньше всего была подвержена потере равновесия при наименьшей затрате мышечной силы).

Это стремление к устойчивости и покою легче всего увидеть, если поставить натурщика в свободную позу, опирающимся на одну ногу и с другой отставленной ногой, не поправлять его и дать самому принять удобное положение. В этой позе таз будет отнесен в сторону опорной ноги и наклонен в сторону отставленной, грудная клетка тоже отнесена в сторону опорной ноги. Остальные части фигуры: шея, голова, плечевой пояс, руки — тоже займут положение, наиболее благоприятствующее полному сохранению равновесия, т. е. наиболее удобное. Если проверить это на себе, став самому в ту же позу (желательно перед зеркалом) и, приняв наиболее покойное удобное положение, затем нарочно переместить какую-нибудь часть тела — переменить наклон головы, переместить руку, приподнять плечо, то можно заметить или небольшое колебание всей фигуры, или незначительное перемещение ее частей — руки, лопатки, головы, шеи; тело автоматически компенсирует даже малую потерю устойчивости, которую вызвало нарочитое движение.

Взаимодействие частей тела для сохранения гармонического равновесия и является основой пластичности фигуры.

Нарушения равновесия и связанные с этим наклон, падения или бросок тела автоматически используются человеком при движениях. Если человек поднимается со стула, он нарушает равновесие наклоном туловища вперед, и это помогает ему подняться. Наклон вперед при подъеме на лестницу или в гору помогает подъему. При беге и прыжках наклон и падение туловища вперед усиливают движение. При рубке дров, метании копья умелый рывок туловища дает больший эффект, чем мышечная работа рук. Если в рукопашном бою (боксе) боец с размахом всего туловища, т. е., использовав потерю равновесия, нанесет удар противнику, он должен для восстановления равновесия попасть в него, т. е. встретить сопротивление. Если же он не попал в противника, то упадет, или для сохранения равновесия должен быстро переступить ногами в направлении удара.

Конечно, художник не может точно определять местоположение и перемещение центра тяжести. Надо лишь иметь ясное представление об этом и, наблюдая и работая над натурой, вырабатывать в себе ощущение соразмерности и пластичности фигуры.

ПРОПОРЦИИ

Знание пропорций, т. е. соотношений размеров частей человеческой фигуры, необходимо для правильного изображения человека и неудивительно, что этим всегда занимались художники и анатомы.

Производилось измерение отдельных частей фигуры (головы, бедер, стоп и т. д.) у различных людей и выводились средние данные как размеров, так и соотношений их между собой. Но многие художники и анатомы не довольствовались тем, что давала природа, и подгоняли фактический материал под собственные вкусы, создавая так называемые *каноны — правила построения хорошо сложенной фигуры.* Такие каноны существовали в древности у египтян, греков, римлян и других народов, а также в более позднее время; существуют и сейчас, и, естественно, каждый из этих канонов отражает взгляды своей эпохи, страны и художника — их понятие о красоте. Всего канонов было выработано около 100.

Искусственность и надуманность большинства канонов не соответствует реалистическому восприятию, поэтому в данном учебнике приводятся только те сведения о пропорциях, которые имеют твердую анатомическую основу, без изменений, которые могут возникнуть под давлением среды или индивидуальных вкусов.

Постоянные анатомические пропорции взрослого человека. Длина позвоночника мало отличается у людей высокого и малого роста: высокий и низкий человек, сидя рядом, часто выглядят людьми одинакового роста, так как разница в росте в основном получается за счет длины ног.

Плечевая кость всегда длиннее костей предплечья, а предплечье — длинее кисти. На руке, согнутой в локте, плечо кажется длиннее, так как его рабочая длина увеличивается на толщину локтевой кости. Локоть на свободно опущенной и согнутой в локте руке часто находится на уровне подвздошного гребня.

Бедренная кость всегда длиннее костей голени, а голень длиннее стопы. Длина бедренной кости равна длине голени плюс высота стопы. При согнутом колене на сидящей фигуре длина бедра воспринимается вместе с тазом, а высота голени со стопой еще увеличивается за счет толщины нижнего конца бедра.

Рука, опущенная вдоль стоящей фигуры, достигает концами пальцев середины бедра. Сзади ноги кажутся короче, так как зрительно воспринимаются от ягодиц.

Кисти и стопы у людей одного и того же роста могут быть самых различных размеров. Часто бывают случаи, когда у людей высоких кисти и стопы малы, а у низкорослых —напротив, велики; величина кистей и стоп подвергается наибольшему количеству вариаций.

Для того чтобы изображаемая одиночная фигура казалась высокого роста, надо, чтобы голова укладывалась по длине туловища не меньше 8 раз, а длина ног от промежности до пола составляла около половины роста.

Постоянные различия в пропорциях мужской, женской и детской фигур. Средний рост женщины меньше мужского. Высота лицевой части головы у мужчин больше мозговой; у женщин высота мозговой и лицевой части головы одинакова. Руки и в особенности ноги относительно всего роста у женщин короче, чем у мужчин.

Таз женщины относительно роста шире, чем у мужчин, а плечи уже.

У женщины, относительно ее фигуры, шея более тонкая и длинная, чем у мужчины, гортань выступает меньше и более округлая. Стопа и кисть значительно меньше мужских. Поясница изогнута более вперед, ягодицы выступают значительно сильнее назад. Грудная клетка на женской фигуре соответственно уже и короче по сравнению с мужской, а живот длиннее.

При равных условиях развития и существования у женщин меньше развиты скелет и мускулатура, жировая ткань отлагается в большем количестве и более равномерно распределена. Вследствие этого женская фигура имеет более округлые формы.

У мужчин, особенно пожилых, жир в основном откладывается на тазе, бедрах и особенно на животе. Зачастую при общей худощавости мужской фигуры живот выдается в виде «брюшка».

В детской фигуре в возрасте от 3 до 5 лет сравнительно с фигурой взрослого голова больше, туловище длиннее, шея и ноги короче. Руки ребенка незначительно короче, но благодаря большей длине туловища достигают лишь верха бедра (а не середины, как у взрослого), отчего кажутся короткими.

Ниже приведены средние цифровые данные, основанные на измерениях, произведенных антропологами.

Изменение роста по возрасту: новорожденный — 50 см; 1 год — 71 см; 3 года — 87 см; 5 лет — 99 см; 10 лет — 128 см; 15 лет — 155 см; 25 — 168 см.

Высота головы укладывается в длине тела: новорожденного — 4 раза, 3-летнего — 5 раз, 7-летнего — 6 раз, 14-летнего — 7 раз; взрослого при росте 160 см — 7 раз; взрослого при росте 170 см — 7,5 раз, взрослого при росте 175 см — 7,75 раза, взрослого при росте 180 см — 8 раз.

Увеличение длины частей тела за период роста: головы — в 2 раза; туловища — в 3 раза; руки — в 4 раза; ноги — в 5 раз, шеи — в 7 раз; глаз новорожденного — 1,5 см в диаметре, глаз взрослого — 2,4 см в диаметре.

Приведем некоторые цифровые данные из канона, предложенного Ю. Кольманом на основе цифровых данных, полученных путем измерений и подвергшихся вариационно-статистической обработке.

Если высоту роста принять за 100, то высота составит головы — 13 частей. Расстояние от темени до яремной ямки (т. е. высота головы с шеей) — 20 частей, или $^1/_5$ роста. Расстояние от темени до пупка — 40 частей. Длина туловища мужчины от темени до промежности — 52 части. Длина туловища женщины — 53 части. Длина ног мужчины от промежности до подошвы — 48 частей. Длина ног женщины — 47 частей. Длина руки от акромиона до конца среднего пальца — 44 части. Длина плеча от акромиона до локтя — 20 частей, или $^1/_5$ роста. Длина предплечья — 14 частей. Длина кисти — 10 частей. Длина предплечья вместе с кистью — около $^1/_4$ роста. Ширина верхней части туловища между наиболее удаленными точками дельтовидных мышц — 26 частей, или около $^1/_4$ роста. Ширина грудной клетки на уровне сосков при поднятых руках — 20 частей, или $^1/_5$ роста. Наибольшее расстояние между подвздошными гребнями — 18 частей. Ширина бедра — 10 частей. Ширина икры — 6 частей. Ширина стопы на уровне подушек пальцев — 6 частей.

Пропорции ребенка до двухлетнего возраста. Расстояние от темени до пупка — 50 частей. Длина головы и туловища до промежности — 66 частей. Длина ног от промежности до подошв — 34 части. Длина руки от акромиона до конца среднего пальца — 42 части. Высота головы — 24 части. Наибольшая ширина головы — 18 частей.

Асимметрия в теле человека. Во внешнем строении человека несмотря на то, что тело его в основном симметрично, проявляются элементы асимметрии, имеющие значение не для построения, а для окончательной отделки, в особенности для портретного сходства. На голове передняя часть носа часто сдвинута в сторону, глаза расположены на разном уровне, одна половина черепа больше другой, правая половина рта несколько отличается от левой. От этого автопортрет, написанный с помощью зеркала, похож не полностью, так как половины лица поменялись местами. Между тем все эти отклонения важны для портретного сходства. При слишком симметричных чертах лица портрета зрителю кажется, что портрет непохож и в большинстве случаев так и есть на самом деле.

Обычно у человека встречаются следующие случаи асимметрии: правая половина груди шире левой, правая рука длиннее и кисть шире, чем у левой. Напротив, левая нога часто длиннее и больше правой.

Асимметрия туловища большого практического значения для художника не имеет.

РАЗБОР И ПОСТРОЕНИЕ ФИГУРЫ НА ОСНОВЕ СКЕЛЕТА И МЫШЦ

Построение фигуры — завершающий этап изучения пластической анатомии. Выше уже производилось построение на основе скелета и обобщенных (тогда еще неизученных) мышц, поэтому оно было несколько схематично. Сейчас, когда изучены мышцы, пропорции и законы равновесия, построение будет иметь более ясный конкретный характер.

Для того чтобы дать более или менее ясное представление о построении фигуры с разных сторон и в некоторых, часто повторяющихся в природе ракурсах, ниже приводятся 4 изображения нагого тела в разных позах, исполненных мастерами русского рисунка. Эти изображения — в большинстве карандашные рисунки, сделанные с натуры, снабжены каждый двумя анатомическими таблицами, раскрывающим их анатомическую структуру: один изображает ту же фигуру со снятой кожей — экорше — и показывает мускулатуру фигуры, второй изображает скелет в том же положении, т. е. так, как он должен был располагаться в теле модели, изображенной на рисунке.

Следует сказать о причинах, заставивших автора в качестве примера взять рисунки, а не фотографии. Дело в том, что рисунки, особенно классические, дают примеры сознательного творческого восприятия натуры. Ведь художник, рисуя, изображает то, что он *знает*, сознательно обобщает, подчеркивая то, что нужно, то, что составляет пластический образ и отбрасывает то, что образу мешает. В хорошем рисунке, особенно классическом, почти целиком отсутствуют элементы случайного, натуралистического, а присутствует самое главное — пластический образ. Поэтому разбор классических рисунков полезен именно тем, что, подведя к итогам нашего курса, научит учащихся *пользоваться* пластической анатомией, а не злоупотреблять ею, вдаваясь в излишние натуралистические подробности, к чему неминуемо на этом этапе познавания привели бы анатомическое изучение и разбор фотографий.

Фотографиями художник сможет пользоваться в дальнейшем, когда знания плюс опыт научат его отличать главное от второстепенного.

Для того чтобы полностью раскрыть сущность и содержание анатомического разбора и построения, каждый рисунок сопровождается соответствующим текстом, который нужно очень внимательно прочесть, сопровождая чтение изучением рисунков.

В дальнейшем тексте при разборе будут часто встречаться определения: правая, левая. Эти определения употребляются соответственно разбираемому изображению, т. е. *правой или левой руке (ноге) модели.*

Анатомический разбор каждого рисунка происходит следующим образом. Сначала производится разбор соотношений больших массивов, общей костной и мышечной связи — это будет раздел «Построение фигуры», а затем описываются подробности, детали, наиболее характерные в данном изображении, — это будет раздел «Проработка деталей».

Таблица I. А. А. Брюллов. «Натурщик с шестом»

Поза очень напряженная. Натурщик, сильно упираясь обеими ногами в пол, изо всех сил отталкивается шестом.

Построение фигуры. Таз наклонен вправо и повернут правой стороной вперед; таз намечен правой и левой подвздошными остями, правым и левым подвздошными гребнями, лонным сращением, которое отклонено в сторону опорной ноги. Грудная клетка отклонена влево и тоже по-

вернута правой стороной вперед, чуть больше, чем таз. Грудная клетка намечена своим общим объемом, надчревным углом и грудиной; грудина чуть отклонена влево по отношению к лонному сращению, что даст почувствовать чуточный поворот грудной клетки по отношению к тазу. Это подчеркивает и средняя линия туловища, которая идет по белой линии живота и выше пупка несколько сворачивает влево, следуя за грудиной. Таз и грудную клетку связывают прямые мышцы живота, они изгибаются, следуя за грудной клеткой, и косые мышцы, которые справа растянуты, а слева сжаты, тоже вследствие наклонов таза и грудной клетки.

Бедро левой, опорной ноги построено по двум большим мышечным массивам — четырехглавой и приводящих мышц. Бедренная кость намечена только внутренним мыщелком, но по построению мышц чувствуется костный стержень — бедро крепко упирается на мыщелки большеберцовой кости. Голень несколько наклонена на зрителя верхним своим концом; на ней намечена большеберцовая кость — вся до вутренней лодыжки, стопа супинирована, и это дает твердый упор ноге.

Правая нога слегка согнута в тазобедренном суставе и отведена в сторону. Связь таза и бедра определена тремя мышечными массивами, образованными средней ягодичной, четырехглавой и приводящими мышцами. Костная структура намечена: вверху — вдавлением, соответствующим большому вертелу, внизу — мыщелками бедра. Мыщелки бедра твердо упираются в мыщелки большеберцовой кости. Упор ноги чувствуется во всей костной структуре, четко намеченной под кожей. Стопа супинирована, и это еще больше подчеркивает то, что нога с силой упирается в пол.

Обе руки подняты выше уровня плеч, от этого наружные концы обеих ключиц приподняты, лопатки повернуты, нижние углы лопаток с покрывающими их мышцами выступают по обе стороны грудной клетки — справа больше, чем слева. Вследствие подъема рук образовались подмышечные впадины, справа впадина более развернута на зрителя, чем слева; верхняя часть фигуры расширилась. Связь рук с грудной клеткой довольно сложна.

Костная связь идет от яремной впадины по ключице и к обоим акромионам, которые скрыты поднятыми дельтовидными мышцами. Плечевые кости все же ощущаются под мускулами, это ощущение поддерживают мыщелки, намеченные на локтевых сгибах обеих рук; здесь же намечены локтевые отростки, которые вместе с мыщелками подчеркивают ракурс плеч: слева больше, чем справа (справа намечен один мыщелок, слева — оба).

Справа предплечье супинировано, локтевая кость намечена вся; у кисти намечена и лучевая кость. Кисть разогнута, запястье не участвует в построении, которое переходит прямо на пясть, и далее на фаланги.

Слева предплечье пронировано, но локтевая кость все же намечена, с ее головки построение переходит на мышцы ладони.

Связь рук с туловищем в основном проходит по мышцам. Большие грудные мышцы тянутся от поверхности ребер, перебрасываются через поднятые плечевые кости, образуя внутренние стенки подмышечных впадин. К ним сверху присоединяются дельтовидные мышцы. Особый интерес представляют широчайшая, большая круглая и подлопаточные мышцы, которые, образуя заднюю стенку подмышечной впадины, тянутся к плечевой кости и прекрепляются на ней, вклиниваясь между трехглавой и клювоплечевой мышцами; из-под широчайшей выглядывают зубцы передней зубчатой мышцы, которые здесь рельефны и напряжены, так как рука тоже напряжена.

Обе плечевые кости выходят из глубины подмышечных впадин, сопровождаемые мышцами: с передней стороны — двуглавыми, с задней — трехглавыми, которые здесь определяют мышечную связь и заканчивают общую связь рук с туловищем. Мышцы эти идут на предплечье и заканчивают связь плеча и предплечья. Предплечье строится по массивам сгибателей и разгибателей, которые на правой руке лежат прямо, а на левой, вследствие пронации, перекручены.

Связь грудной клетки с головой определяется от яремной впадины вверх по грудино-ключично-сосцевидной мышце на сосцевидный отросток, а по гортани — на подбородок. Так как голова повернута влево и наклонена левой стороной вниз, то нижняя челюсть смотрится снизу и так и намечается. Средняя линия головы почти совпадает с профильной, другая линия крестовины запрокинута выпуклостью вверх и проходит через высоко расположенное ухо. Намечается нижняя поверхность носа, наклонно лежит ротовая щель, верхняя губа смотрится снизу. Связь головы с туловищем дополняется трапециевидной мышцей и другими мышцами шеи, которые тянутся от головы к акромиону и ключице и образуют надключичную ямку.

Проработка деталей. Общая напряженность позы сказывается на всех деталях. Мускулатура сильно напряжена.

На правой ноге ясно читаются три головки напряженной четырехглавой мышцы, разгибающей колено. Надколенник подтянут высоко, прижат к бедренной кости; жир коленного сустава прижат связкой надколенника к кости и выступает по обе ее стороны. Напряжены все мышцы голени настолько, что даже рельефны сухожилия на тыле стопы. Свод стопы подчеркнут и тем тоже передает напряжение. Левая нога слегка согнута в колене, она очень напряжена. Так же, как на правой, на левой ноге напряжены разгибатели колена, на коленном суставе та же картина, что и на правом; на голени также напряжены все мышцы, и свод супинированной стопы подчеркивает упор ноги.

Левые прямая и косые мышцы живота напряжены, так как с силой наклоняют грудную клетку влево. Напряжен и рельефен левый напрягатель широкой фасции — он мешает тазу еще больше отклониться вправо; по той же причине должна быть напряжена и левая средняя ягодичная мышца, которой не видно на рисунке. Мускулатура рук вся напряжена — некоторые мышцы больше, некоторые меньше, так как руки на весу. На сгибателях предплечья вблизи локтя заметна характерная для напряженных мышц деталь — вдавление, вызванное пироговской фасцией, которое бывает заметно только при сильном напряжении мышц.

Очень важно обратить внимание на детализацию правой подмышечной впадины; на то, как широчайшая мышца, идущая со спины, подтянутая вверх поднятым плечом, покрывает переднюю зубчатую мышцу и прикрепляется к плечевой кости, проходя вместе с большой круглой и подлопаточной между клювоплечевой мышцей и длинной головкой трехглавой. Очень важно также обратить внимание на то, как из-за этих мышц появляется длинная головка трехглавой мышцы и как контур широчайшей мышцы сходит на нет, и из-за него появляется контур трехглавой мышцы (и тот и другой являются контурами тела).

Передняя зубчатая мышца совместно с другими повернула и удерживает лопатку, от этого зубцы ее очень рельефны, так как она очень напряжена. Обратите внимание на переплетение этих зубцов с мышечными пучками наружной косой мышцы живота.

По той же причине, что передняя зубчатая, напряжена трапециевидная мышца, это заметно на ее верхнем участке, видном справа и над ключицей.

Таблица II. В. И. Суриков. «Борец»

Построение фигуры. Фигура стоит, крепко упираясь обеими ногами в пол, в ожидании схватки. Таз наклонен в левую сторону; позвоночник наклонен вправо, грудная клетка отклонена вправо и несколько назад. Наклон таза влево заметен по наклону крестцового треугольника; намечены задние подвздошные ости, левый подвздошный гребень; правый гребень несколько неясен вследствие ракурса снизу; уровень больших вертелов — левый стоит ниже правого, — тоже подчеркивает наклон таза влево.

Грудная клетка строится по позвоночнику вплоть до VII шейного позвонка, и по ощущению общего объема; выступание грудной клетки особенно заметно слева.

Связь таза с ногами сзади определяется внешне главным образом мускулатурой и весьма незначительно скелетом; тем важней разобраться в этой скелетной внутренней связи! Справа бедренная кость определяется по большому вертелу в соответствии с вдавлением завертельной ямки; внизу под коленом намечен внутренний мыщелок большеберцовой кости, на которую с силой упирается отброшенное назад бедро. Сильный упор костей чувствуется и в голени от мыщелка на обе лодыжки, и на стопу, супинация которой подчеркивает плотность упора ноги в пол. Стопа построена в ракурс; намечены четыре уходящих в глубь пункта: пяточный бугор, лодыжка, снутри середина свода, головка первой пястной кости. Левая нога слегка согнута в тазобедренном суставе, выдвинута вперед и влево. Намечен большой вертел бедра (он находится ниже правого!), на колене намечены наружные мыщелки бедра и голени и надколенник. Здесь тоже чувствуется, как с силой упирается бедренная кость в голень. Колено полусогнуто и голень отведена нижним концом кнаружи, на ней намечена наружная лодыжка и отчетливо ощущается костная опора, особенно благодаря супинации стопы, которая подчеркивает сильный упор ноги в пол.

Мышечная связь ног и таза очень характерна. Правая нога с силой разогнута в тазобедренном суставе и отброшена назад сокращением большой ягодичной и задних мышц бедра. Большая ягодичная мышца приобретает характерный полушаровидный вид благодаря сопротивлению укрепляющего ягодичного пучка широкой фасции, который врезается в поверхность мышцы при этом движении. Ниже перехвата мышцы виден нижний ее отрезок, который проходит на бедро (очень важно его не пропустить и обязательно наметить, иначе связь будет утеряна!) Форма бедра строится по массивам мышц: задних, приводящих и наружной широкой; внизу задние мышцы, расходясь в стороны, связываются с голенью. Между ними, начинаясь от бедренной кости, появляется на поверхности икроножная мышца, дополняет связь бедра и голени и, образовав ахиллово сухожилие, проходит позади лодыжек к пяточному бугру.

Слева большая ягодичная мышца тянется за согнутым вперед и отведенным кнаружи бедром. Ягодичный пучок фасции обвисает; мышца книзу приобретает клиновидную форму и видно, как этот клин входит между двуглавой и наружной широкой мышцами бедра. Бедро строится по двум массивам: задних и четырехглавой мышц. Спереди и сзади видна и мышечная связь с голенью. Сзади видна особенно ясно, так как вследствие сгиба колена здесь образовалась подколенная впадина, структура которой обнажает эту связь.

На голени передняя и задняя мускулатура, дополняя связь лодыжки со сводом стопы, проходит впереди и позади лодыжки на стопу.

Мышечная связь таза и грудной клетки определяется намеченными выпрямителями спины и косыми мышцами живота.

Шея строится от седьмого шейного позвонка вверх на наружное затылочное возвышение. Отсюда по двум координатам крестовины строится голова: вверх по средней линии и вбок — по горизонтальной. Горизонтальная линия крестовины выпукла вверх, так как голова наклонена вперед и будет проходить через наружное затылочное возвышение, ушное отверстие, скуловую дугу и орбиту; костную связь дополняют идущие снизу трапециевидная и грудино-ключично-сосцевидная мышцы. От седьмого шейного позвонка влево и вправо строятся плечевой пояс и руки. Намечены: позвоночные края, углы лопаток, ости, акромионы. На плечах слева и справа намечены оба мыщелка; от акромионов к ним слегка в ракурс идут обе плечевые кости. Слева на локте выступает отошедший от мыщелков вниз (вследствие сгибания руки в локте!) локтевой отросток — от него по ходу предплечья в ракурс тянется локтевая кость.

Справа на локте локтевой отросток стоит на одном уровне с мыщелками плеча (не так как на левом локте, потому что здесь рука почти разогнута!). Далее на предплечье читается до своей головки локтевая кость; от нее на запястье (кисть согнута — запястье выступает на тыле кисти), на пясть и далее на фаланги строится кисть.

Слева, совершая защитное движение, лопатка приподнята и отведена несколько назад к позвоночнику и кверху (ключица, акромион и приподнятая головка плеча защищают нижнюю часть наклоненной головы, согнутая в локте рука защищает от встречного удара грудь).

Проработка деталей. Справа под ягодицей складка кожи подчеркивает движение бедра назад; на бедре характерна выпуклость массива задних мышц бедра вверху — подчеркнуто их напряжение (они вместе с ягодичной с силой отводят ногу назад — разгибают в тазобедренном суставе). Колено тоже разогнуто с напряжением, на это указывает нижний конец подвздошно-большеберцового тракта, видный снаружи в области колена. Мускулатура голени (как всегда при сильном упоре) напряжена вся. Приподнятый снутри свод супинированной стопы тоже подчеркивает напряжение упора стопы в пол — стопа упирается в пол наружным краем, не видным на рисунке.

Слева вследствие поворота левой ноги носком наружу увеличена завертельная ямка. Напряжена вся мускулатура бедра, отдельные мышцы рельефны; рельефен так же, как справа, нижний конец подвздошно-большеберцового тракта, что бывает главным образом при большом напряжении. Так же, как справа, напряжены и рельефны все мышцы голени. Обращает на себя внимание рельеф малоберцовых мышц, который указывает на напряжение свода стопы (см. малоберцовые мышцы!). Несмотря на то что свод стопы напряжен, мягкая ткань наружного края стопы прижата к полу — это лишний раз подчеркивает упор супинированной стопы в пол.

Справа мышцы предплечья напряжены, местами заметны отдельные рельефы. Очень характерно вдавление пироговской фасции, которое заметно только, когда мышцы напряжены.

Таблица III. А. П. Лосенко. «Натурщик, сидящий на камне» (этюд маслом)

Построение фигуры. Таз наклонен назад, грудная клетка вперед, позвоночный столб изогнут вперед. Таз намечен правой передней верхней остью, подвздошным гребнем, лонным сращением; местоположение левой ости угадывается под тканью. Со стороны спины чувствуется общий

объем грудной клетки, намечена грудина, яремная впадина, надчревный угол угадывается, хотя и скрыт под мышцами. Таз и грудная клетка повернуты на зрителя правой стороной вперед; срединные плоскости их совпадают (они не повернуты относительно друг друга).

Бедренная кость правой ноги намечена большим вертелом и обоими мыщелками; мыщелки показывают ракурс бедра. Мыщелки бедра опираются на мыщелки голени. Коленный сустав согнут и спереди прикрыт коленной чашкой. Наклон и поворот мыщелков голени, полукруглая линия верхнего края большеберцовой кости, опущенная выпуклостью вниз, подчеркивает наклон и ракурс голени. Внизу намечены наружная лодыжка; на стопе — пяточный бугор, свод, фаланги пальцев.

На левом бедре намечен только внутренний мыщелок, оно в ракурсе отведено в глубь рисунка; под бедренным мыщелком намечен внутренний мыщелок большеберцовой кости тоже в ракурсе; далее на зрителя тянется поверхность кости, переходящая внизу во внутренюю лодыжку. В скобку блока, образованного костями голени, очень крепко вставлена сводчатая структура левой стопы.

Плечевой пояс строится вправо от яремной впадины по скрытой ключице на акромион, который здесь угадывается в чуть намеченной ямке; намечены позвоночный край и угол лопатки, которая подвинута вперед и тем самым «вытянула» руку. Плечевая кость намечена обоими мыщелками, но ее направление и присутствие угадывается под трехглавой мышцей. На пронированном предплечье ясно выявлена локтевая кость; кисть строится без участия выгнутого запястья по пясти и фалангам пальцев.

Слева намечены ключица, акромион, на плечевой кости внутренний мыщелок; предплечье пронировано, на нижнем конце его выступает лучевая кость; кисть согнута, запястье сильно выступает, с него переходят на пясть и фаланги пальцев.

Голова построена от яремной впадины на подбородок и потом по средней линии вверх; от яремной впадины прямо на ухо. Надо полагать все же, что голова была построена тогда, когда натурщик опускал руку; связана она с туловищем крепко.

Справа таз отчетливо ограничен от бедра тем, что на уровне большого вертела бедро отведено в наружную сторону. К этому нужно отнестись особенно внимательно. Дело в том, что при изображении малорельефной модели, особенно в профиль, очень часто рисуют таз и бедро как одно монолитное целое, а это возможно только тогда, когда бедро предельно разогнуто в тазобедренном суставе в позе стоя и при изображении спереди (см. рис. 24, правая нога). Во всех остальных случаях, в особенности при изображении фигуры в позе «сидя», нужно твердо помнить, что *этот участок состоит из двух частей: таза и бедра, которое может по отношению к тазу двигаться в разных направлениях: кнаружи или внутрь, вверх или вниз* и строить таз и бедро соответственно этому из двух массивов.

Между тазом и бедром очень отчетливо выявлена мышечная связь: средняя ягодичная спускается с таза к большому вертелу; образуя завертельную ямку, большая ягодичная мышца проникает на бедро между четырехглавой и задними мышцами, спереди тянутся напрягатель фасции, прямая и портняжная мышцы. Сзади от таза к голени позади бедра тянутся задние мышцы (они обвисают, потому что в этом положении сильно сближены их начало и прикрепление). Прекрасно вылеплена вся структура согнутого колена: отчетливо намечены мыщелки бедра и голени, надколенник помещен между мыщелками бедра, его связка тоже рельефна и даже рельефно место ее прикрепления. Связь бедра и колена очень ясна: сухожилие двуглавой мышцы прикрепляется к головке мало-

берцовой кости, икроножная мышца выходит из подколенной ямки позади этого сухожилия. Трехглавая и малоберцовые мышцы поставили стопу на носок — они напряжены и рельефны и связывают голень со стопой сзади; передние мышцы голени делают то же самое спереди.

Слева бедро связано с тазом тремя мышечными группами: четырехглавой, приводящими и задними мышцами. Задние мышцы здесь тоже обвисают по той же причине, что и справа; подчеркнуто место прикрепления мышц бедра на внутреннем мыщелке голени и выход из-под них икроножной мышцы — это хорошо связывает бедро и голень. Задние и передние мышцы голени, идущие на стопу, укрепляют и без того убедительную костную структуру голени и стопы.

Вследствие наклона грудной клетки вперед передняя стенка живота на уровне пупка складывается под углом. Нижний участок мускулистого живота принимает наклонное положение, сохраняя мышечный рельеф, как на данном этюде, и мышечная связь между тазом и грудной клеткой идет по прямым мышцам и белой линии под углом вверх. Средняя линия туловища с белой линии переходит вверх на грудину. В силу того, что здесь грудная клетка не повернута по отношению к тазу, срединная линия туловища, от таза до яремной впадины, находится в одной сагиттальной плоскости.

При большей жировой прослойке в такой же позе живот выпячивается валом с перегибом в области пупка и ложится вперед, покрывая верхнюю часть бедер в лобок, и его мышечная структура сильно сглаживается.

Мышечная связь между грудной клеткой и плечевым поясом и руками здесь очень выявлена. Справа со спины тянется широчайшая мышца спины, достигая плечевой кости вместе с мышцами лопатки; с груди к плечу тянется большая грудная мышца. Между ними образована подмышечная впадина, из глубины которой выходит трехглавая мышца плеча, связывающая лопатку, плечо и предплечье. Плечо с предплечьем связывают сгибатели и разгибатели предплечья, лежащие по обе стороны локтевой кости.

Слева связь с груди на плечо идет по большой грудной мышце и дельтовидной. Из-под них выходит двуглавая мышца; внизу она вклинивается между мышцами предплечья. Предплечье пронировано, мышцы его перекручены, следуя за поворотом кисти

Проработка деталей. Этюд представляет собой пластическое целое, в котором при минимальном количестве деталей превосходно показаны общая костная структура и мышечная связь и вместе с тем проработана мускулатура. Немного деталей, но все они нужны! Мягко показан рельеф мышц, на правой стороне таза намечены выпуклость большого вертела и углубление завертельной ямки, четырехглавая обобщена, но граница ее с двуглавой мышцей подчеркнута. Обобщено колено, но вся структура его сохранена. На правой голени показан рельеф почти всех мышц, но форма обобщена и смотрится целиком. Контур икроножной мышцы выходит из-за контура сухожилия двуглавой, идущего к головке малоберцовой кости, и бедро легко связано с голенью.

Мастерски найден контур ноги, слагающийся из границ объемов мышц и костей, заходящих один за другой и появляющихся один из-за другого.

Проследим внутренний контур правой ноги! Вверху от паха контур идет по границе приводящих мышц; приводящие прячутся за четырехглавой мышцей — возникает новый контур — граница объема четырехглавой, он доходит до внутреннего мыщелка бедра, слегка вдавливается и вот возникает контур по мыщелку, далее контур углубляется между мыщел-

ками, переходит на мыщелок голени, идет по кости вниз, скрывается за выпуклостью передней большеберцовой мышцы и возникает на поверхности этой мышцы. Ниже мышца скрывается на внутренюю сторону стопы и контур возникает по поверхности разгибателя большого пальца и идет по границе объема стопы. И так дальше можно проследить весь контур фигуры. Интересно проследить, как проработана правая рука с лопаткой. Задний контур грудной клетки скрывается за объемом лопатки, граница лопатки возникает на поверхности грудной клетки, образует контур; на нем появляются два вдавления: одно соответствует гребню лопатки, другое — акромиону, и эти детали создают как бы из ничего объем лопатки и дельтовидной мышцы. Дельтовидная мышца скрывается за трехглавой; из-за трехглавой появляется объем разгибателей предплечья и так дальше... Интересно, как возникает верхний конец трехглавой мышцы, как все верно анатомически и как пластично и красиво, какими скупыми средствами все сделано. Где надо — показано, а где не надо — обобщено. Нет нужды описывать весь рисунок, если учащийся тщательно разберет его сам, сравнивая все три изображения: этюд, мускулатуру, скелет. Желательно, чтобы тщательно рассмотрели связь обеих кистей с предплечьями. Нобходимо также обратить внимание на то, как построение левого колена подчеркивает ракурс голени и как мастерски «вставлена» стопа в нижний конец голени.

Трехглавая мышца голени на левой ноге более выпукла, чем обычно, так как отжата во внутреннюю сторону из-за того, что наружная ее сторона лежит на поверхности сиденья. По той же причине немного увеличен объем задних мышц левого бедра.

Таблица IV. А. И. Иванов. «Натурщик»

Построение фигуры. При построении лежащей фигуры в ракурсе особенно важное значение приобретают анатомическая связь и метод анатомического построения, причем основным звеном остается соотношение таза и грудной клетки.

Грудная клетка обрисована здесь почти целиком: намечены надчревный угол, края нижних ребер справа и грудина; объем грудной клетки подчеркнут справа и слева. Грудная клетка, построенная как симметричное тело в соответствии со срединной плоскостью, проходящей через грудину, воспринимается как конусообразный объем, на поверхности которого располагается плечевой пояс с руками.

Таз намечен подвздошными остями, лонным сращением, паховыми связками и правым подвздошным гребнем. Таз повернут еще сильнее по движению часовой стрелки, чем грудная клетка, которая лежит несколько наискосок. Это видно по соотношению мечевидного отростка и лонного сращения. Кроме того, таз лежит на плоскости, которая расположена выше, чем верхняя часть грудной клетки, в связи с чем грудная клетка резко запрокинута по отношению к тазу, ее край высоко приподнят над уровнем живота.

При лежачем положении модели мягкие ткани груди, живота и бедер обычно западают и кверху выступают резкие очертания таза и грудной клетки. Здесь вследствие запрокидывания грудной клетки это выступание особенно сильно. Срединная линия, дойдя по грудине до мечевидного отростка, переходит в белую линию, затем скрывается и снова появляется на уровне пупка, откуда достигает лонного сращения.

Правое бедро согнуто и сильно отведено в бок в тазобедренном суставе, место бокового перегиба бедра сглажено — заметна только небольшая выемка, соответствующая большому вертелу. Можно опреде-

лить: 1) направление бедренной кости от большого вертела (место перегиба) до наружного мыщелка, намеченного у колена, и 2) мышечные массивы, на основе которых построено бедро. В эти массивы входят:

приводящие мышцы, натянутые между выступающим лобком и бедренной костью, отведенной в сторону от таза, — этот массив имеет относительно плоскую поверхность, особенно у паховой связки, где расположен бедренный треугольник;

четырехглавая мышца, которая обволакивает бедренную кость и несколько с нее обвисает, — этот массив округлый.

Сбоку видна средняя ягодичная мышца, которая тянется к большому вертелу, следуя за бедром, и тоже обвисает, сглаживая место отведения бедра. Голень согнута под острым углом к бедру — это отразилось на положении надколенника и мышечных масс четырехглавой мышцы, которые притянуты голенью и спустились до нижнего конца бедренной кости. Надколенник, обогнув мыщелки бедра и достигнув их задней поверхности, прилегает к ним. Если бы голень была видна, т. е. согнута под тупым углом к бедру, мышечные массы четырехглавой мышцы стояли бы выше, надколенник тоже был бы подтянут выше и стоял по отношению к бедру под тупым углом.

Ощущение ухода голени в ракурс усиливается показом наружного мыщелка большеберцовой кости и головки малоберцовой кости.

На левом бедре внизу намечены внутренний мыщелок и высоко приподнятый надколенник, на тазе выступает передняя верхняя подвздошная ость. Вниз по бедренной кости к надколеннику и мыщелку тянется прямая мышца, связывая бедро с тазом. Левая голень разогнута и вытянута, о чем можно судить по высоко подтянутой прямой мышце и высоко стоящему надколеннику и по направлению его связки.

На левой стороне плечевого пояса основной костной точкой, откуда идет построение руки, будет акромион. От него по направлению к мыщелкам построено плечо.

Предплечье имеет определяющую костную основу в виде локтевой кости, по обе стороны которой расположены мышечные группы сгибателей и разгибателей; их нижние концы и сухожилия несколько перекручены, так как предплечье находится в положении пронации.

Переход с предплечья на запястье происходит на уровне головки локтевой кости. Кисть разогнута запястье выступает в сторону ладони.

Основными костными пунктами, с которых начинается построение кисти с ладонной стороны, будут основание I пястной кости, лучевое возвышение запястья и гороховидная кость. Их отношение к предплечью указывает на положение кисти. В данном случае I пястная кость и лучевое возвышение запястья отброшены назад, а гороховидная кость стоит ближе их к предплечью — стало быть, кисть разогнута и отклонена в локтевую сторону. Дальнейшее построение кисти идет в виде веерообразного свода, причем основанием здесь будут запястье и видимые пястные кости I и V пальцев (остальные пястные кости рисуются по представлению) и по мышечным возвышениям большого пальца и мизинца. Головки пястных костей лежат соответственно поперечной складке на ладони (проверьте на своей руке!). От головок пястных костей строятся пальцы.

Сухожилия сгибателей пальцев как бы выливаются на ладонь между двумя костными возвышениями и под поперечной связкой запястья. Поверх этих глубоких сухожилий идут на кисть сухожилия сгибателей кисти. Все это связывает кисть и предплечье с ладонной стороны.

На правой стороне плечевого пояса построение идет от яремной впадины, заслоненной подбородком, на акромион, скрытый позади большого

пальца левой руки. Направление плечевой кости (от акромиона на внутренний надмыщелок) дает основу построению плеча, которое связано с грудной клеткой, — спереди большой грудной мышцей, сзади — широчайшей мышцей спины, сверху — дельтовидной. В построении плеча участвует двуглавая мышца, которая выходит из-под большой грудной и вклинивается на предплечье между мышечными группами сгибателей и разгибателей.

Предплечье построено из двух групп мышц — сгибателей и разгибателей. У запястья лежит нижний конец лучевой кости, обозначающий конец предплечья. Дальше построение идет по запястью (кисть стоит прямо) и пястным костям. Пясть имеет вид веерообразного свода, потому I пястная кость строится в ракурс на зрителя, II тоже дана в ракурсе, но менее выраженном, III пястная кость лежит параллельно плоскости рисунка, а IV и V — головками вглубь. Между I и II пястными костями расположена I межкостная мышца: выше I поястной кости выступает мышечное возвышение большого пальца.

Предположительное положение черепа (наиболее вероятный вариант из возможных) показано на рисунке *В*. При построени головы в таком положении связь идет от яремной впадины на середину подбородка, далее по срединной линии и линии края лба (по «крестовине») и по симметричным элементам черепа и лица, видных сверху.

Проработка деталей. Так как натурщик находится в состоянии полного покоя, рельефность мышц, зависящая от их напряжения, отсутствует. Отдельные детали, оставшиеся не разобранными, легко становятся понятными при взгляде на анатомические рисунки. Желательно воспользоваться крупными изображениями рук и разобраться в деталях построения лучезапястного сустава и кисти, сравнивая с живой рукой своей собственной или рукой натурщика.

На левом предплечье вследствие пронации мышцы и сухожилия, следуя за лучевой костью и кистью, несколько перекручены вдоль предплечья. Мышечные части разгибателей местами обобщены. Так как кисть разогнута, между предплечьем и пястьем выступает растянутое запястье, обозначены его выступы — гороховидная кость и лучевое возвышение. К гороховидной косточке тянется сухожилие локтевого сгибателя запястья — оно очень рельефно. Сухожилия длинной ладонной мышцы и лучевого сгибателя запястья здесь вплотную прилегают к сплошной массе сухожилий сгибателей, «выливающихся» на ладонь между выпуклостями запястья. Эти массы сухожилий обобщены.

На правой лучевой кости значительно выше запястья расположены мышечные брюшки короткого разгибателя и длинного отводящего мускула большого пальца. Они обобщены, между ними и лежащими выше лучевыми разгибателями запястья заметно небольшое углубление. Мышцы большого пальца, спускаясь на кисть, образуют общий сухожильный тяж, который тянется к I пястной кости; здесь одно сухожилие (отводящего мускула) прикрепляется, другое (разгибатель) идет к I фаланге. Этот тяж довольно рельефен. Рядом идет сухожилие длинного разгибателя большого пальца, которое образует второй тяж тоже рельефный. Оба тяжа связывают кисть с предплечьем сбоку, образуя анатомическую табакерку (в глубине ее лежит шиловидный отросток лучевой кости); ямка анатомической табакерки ясно видна. С тыла предплечье и кисть связаны сухожилиями разгибателей пальцев — здесь рисунок сухожилий сливается с контуром. С ладонной стороны предплечье и кисть связаны сухожилиями сгибателей, рисунок которых тоже сливается с контуром; они выходят на ладонь между мышечными возвышениями большого пальца и мизинца.

ВОЗНИКНОВЕНИЕ КОНТУРА И ЕГО РОЛЬ В РАБОТЕ НАД ИЗОБРАЖЕНИЕМ ЧЕЛОВЕКА

Понятие о контуре и о том, как его находить на рисунке, — очень важный элемент работы над рисунком. Поэтому выше в различных местах учащихся предостерегали от срисовывания контура и неоднократно говорили о том, что контур возникает лишь в результате построения. Рассмотрим, как он возникает.

Тело человека состоит из сложных подвижных объемов. Рисуя, изображают границу объема, т. е. поверхность; чем дальше поверхность от глаза рисующего, тем больше она уходит в ракурс, пока при переходе на другую сторону объема не образует контур. Следовательно, контур — это ракурс поверхности и, следовательно, производное объема. Стоит модели повернуться или рисующему сдвинуться — контур меняется и может меняться бесконечно в соответствии с рельефом поверхности, попавшей в поле зрения. Следовательно, контур — случайность и копировать (срисовывать) его бессмысленно. Зато не случайность — объем. Поэтому в основу изображения надо класть объемное построение, которое и производится при помощи пластической анатомии. В процессе этого построения — связи одних сложных объемов с другими и возникает сложный контур, как производное многих объемов. Объем граничит с внешним пространством — контур как производное объема ограничивает его. Если объем скрылся за другим объемом, контур сошел на нет и скрылся вместе с ним внутри фигуры. Но тут же возникает внутри фигуры продолжение контура как производное нового объема и продолжает очерчивать форму, пока этот объем тоже не скроется за другим объемом. И так в соответствии с объемами, которые появляются один из-за другого и скрываются один за другим, появляется и исчезает контур до тех пор, пока не обойдет всей сложной формы — фигуры. В зависимости от освещения и отдаленности объемов контур может быть тонким и толстым, еле намеченным и очень резким, но всегда неравномерным — это и есть то, что называют «живой линией».

Естественно, что живая линия не имеет ничего общего с лихими контурными набросками, которыми зачастую так любят щеголять начинающие и невежды. Вслепую, ощупью, смаху ее найти нельзя — необходим тщательный анализ формы и накопленный опыт; после этого можно делать быстрые наброски. Даже если «повезет» и один, другой, третий наброски будут удачны, все равно без анализа формы ничему нельзя научиться; не изучив форму, невозможно ничего повторить по памяти. В этом и заключается недостаток и даже вред контурных набросков, сделанных без тщательного анализа формы и в особенности такой сложной, как тело человека, не говоря уже о том, что они приучают к небрежности и разгильдяйству. Отсюда вывод — тщательно отработанный контур возникает в результате правильного и продуманного объемного построения и никогда не может быть целиком срисован с модели. Он создается творчески, комплексно, так же как и все изображение.

Без знания формы не может быть контура — линии. Недаром П. П. Чистяков говорит: «Всякий, кто не видит формы, и линии верно не нарисует». Если обвести равномерным непродуманным контуром хорошо вылепленную фигуру, рисунок будет испорчен.

Проследите возникновение и исчезновение контура на разобранных рисунках. Попробуйте в своих работах создавать контур творчески, на основе анализа формы.

РАЗДЕЛ II

ПЛАСТИЧЕСКАЯ АНАТОМИЯ ЧЕТВЕРОНОГИХ ЖИВОТНЫХ И ПТИЦ

Знание анатомии четвероногих животных и птиц при работе над их изображением имеет не меньшее значение, чем знание анатомии человека. Правда, движения животных не так многообразны, как движения человека, но зато человека можно рисовать в любом положении, так как человек позирует, а животных, за редким исключением, заставить позировать, как натурщика, нельзя. Особенно трудно заставить животное повторить нужное движение, нужную позу, нужный ракурс, а художнику необходимо уметь изображать животных в покое и в движении, в любой позе, в любом ракурсе и тут нельзя полагаться только на глаз, нельзя просто срисовывать. Надо ловить наиболее характерное, производить компоновки фигуры из разных поз и даже с разных одинаковых «натурщиков». При этом применяется такой прием. Художник становится у клетки, где движется натура (желательно, чтобы было несколько одинаковых экземпляров) и начинает на большом листе сразу несколько рисунков с тех поз, которые принимают животные. Порисовал один рисунок, поза изменилась, начал другой, еще раз изменилась — начал третий (можно и с другого экземпляра) и т. д. Натура, та или другая, обязательно повторяет позу, хотя бы приблизительно — можно вернуться к предыдущему рисунку, к следующему и т. д. и на каждом из нескольких рисунков постепенно наращивается и обогащается изображение.

Все это требует пристального внимания и большого терпения и подвижности со стороны художника. Сидеть при этом нельзя — надо ходить и даже перебегать с места на место.

Это метод познавательного объемного рисунка. Но есть еще метод лихих быстрых набросков, которые бывают весьма эффектны, но познавательного в этом методе мало, так как рисунки большей частью получаются плоскостные и нет времени для объемного анализа. И в том и в другом случае изображение зверей и птиц представляет собой своеобразную охоту за нужной позой, дает в результате много набросков, которые очень трудно связать в стройное целое, если не знать основы построения животных. Этой основой может служить только пластическая анатомия животных. Но так как животные изучаются менее подробно, чем человек, то для обычной работы художника достаточно иметь основное понятие об их анатомической структуре, т. е. о скелете и расположении и действии основных мышечных массивов.

При всем многообразии четвероногих животных и птиц оказывается, что анатомия человека настолько сходна с анатомией животных, что достаточно их сопоставить, чтобы получить понятие об анатомической структуре животных и даже иметь возможность применять те же методы построения фигуры, которые применяются при изображении человека.

КРАТКИЙ ОЧЕРК ПЛАСТИЧЕСКОЙ АНАТОМИИ ЧЕТВЕРОНОГИХ ЖИВОТНЫХ

МЛЕКОПИТАЮЩИЕ

Если сравнить анатомическое строение человека, поставленного на четвереньки, с изображением других млекопитающих — копытных (лошадь), крупных кошек (лев) и собак (рис. 70, 71, 72, 73), то можно найти не только сходные элементы скелета, но также убедиться в большой схожести их расположения и взаимной связи. Например, позвоночный столб у животных тоже служит основным стержнем скелета: он связы-

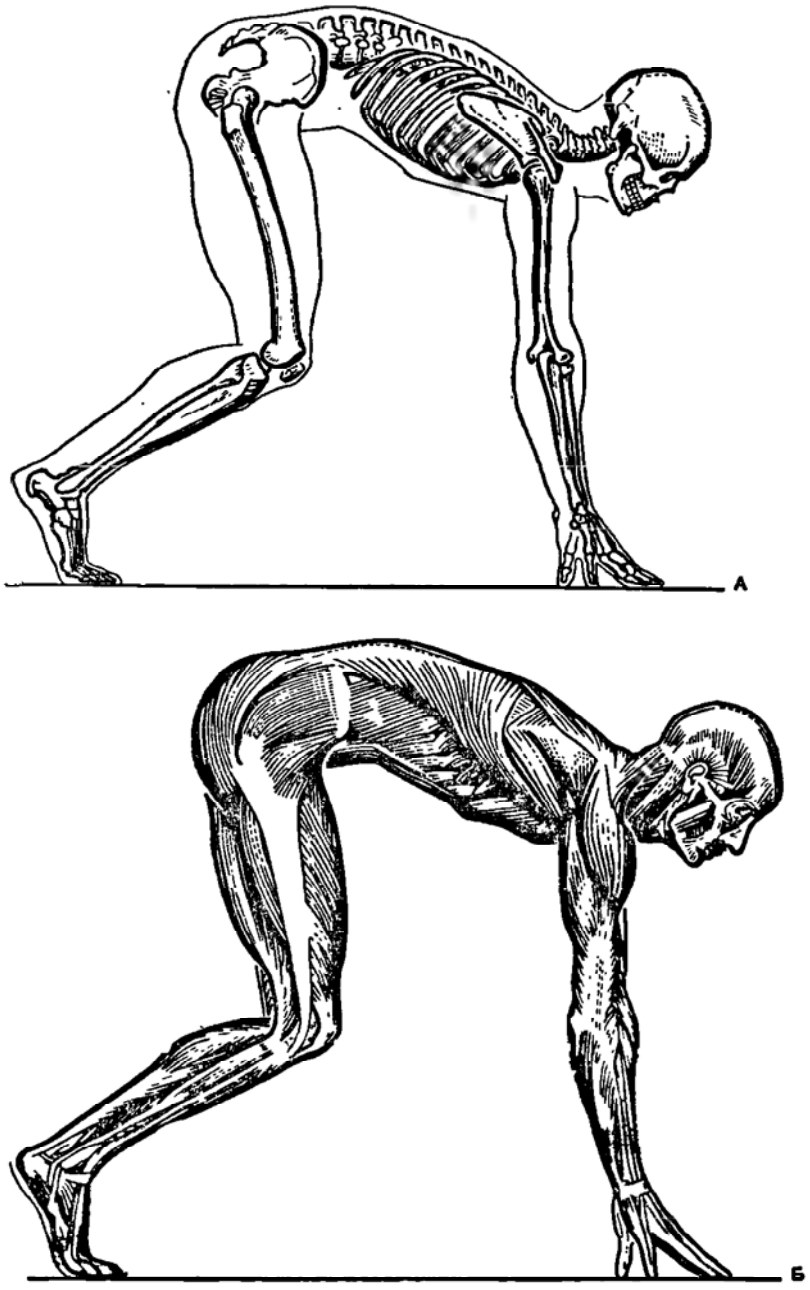

Рис. 70. Фигура человека на четвереньках. *А* — скелет; *Б* — мускулатура

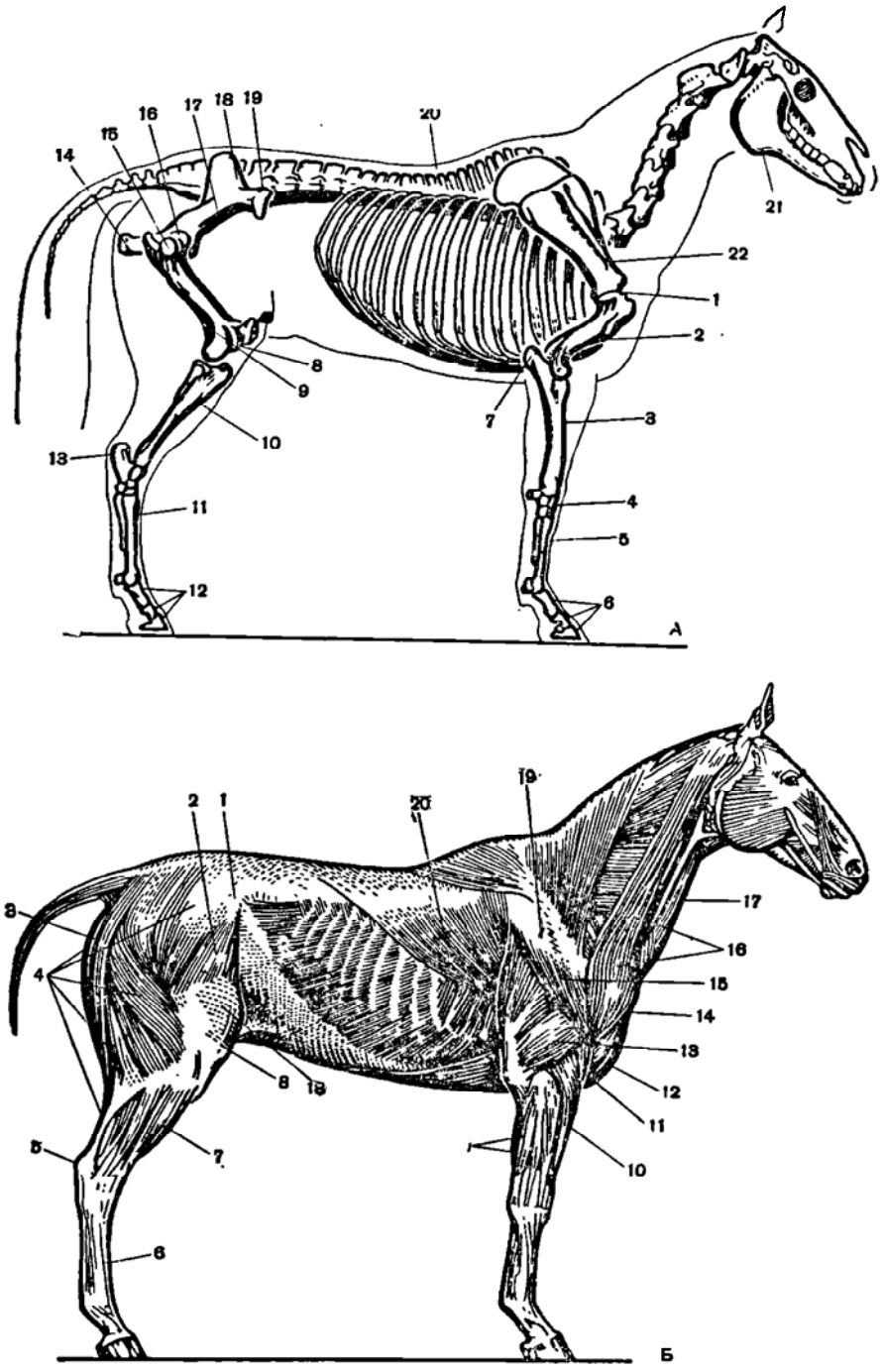

Рис. 71. Фигура лошади. *А* — скелет:

1 — плечевой сустав, *2* — плечо, *3* — предплечье, *4* — запястье, *5* — пясть, *6* — фаланги пальца, *7* — локоть, *8* — коленный сустав, *9* — бедро, *10* — голень, *11* — плюсна, *12* — фаланги пальца, *13* — пятка, *14* — седалищный бугор, *15* — большой вертел, *16* — тазобедренный сустав, *17* — таз, *18* — подвздошный гребень, *19* — маклок, *20* — позвоночник, *21* — нижняя челюсть, *22* — лопатка

Скелет собаки, льва и других четвероногих имеет аналогичное строение (имеются отклонения в конечностях (см. текст).

Б — мускулатура:

1 — маклок, *2* — сгибатели тазобедренного сустава, *3* — седалищный бугор, *4* — разгибатели тазобедренного и голеностопного суставов, *5* — пятка, *6* — плюсна, *7* — сгибатели плюсны, *8* — коленный сустав, *9* — сгибатели кисти, *10* — разгибатели кисти, *11* — сгибатели локтевого сустава, *12* — приводящие мышцы, *13* — разгибатели локтевого сустава, *14* — плечевой сустав, *15* — сгибатели плечевого сустава, *16* — плечеголовной мускул-разгибатель плечевого сустава, *17* — грудино-головной мускул, *18* — четырехглавая мышца бедра — разгибатель коленного сустава, *19* — предостный мускул — разгибатель плечевого сустава, *20* — широчайшая мышца спины

Мышцы и движения собаки, льва и других четвероногих аналогичны таковым лошади (за исключением супинации и пронации передних конечностей)

вает таз, грудную клетку и голову, но в отличие от человеческого продолжается за таз, образуя хвост; а шейный отдел длиннее и по-другому изогнут. Грудная клетка сдавлена не от груди к спине, как у человека, а справа налево (количество ребер и позвонков вирьирует). Таз сохраняет те же костные элементы и те же выступы, о чем можно судить по экстерьеру (у лошади выступ, соответствующий передней подвздошной ости, называется маклоком), но вытянут в длину и сдавлен справа налево. Постоянное положение туловища у животных горизонтальное, так как все четыре конечности в основном несут опорную и двигательную функцию, хотя у хищников, в особенности кошек, передние конечности сохраняют и способность хватать, свойственную человеку и обезьянам.

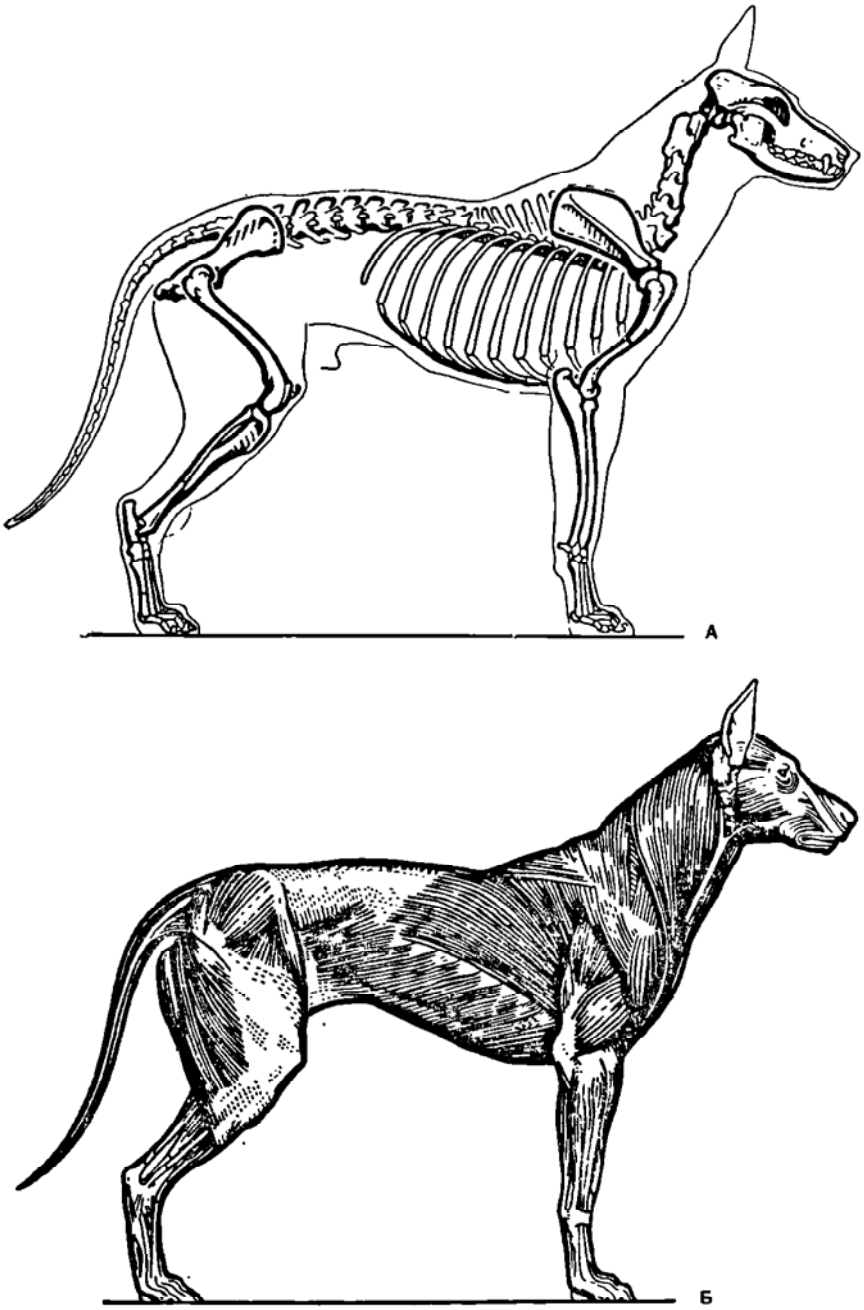

Рис. 72. Фигура собаки. *А* — скелет собаки; *Б* — мускулатура собаки

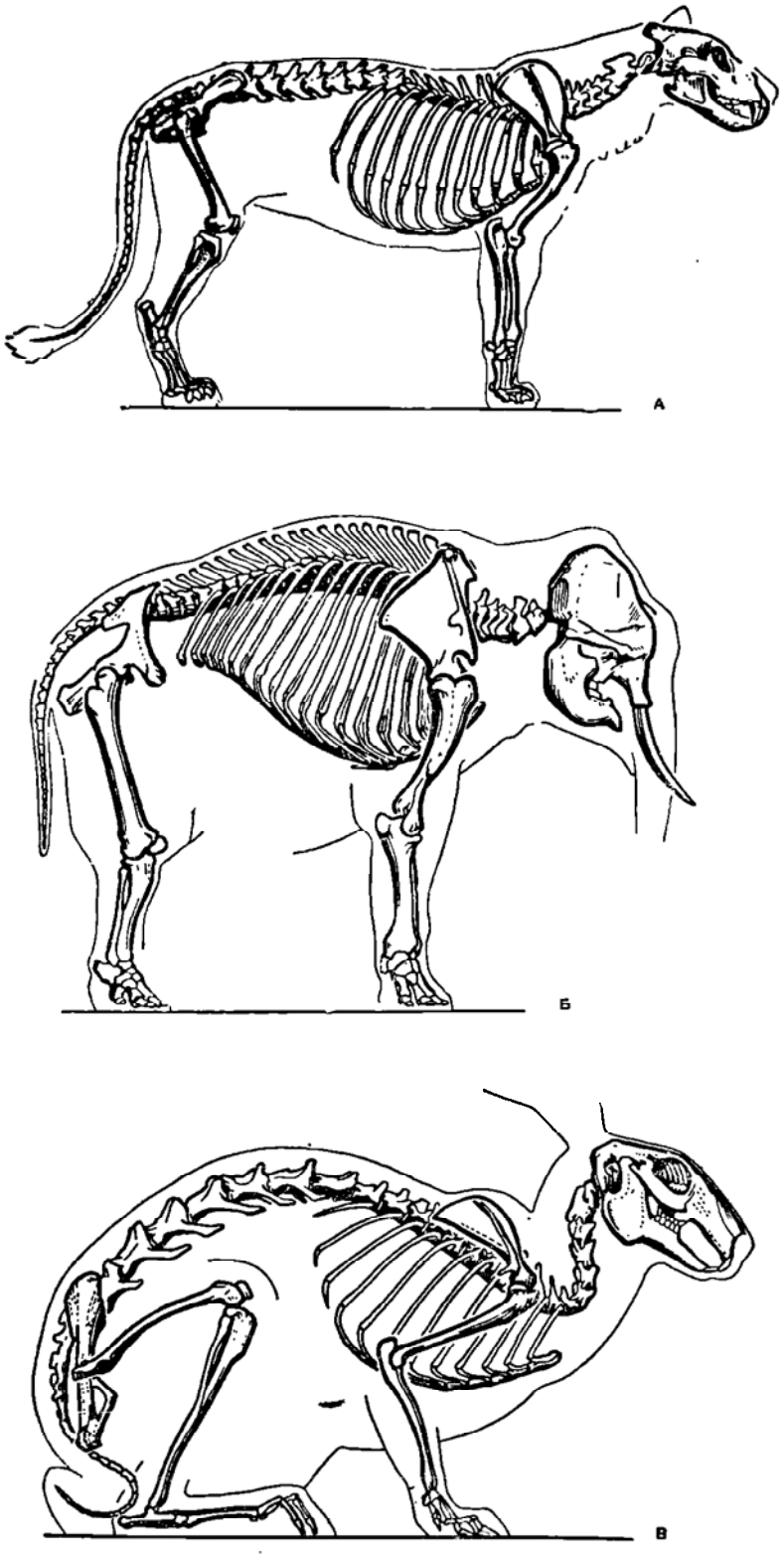

Рис. 73. Скелеты четвероногих. *А* — лев; *Б* — слон; *В* — заяц

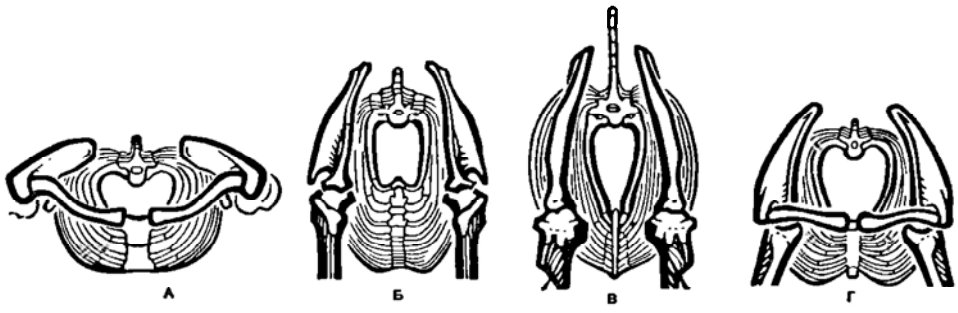

Рис. 74. Грудная клетка и плечевой пояс спереди. *А* — человека; *Б* — льва; *В* — лошади; *Г* — обезьяны

В отличие от человека у большинства животных нет ключицы (рис. 74), плечевой пояс состоит из лопаток, которые соединяются с грудной клеткой только мышцами. Плечевая кость обычно короче костей предплечья; она сочленяется с лопаткой плечевым суставом, но сама кость скрыта под мышцами и плечо не выступает наружу отдельно от туловища, как у человека. У животных виден только нижний конец кости, который образует с костями предплечья (или подплечья, как его называют у животных) локтевой сустав. Таким образом, свободная передняя конечность в отличие от человека видна только от локтя. Скелет предплечья тоже состоит из двух костей, только строение его отличается у копытных и у хищников. Локтевая кость копытных сильно уменьшена и основой служит лучевая; они сращены неподвижно в положении пронации — кисть обращена тыльной стороной вперед, движения пронации и супинации полностью отсутствуют, так как хватательных движений нет и кости несут только опорную функцию. Предплечье опирается на кости кисти (лапы), образуя запястный сустав (в обиходе это место неправильно именуют коленом). Пясть находится на прямой линии с предплечьем и не может разгибаться вперед, как это свойственно человеку. Опирается пясть на фаланги пальцев. У разных копытных (рис. 75) опорой служит разное количество пальцев: у свиньи — четыре, коровы — два, лошади — один. Палец опирается на копыто; таким образом, копытные ступают передними ногами на концы пальцев.

У крупных и мелких кошек предплечье отчасти сохранило хватательную функцию и обе кости подвижны относительно друг друга (см. рис. 75). Передняя лапа ступает в положени пронации, но при нападении, терзании добычи и т. п. свободно супинирует и пронирует (в чем легко убедиться, наблюдая тигра или льва, даже кошку). Пясть состоит из пяти костей и лежит на одной прямой с предплечьем, пальцы сильно загибаются вперед, за исключением первого, который висит. Передние фаланги кошки могут загибать вверх, пряча когти, а при сгибании когти «выпускаются». У собак предплечье состоит из двух костей, движения супинации и пронации существуют, но в меньшем объеме. Лапа ступает тоже в положении пронации (так же, как почти у всех четвероногих млекопитающих), первый палец висит, как у кошек. Первые фаланги остальных четырех пальцев не загибаются вверх — собаки не прячут когтей. И кошки, и собаки ступают на ладонную поверхность четырех пальцев и на головки пястных костей.

На поверхности тела сильно выступают лопатки. Грудина лежит в глубине; по обе ее стороны сильно выступают головки плечевых костей, покрытые мышцами, локоть и запястье рельефны под кожей. У хищников пясть и фаланги менее рельефны, чем у копытных.

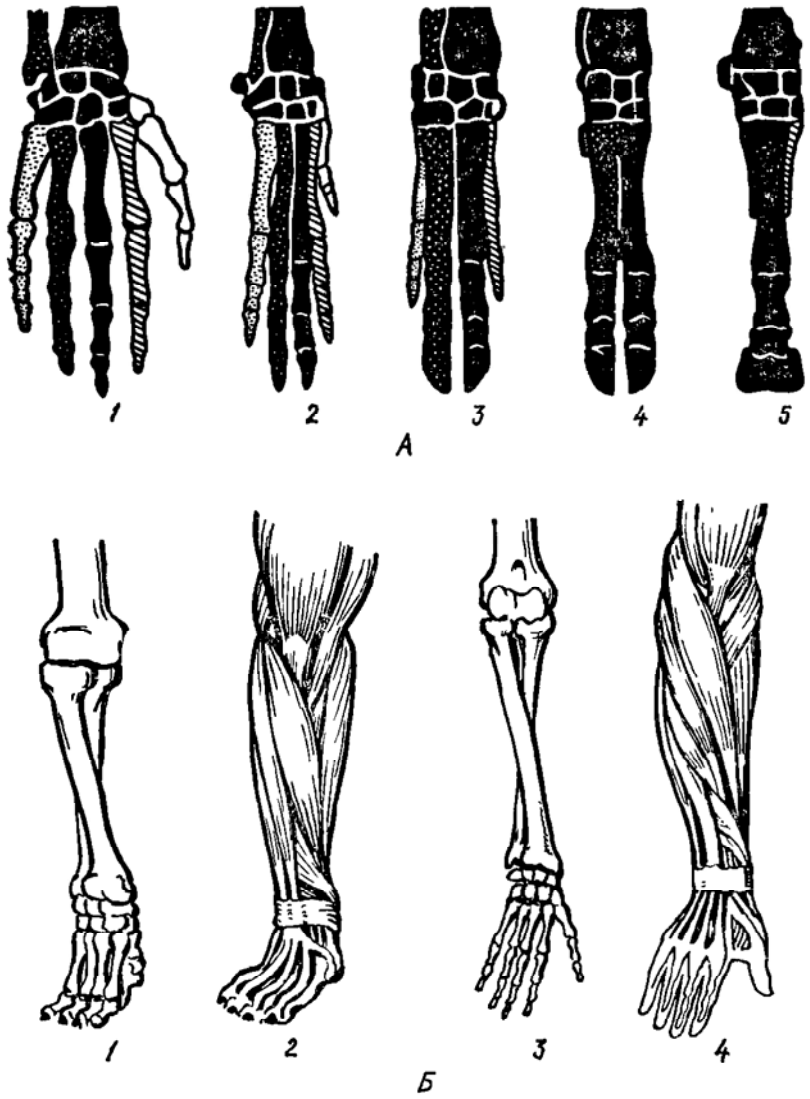

Рис. 75. Передняя конечность млекопитающих (схемы). *А* — скелет кисти: (*1* — человека; *2* — собаки; *3* — свиньи; *4* — коровы; *5* — лошади);
Б — скелет и мускулатура (*1—2* — передней лапы льва; *3, 4* — руки человека в положении пронации)

Задние конечности всех четвероногих соединяются с тазом тазобедренным суставом. Бедренная кость почти вся скрыта под мышцами туловища; бедро не выступает наружу отдельно от туловища, как у человека; видны лишь большой вертел и нижний конец бедра, который образует с костями голени коленный сустав. Надколенник и концы костей проступают под кожей. Голень под углом уходит назад и в голеностопном суставе сочленяется с плюсной (сустав у животных именуется скакательным, а плюсна — заплюсной). У копытных заплюсна в спокойном состоянии стоит отвесно и сочленяется с пальцами — у свиней — с четырьмя, коров — с двумя, лошадей — с одним. Пальцы опираются на копыта, таким образом задние ноги копытных тоже ступают на концы пальцев. Скакательный сустав и пяточный бугор у копытных расположены очень высоко, а у хищников — несколько ниже.

Хищники ступают на разогнутые пальцы и головки плюсневых костей. Плюсневых костей у хищников четыре, пальцев — тоже четыре

(1 палец бывает не всегда). Человек, обезьяна, медведь, напротив, ступают на всю стопу. На скелете сзади выступают кости таза — подвздошная, седалищные бугры; на бедре — большой вертел, мыщелки, надколенник, на голени — мыщелки и обе лодыжки. На стопе резко выделяется пяточный бугор.

Движения млекопитающих, происходящие в суставах — это те же движения, что и у человека (если положение тела человека уподобить положению животного). Лопатка скользит по поверхности грудной клетки, главную нагрузку она выдерживает тогда, когда передняя нога упирается в землю, поддерживая туловище. В таких случаях при шаге лопатки попеременно вздымаются над поверхностью спины, а туловище обвисает (как на рессоре), поддерживаемое лопаткой, что особенно заметно у крупных кошек. При сильном размахе передних ног лопатка сдвигается вперед и назад наподобие маятника или вся целиком, перенося плечо, а следовательно, и ногу, что, конечно, меняет рельеф тела, особенно передней поверхности груди (рис. 76).

Движения в плечевом суставе те же, что и у человека, за исключением вращения и отведения в сторону. Движения приведения носят постоянный характер, иначе лапа отклонилась бы в сторону, — она все время удерживается около туловища. Что касается движения взад и вперед в плечевом суставе, то они имеют большой размах и сильно влияют на рельеф тела, особенно при разгибании вперед. При этом плечевая кость выбрасывается вперед, перенося вперед локтевой сустав вместе с нижней частью передней ноги (рис. 76), а так как плечевая кость покрыта и мышцами туловища, то передняя половина груди становится более выпуклой, что удлиняет туловище со стороны согнутого вперед плеча. Движение совершается в быстром беге и еще усиливается перенесением лопатки вперед — это еще больше увеличивает рельеф груди. Соответствующие изменения обратного порядка происходят, когда плечо и лопатка отбрасываются назад; локтевой сустав и нижняя часть ноги переносятся назад, и поверхность груди сглаживается — туловище с этой стороны становится короче (рис. 76).

В локтевом суставе происходят сгибания и разгибания почти так же, как у человека. Когда животное стоит, локтевой сустав разогнут, предплечье вертикально, плечо и предплечье образуют тупой угол, а не прямую линию, как у человека (сравните рисунки 70, 71, 72, 73). Как сказано выше, передняя нога ступает в положении пронации, но у многих животных благодаря подвижности костей предплечья существуют движения и супинации и пронации; ими обладают крупные и мелкие кошки (тигр, лев, пума, ягуар и т. д.), медведь, зайцы, кролики, белки, многие грызуны, но не копытные.

В запястном суставе происходят в основном (в особенности у копытных) движения сгибания и разгибания, причем разгибание прекращается, когда пясть образует с предплечьем одну прямую. У копытных сгибание, в особенности пассивное (при отдыхе лежа), прекращается в момент соприкосновения поверхностей кисти и предплечья (рис. 77); у хищников размах сгибания обычно соответствует человеческому.

В пальцах тоже имеются движения сгибания и разгибания, а у хищников и некоторых грызунов движения в сторону (у кошки, когда она «разминает когти», заяц, когда он чистит передние лапы).

Мышечные группы, обслуживающие эти движения, тоже расположены почти как у человека (см. рис. 71, 78).

Лопатка соединена с грудной клеткой и передвигается по ней теми же мышцами, что и у человека (зубчатой, трапециевидной, ромбовидной). С плечевой костью лопатка тоже соединена мышцами, аналогичными

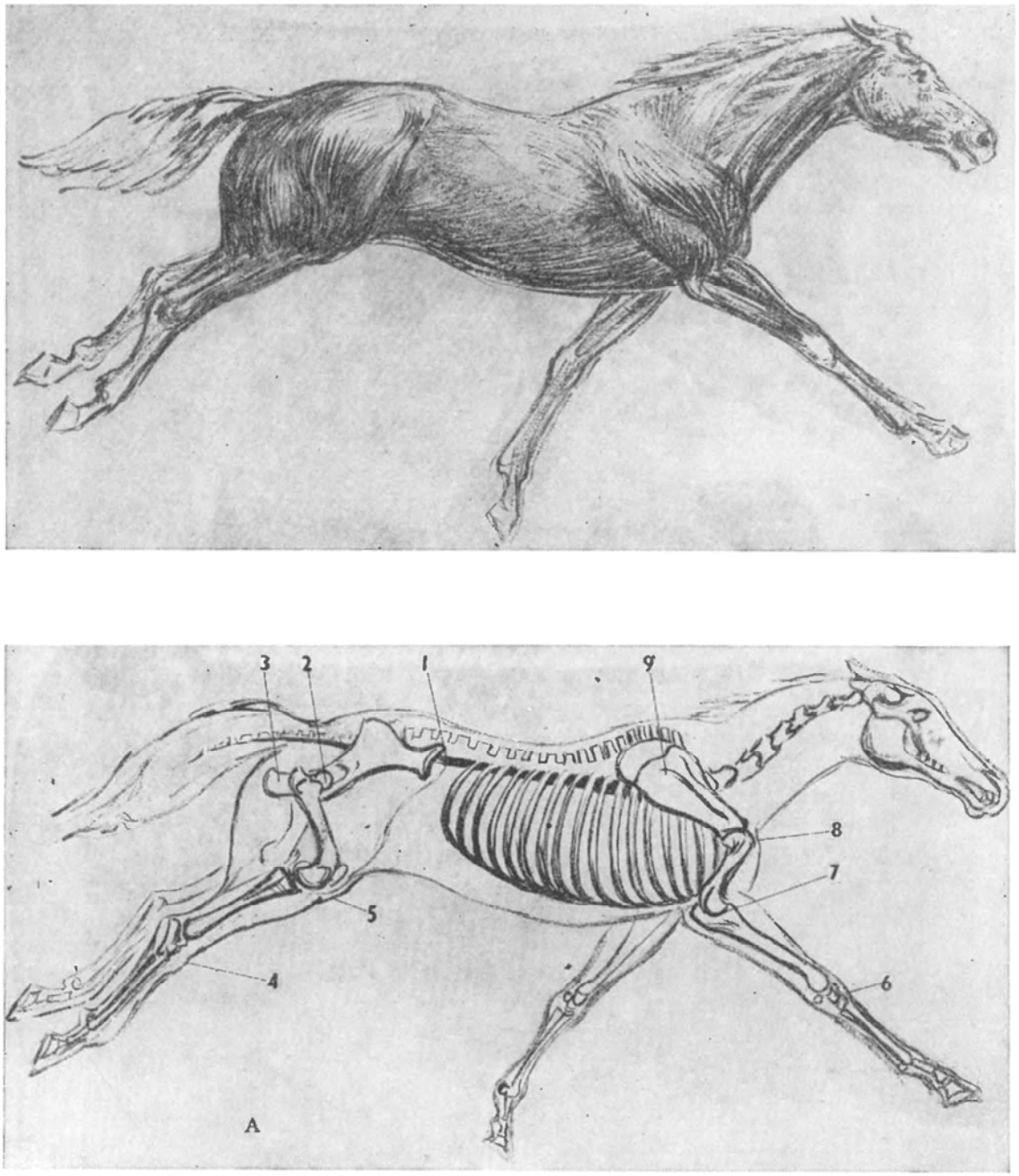

Рис. 76. Движения в конечностях лошади, удлиняющие и укорачивающие туловище (относится ко всем четвероногим) *А* — туловище удлиняется;
1 — маклок, *2* — тазобедренный сустав, *3* — седалищный бугор, *4* — голеностопный сустав, *5* — коленный сустав, *6* — запястье, *7* — локтевой сустав, *8* — плечевой сустав, *9* — лопатка

человеческим (дельтовидная мышца здесь утратила функцию отведения). Часть этих мышц, лежащая поверхностно, сгибает ногу в плечевом суставе и тем самым отбрасывает плечо, а следовательно и ногу назад; эти мышцы при напряжении резко граничат сзади с разгибателями локтевого сустава. Кроме того, сгибает ногу в плечевом суставе и отбрасывает плечо назад вместе с лопаткой также и широчайшая мышца спины. Разгибание же в плечевом суставе, т. е. вынос плеча и ноги вперед, производится другой частью мышц, идущих от лопатки к плечу, — эти мышцы

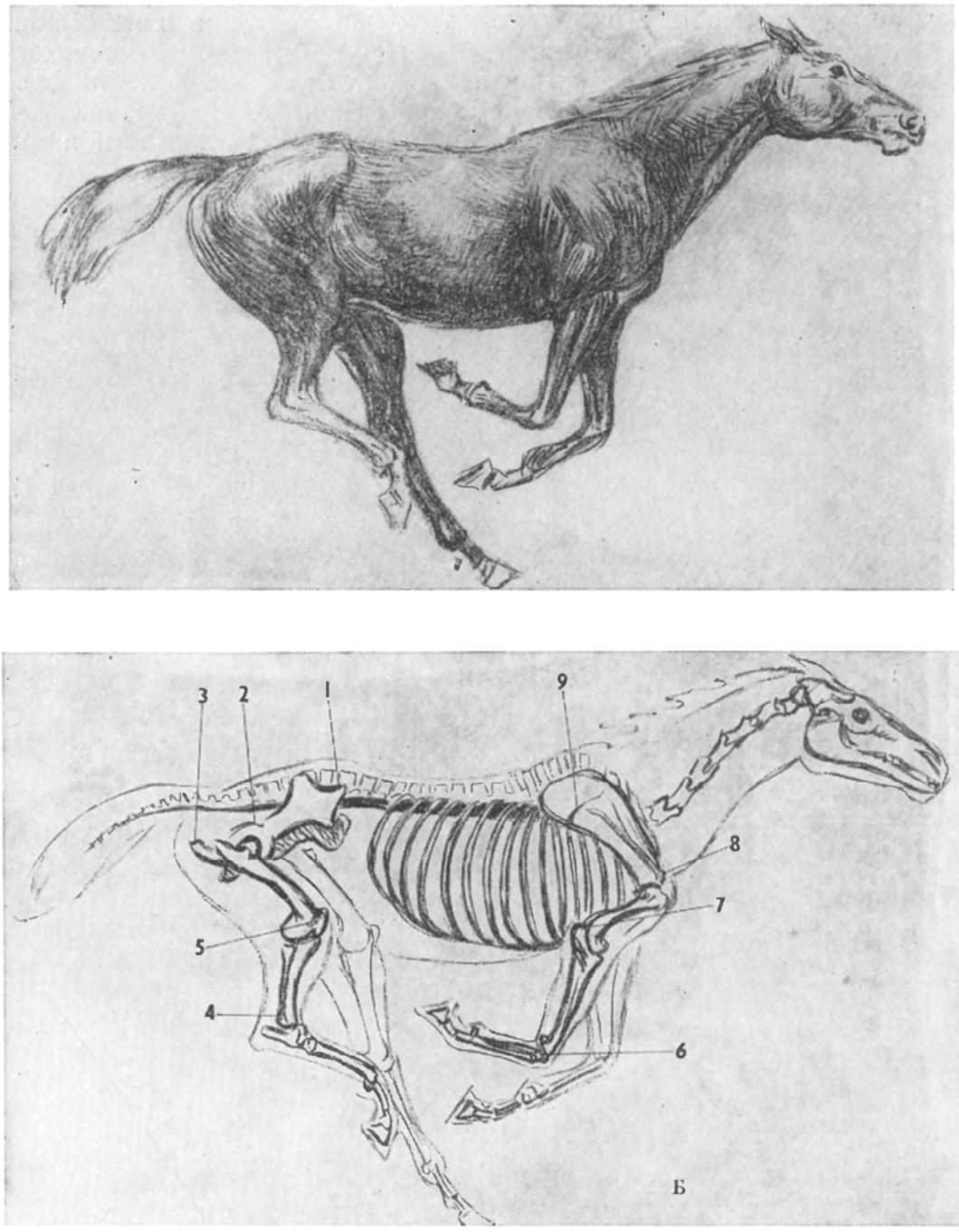

Б — туловище укорачивается. В зависимости от аллюра туловище может одновременно удлиняться и укорачиваться спереди и сзади или попеременно укорачиваться спереди и удлиняться сзади, и наоборот

рельефа не образуют. У лошадей в выносе плеча вперед участвует (и она рельефна) плечеголовная мышца, аналогичная грудино-ключично-сосцевидной мышце человека; только у лошади она прикрепляется к плечевой кости и разгибает плечевой сустав.

Мышцы, разгибающие в локтевом суставе (трехглавая мышца и др.), располагаются сзади и очень мощны, так как несут опорную функцию. Сгибатели лежат спереди и незначительны, так как несут малую нагрузку. Они почти целиком покрыты мышцами, притягивающими (приводя-

щими) плечевую кость и предплечье к туловищу; эти мышцы (большая грудная и др.) расположены впереди, образуя на передней поверхности груди два мощных бугра, покрывающих спереди плечевую кость (между ними образуется ложбина, в глубине которой находится грудина). Эти бугры попеременно выносятся вперед при беге вместе с лопаткой и плечевой костью.

Между двумя мышечными группами — трехглавой и сгибателями локтевого сустава — выходит на поверхности основная группа мышц

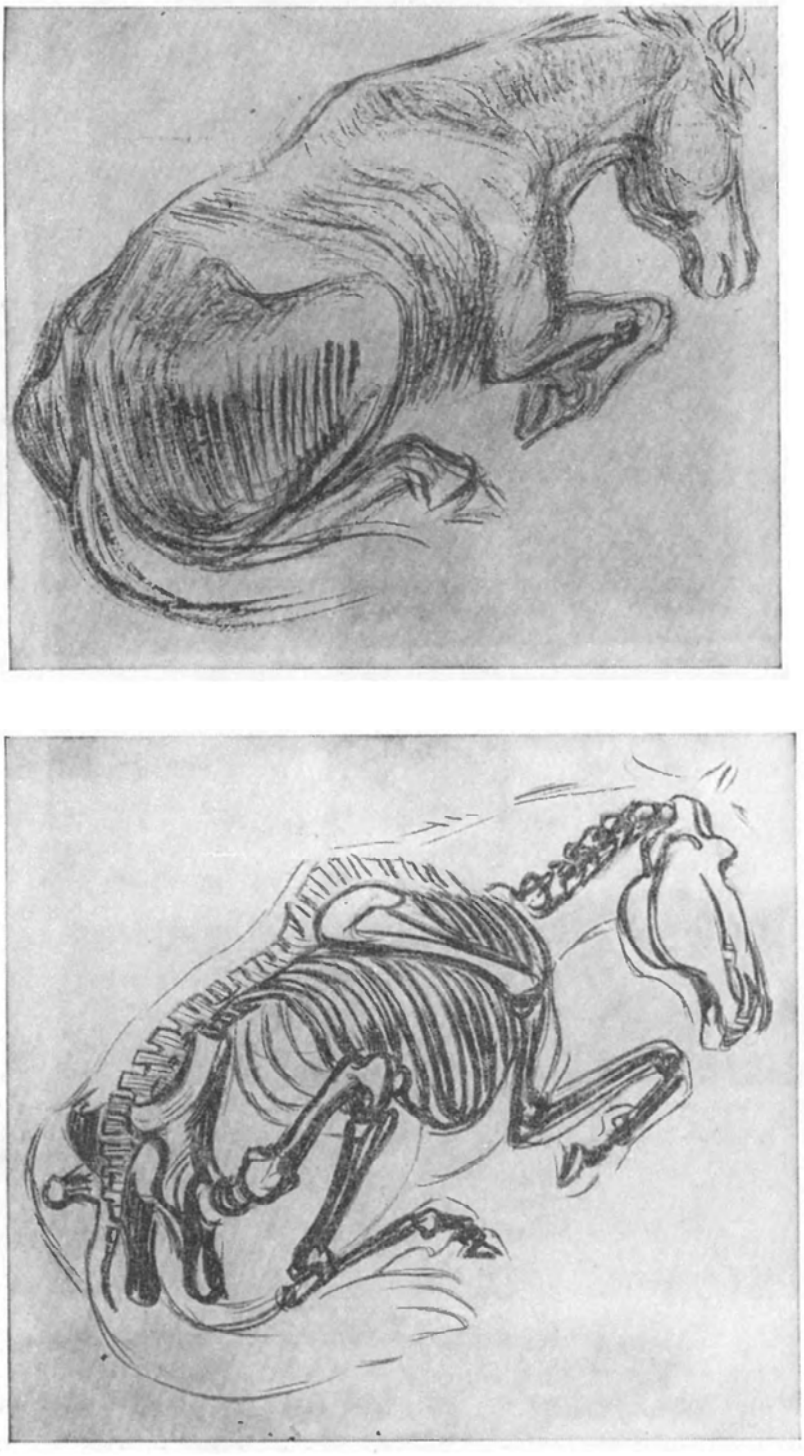

Рис 77. Лежащая лошадь: экстерьер и скелет

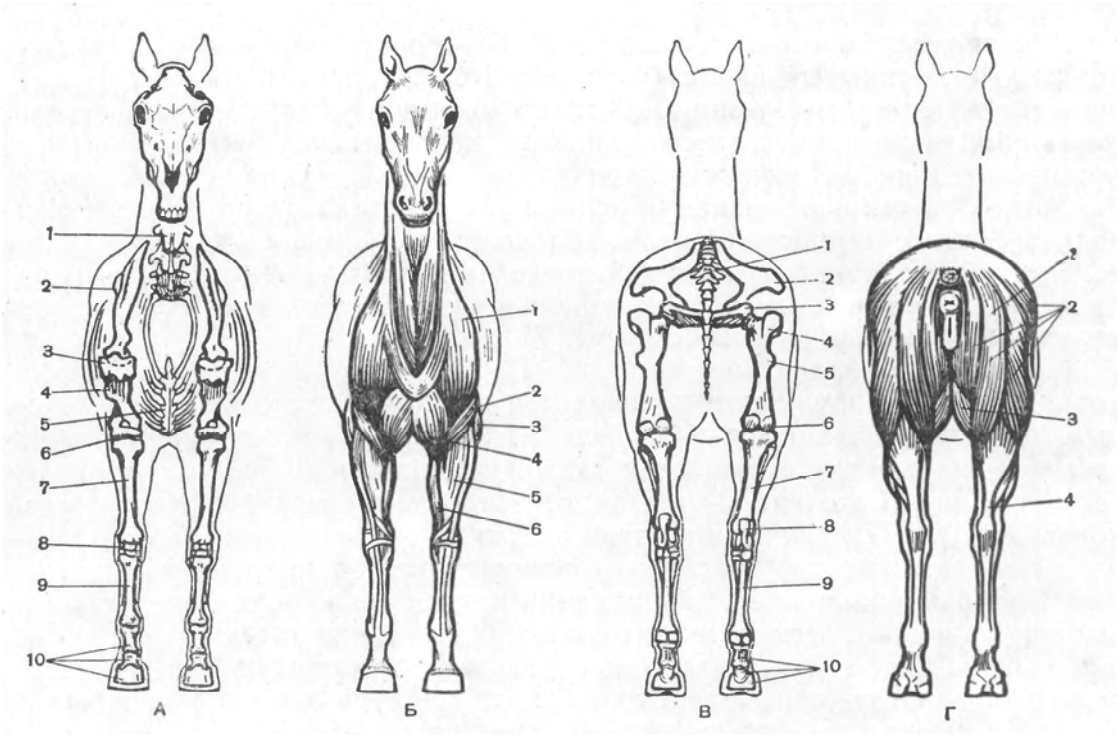

Рис. 78. Лошадь в фас спереди и сзади.

А — скелет спереди:

1 — шейные позвонки, *2* — лопатка, *3* — плечевой сустав, *4* — плечо, *5* — грудная клетка, *6* — локтевой сустав, *7* — предплечье, *8* — запястье, *9* — пясть, *10* — фаланги пальцев;

Б — мускулатура спереди:

1 — плечеголовная мышца (разгибатель плечевого сустава), *2* — сгибатель локтевого сустава, *3* — разгибатели локтевого сустава, *4* — приводящие мышцы, *5* — разгибатели запястья, *6* — сгибатели запястья;

В — скелет сзади:

1 — позвоночник, *2* — маклок, *3* — седалищный бугор, *4* — тазобедренный сустав, *5* — большой вертел, *6* — коленный сустав, *7* — голень, *8* — пятка, *9* — плюсна, *10* — фаланги пальцев;

Г — мускулатура сзади:

1 — седалищный бугор, *2* — разгибатели тазобедренного и голеностопного суставов, *3* — приводящие мышцы, *4* — ахиллово сухожилие

предплечья — разгибатели кисти. Это очень характерное и рельефное место, важное для пластической связи. Приводящие мышцы и сгибатели локтевого сустава прикрепляются на костях в промежутке между разгибателями и сгибателями кисти. Сгибатели (кисти), как и у человека, лежат на задней поверхности, разгибатели — на передней поверхности предплечья. Разгибатели кисти участвуют также в сгибании локтевого сустава. Вообще предплечья крупных кошек (льва, тигра) поразительно похожи на предплечья человека и формой, и движениями.

В тазобедренном суставе происходят движения сгибания и разгибания и постоянного притягивания к туловищу (приведения), так как почти исключены движения отведения (так же, как и в плече).

Так как бедро покрыто мышцами туловища, его сгибание переносит за собой всю массу задних мышц туловища вперед (вместе с коленным суставом и ногой) и тем изменяет рельеф соответствующей ягодицы и половины таза (см. рис. 76). Равным образом разгибание производит обратное движение. В коленном и голеностопном суставах, как и у человека, происходит сгибание и разгибание (в коленном у копытных отсутствует вращение голени, которое существует у кошек и человека при согнутом колене).

При спокойном стоянии бедро направлено вперед и образует с голенью угол, открытый назад (у человека в этом положении бедро и голень образуют прямую линию). В голеностопном (скакательном) суставе стопа направлена почти отвесно вниз и у копытных ступает только своей нижней частью; человек же, медведь, обезьяна ступают всей стопой. Также у хищных и копытных в отличие от человека стопа может производить более обширное движение вперед, т. е. больше приближаться к голени, даже соприкасаться с ней, в особенности при отдыхе лежа.

У хищников нога ступает на подошвенную поверхность пальцев и на головки плюсневых костей (см. рис. 77).

Мускулатура задних ног (см. рис. 72, 78) располагается согласно основным опорным функциям конечностей и так же, как у человека, основными группами являются разгибатели. Группа ягодичных мышц почти не несет (характерную для человека) функцию поддержки туловища в вертикальном положении — эту работу мышцы выполняют только тогда, когда животное становится на задние ноги. У животных ягодичные мышцы в основном несут функцию разгибателей тазобедренного сустава, что имеет большое значение для движения вперед (особенно важно у лошадей-тяжеловозов). Вся остальная задняя группа мышц, включающая задние мышцы бедра (полусухожильную, полуперепончатую, двуглавую) и задние мышцы голени (трехглавую), у лошадей переходит в общее ахиллово сухожилие, которое прикрепляется к пяточному бугру, и производит разгибание тазобедренного и отгибание назад голеностопного (скакательного) суставов. У хищников места начала и прикрепления этих мышц варьируют, но производят ту же работу. Если при этом одновременно происходит разгибание в коленном суставе, то вся задняя нога отбрасывается назад. Коленный сустав разгибается четырехглавой мышцей, расположенной впереди бедренной кости. Впереди и поверхностнее четырехглавой, резко гранича с боковой стенкой живота, лежат мышцы, сгибающие тазобедренный сустав и тем самым переносящие бедро и всю ногу вперед. На передней поверхности голени расположены мышцы, производящие сгибание стопы и пальцев вперед; сзади между костями и ахилловым сухожилием лежат мышцы, производящие сгибание стопы и пальцев назад. Если смотреть на животное сзади, то с внутренней стороны ноги между тазом и бедром можно увидеть группу приводящих мышц (см. рис. 78).

Таз, бедро и голень покрыты фасциями, аналогичными широкой фасции бедра человека. Они удерживают мышцы близ костей и местами при напряжении мышц образуют поперечные вдавления.

Мышцы туловища в общем аналогичны мышцам человека и особого рельефа здесь не обнаруживается.

На шее очень массивна задняя группа мышц, поддерживающих шею, вытянутую вперед и вверх. Спереди на шее по средней линии над яремной впадиной тянется вверх дыхательное горло, по обе стороны его идут мышцы, аналогичные грудино-ключично-сосцевидным человека; они особенно рельефны у лошадей (см. рис. 72, 78).

Мускул, соответствующий человеческому грудино-ключично-сосцевидному, у лошадей состоит из двух мышц: грудино-головной и плечеголовной (из-за отсутствия ключицы мышца прикрепляется к плечу). Вверху под нижней челюстью на передней стороне шеи между правыми и левыми мышцами (как у человека) располагается дыхательная трубка. Плечеголовная мышца внизу и снутри граничит с грудным мускулом; она разгибает плечо, т. е. выносит его, а следовательно, и ногу вперед. При фиксированных передних конечностях эти мышцы сгибают голову вперед; получается то характерное «кивание», которое наблюдается, ког-

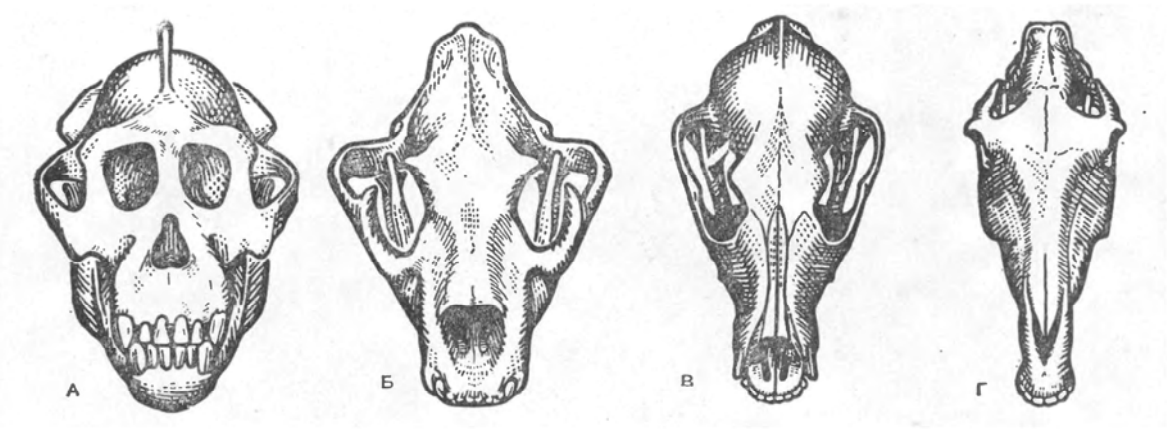

Рис. 79. Череп (не в масштабе). *А* — обезьяны; *Б* — льва; *В* — собаки; *Г* — лошади

да лошадь с силой упирается передними ногами, как бы карабкается, беря подъем, таща тяжелый груз или преодолевая иное препятствие.

Череп животных имеет те же элементы, что и человеческий (только у человека преобладает мозговая часть, а у животных — лицевая). Налицо двусторонняя симметрия, имеются челюсти верхняя и нижняя. Скулы, скуловые дуги, глазницы, лобные кости (даже с надбровными дугами у слона, собак и крупных кошек). Законы построения рисунка черепа те же, что и у человека: строить его надо как симметричную форму, наметив среднюю линию скулы, нижнюю челюсть и т. д. (рис. 79).

Строя изображение животного, начинайте с увязки больших объемов грудной клетки с плечевым поясом, животом и тазом, объемно пристраивайте то, что будет удобно (ведь животное не позирует) — ноги, шею с головой и т. п., помните о двусторонней симметрии туловища и работайте, непременно наметив срединную линию. Рисуя симметричные элементы на туловище или голове, сочетайте их немедленно друг с другом. Все время помните о скелете, о том, как он залегает в туловище и в голове и как залегает в конечностях; скелет — основа построения — ни один массив туловища или конечности не может быть решен без ясного представления о скелетной связи. От правильно намеченной связи зависит в основном живость изображения.

Как и на человеке, контур текуч и неуловим и становится ясным и условным только при четком и ясном понимании и сочетании объемов. Поэтому в беглом рисунке животного ищите сочетания объемов, а не гоняйтесь только за эффектным контуром. Как на рисунке человека, так и на изображении животного контур появляется, бывает то толстым, то очень тонким, заходит внутрь фигуры и сходит на нет, а из-за него появляется другой контур — это результат взаимоотношения объемов, которые ложатся один на другой и возникают один из-за другого.

При построении объема изображают его поверхность, которая чем дальше от глаза, тем больше уходит в ракурс, пока на границе объема не образуется контур. Стало быть, контур — это ракурс поверхности, поэтому в зависимости от ее освещения он неравномерен, то он толстый, то тонкий. Объем скрылся за другим объемом — контур сходит на нет, и появляется из глубины изображения новый контур, который образован как ракурс поверхности нового объема. Этот контур выходит на границу фигуры и снова скрывается, чтобы уступить место другому контуру, принадлежащему другому объему, и так до тех пор, пока не появится контур всей фигуры.

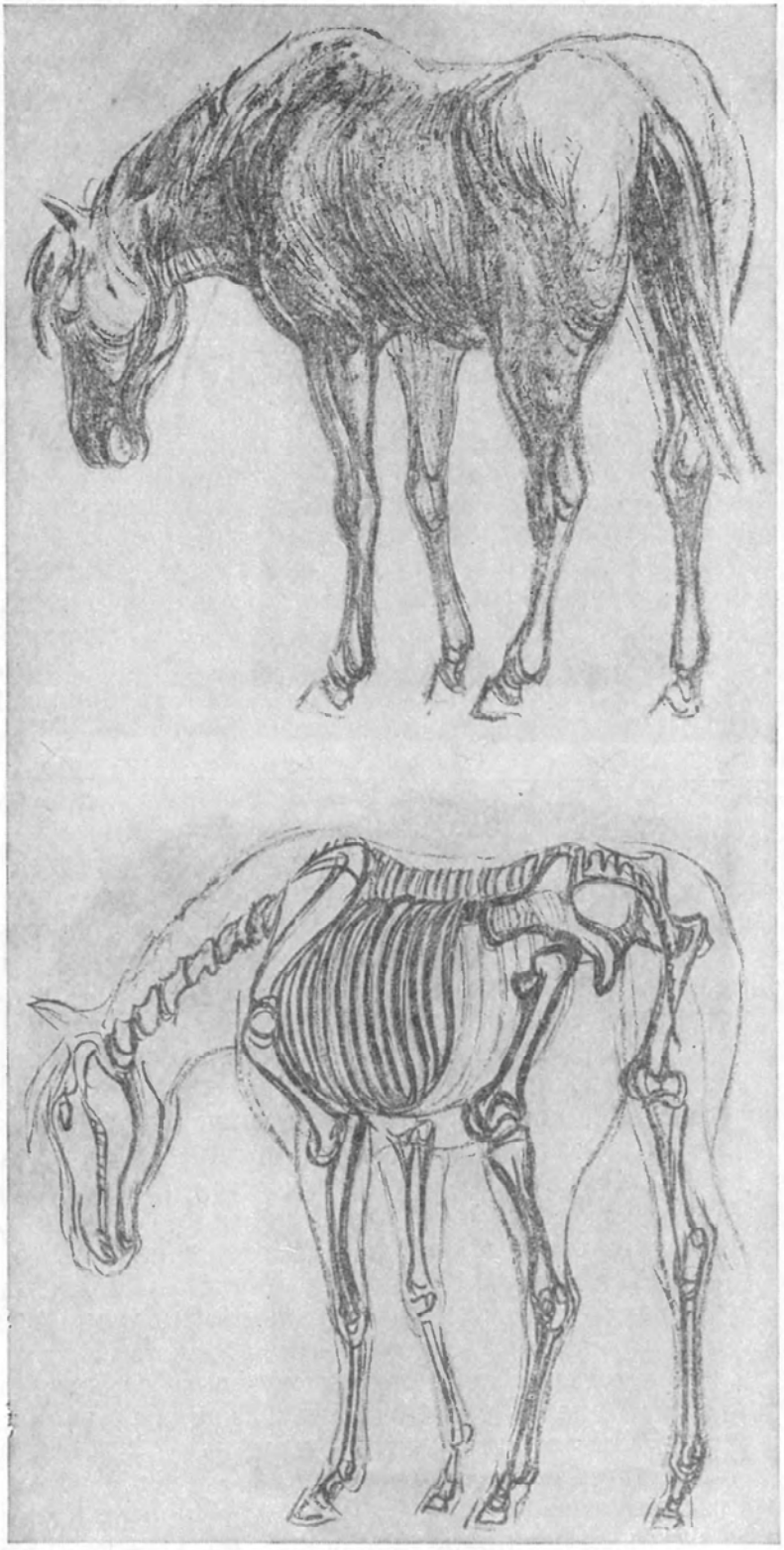

Рис. 80. Построение лошади (в три четверти) спереди и сзади с прорисовкой скелета



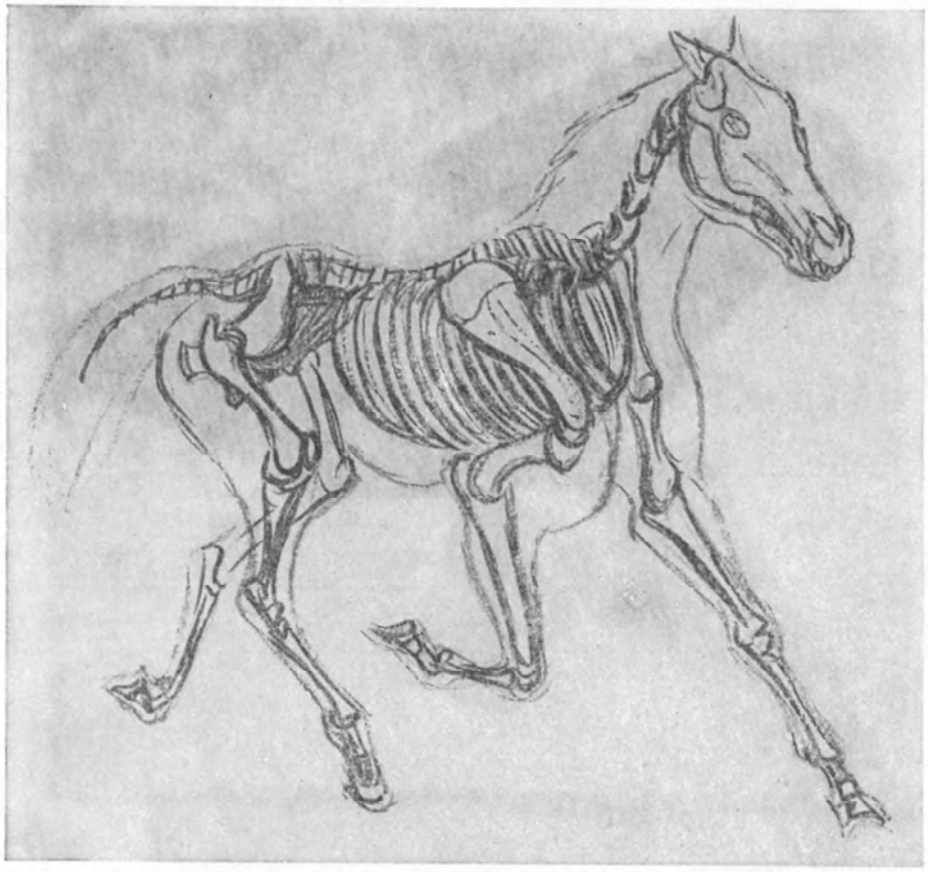



Рис. 81. Конструктивные наброски собаки. *А* — экстерьер; *Б* — скелет

Произведите построение скелета любого четвероногого животного с натуры слегка в ракурсе (рис. 80) спереди и сзади (без отделки, только построение). Рисуя, сравнивайте со скелетом человека и давайте себе отчет в том, что в структуре человека и животного соответствует друг другу. Наблюдайте какое-нибудь животное, мысленно представляя себе, как расположен его скелет. Если сможете, сделайте с него конструктивные наброски с разных сторон, в разных ракурсах (рис. 81). При изучении животных избегайте пользоваться чучелами. Чучела часто делают без строгого учета конструкции скелета, отчего форма в них сбита.

ЛЯГУШКА, ЯЩЕРИЦА

У земноводных (лягушка) и пресмыкающихся (ящерица) те же элементы скелета, что и у млекопитающих (рис. 82). Разница в том, что их брюхо в спокойном состоянии прилегает к земле, структура туловища

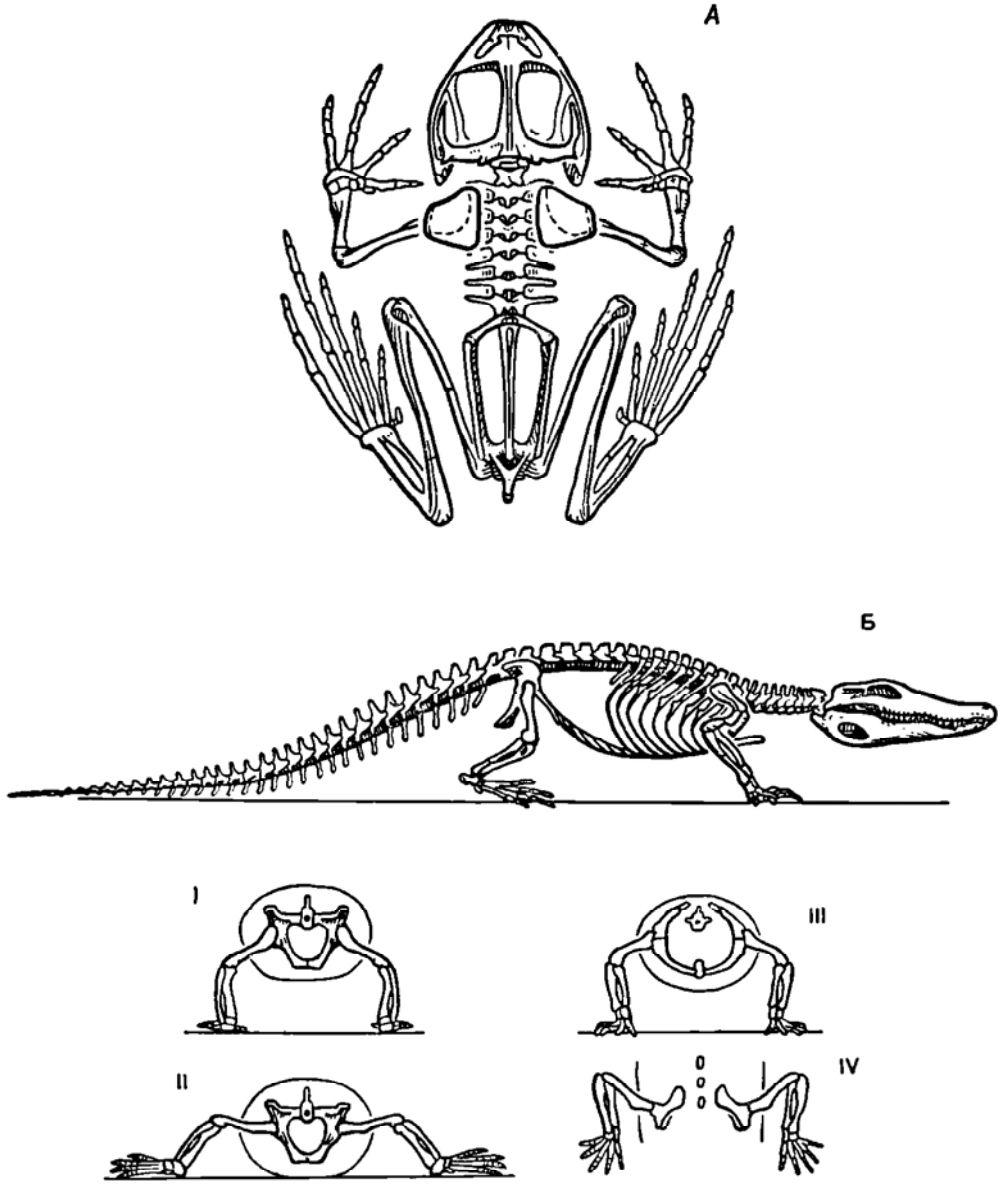

Рис. 82. Скелеты земноводных. *А* — лягушки; *Б* — крокодила; *I, II* — задние конечности и таз ящерицы во время ходьбы и отдыха (вид сзади); *III* — передние конечности и лопатки во время ходьбы — вид спереди; *IV* — передние конечности и лопатки во время отдыха — вид сверху

(соотношение таза, позвоночника и грудной клетки) не так рельефна, как у млекопитающих, у ящерицы хвост длиннее и массивнее, а у лягушки его нет, у лягушки четыре пальца на передних и пять на задних конечностях. Кроме того, плечи и бедра отходят в сторону, имеют отдельную от туловища форму, а суставы устроены так, что помимо передвижения легко могут класть туловище на землю и поднимать его над землей.

Вопросы. Грудная клетка, таз и позвоночник четвероногого — их сходство и отличие от человеческих. Плечевой пояс и передняя конечность — их сходство и отличие от человеческих. Таз и задняя конечность — сходство и отличие от человеческих. Мышцы и движения плечевого пояса и передних конечностей. Мышцы и движения задних конечностей. Череп, голова, шея — сходство и отличие от человеческих.

КРАТКИЙ ОЧЕРК ПЛАСТИЧЕСКОЙ АНАТОМИИ ПТИЦ

При изучении пластической анатомии птиц задача сводится к ознакомлению со скелетом и движениями. Рельеф мускулатуры не имеет большого значения, так как она скрыта под оперением.

Если рассматривать скелет птицы (рис. 83), то, сопоставив его со скелетом человека в обычном его положении, можно легко уяснить элементы различия и сходства. У птиц тоже имеются позвоночник, грудная клетка, таз. Но в связи с тем, что строение птицы приспособлено к полету, ске-

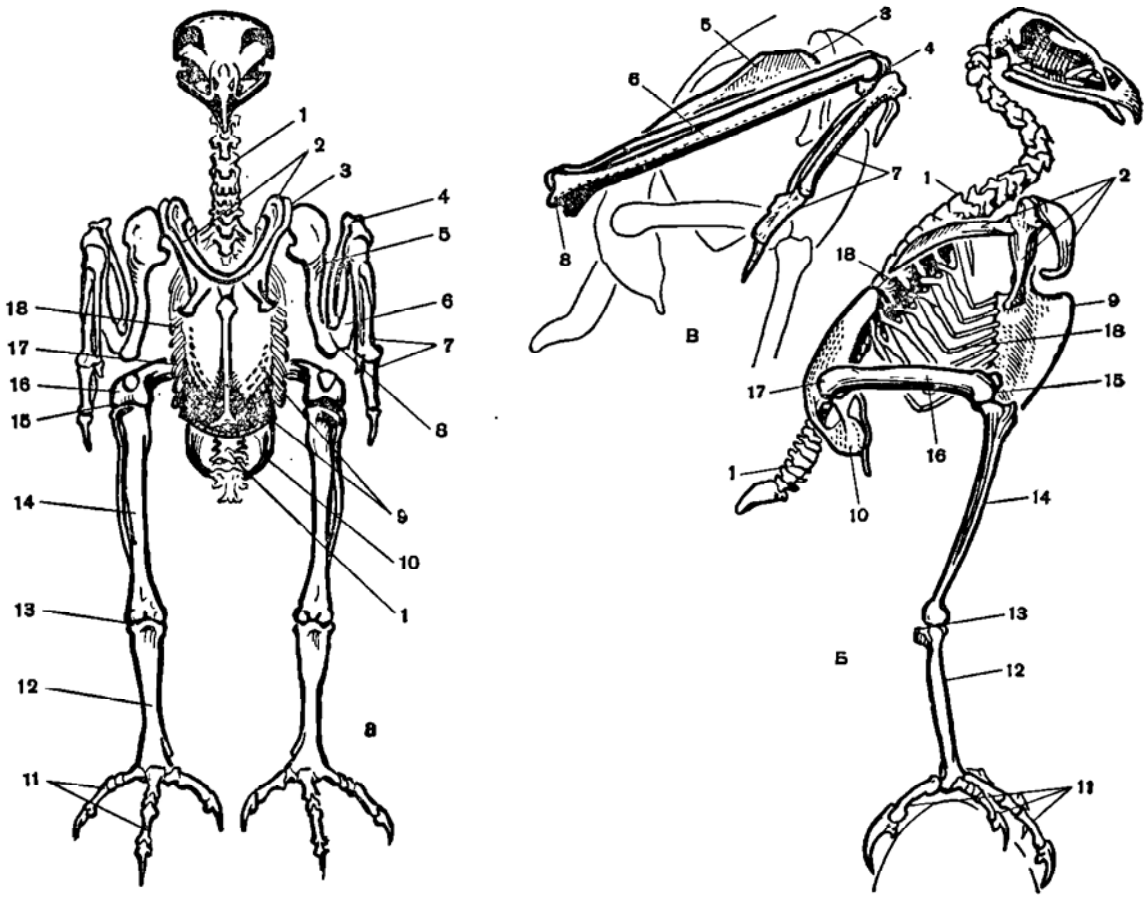

Рис. 83. Скелет хищной птицы. *А* — фас; *Б* — профиль; *В* — скелет крыла;
1 — позвоночник, *2* — плечевой пояс, *3* — плечевой сустав, *4* — запястный сустав, *5* — плечевая кость, *6* — кости предплечья, *7* — кисть, *8* — локтевой сустав, *9* — грудина, *10* — таз, *11* — фаланги пальцев, *12* — цевка, *13* — голеностопный сустав, *14* — голень, *15* — коленный сустав, *16* — бедро, *17* — тазобедренный сустав, *18* — ребра

Рис. 84. Соотношение строения и движений человека и птицы. *А* — схема скелета птицы; *Б* — складывание крыла

лет и мускулатура имеют свои особенности в отличие от человека. Позвоночник в шейной части сильно удлинен; таз тоже удлинен, кзади отходят хвостовые позвонки, как основа хвостового оперения. Грудина имеет гребень, выступающий наподобие киля в передне-заднем направлении — по обе его стороны располагаются могучие грудные мышцы, опускающие (приводящие) плечевые кости и крылья, которые дают поступательное движение в полете.

Плечевой пояс сильно развит; помимо отходящих назад узких лопаток имеются ключицы (вилочка) и массивные кости, ограничивающие ямку, которая занимает примерно то же положение, что яремная ямка у человека.

Скелет верхней конечности — крыла, состоит из плечевой кости, двух костей предплечья и скелета кисти, в котором несколько костей. Движения в суставах крыла те же, что в суставах руки; подняв руку горизонтально и полусогнув в локтевом и запястном суставах, можно ясно повторить положение и движения развернутого крыла (рис. 84). Локоть будет обращен назад (сустав почти разогнут), предплечье направлено вперед, кисть отогнута назад (запястье согнуто выпуклостью вперед). На кисти птицы укреплены маховые перья. На рис. 84 показано, как соответствуют движению руки взмах и складывание крыла.

Скелет ноги, как и у человека, состоит из бедра, голени и стопы. Стопа состоит из костей предплюсны и плюсны, образующих цевку и фаланги пальцев. Цевка и голень могут быть значительной длины (у аистов, журавлей, фламинго и т. д.). Пальцев обычно 4 — один направлен назад, он увеличивает площадь опоры. Стопа сильно отличается от человеческой: сустав, соответствующий по положению голеностопному человека, находится вверху, близко к туловищу; зримого пяточного бугра нет, опорную роль играют в основном пальцы, особенно палец, направленный назад и заменяющий функционально пяточный бугор. Птичья лапа служит не только для ходьбы, но и для хватательных движений: например, когда при сидении на дереве надо охватить ветку — при этом задний палец противопоставляется другим; у хищников лапа служит и для нападе-

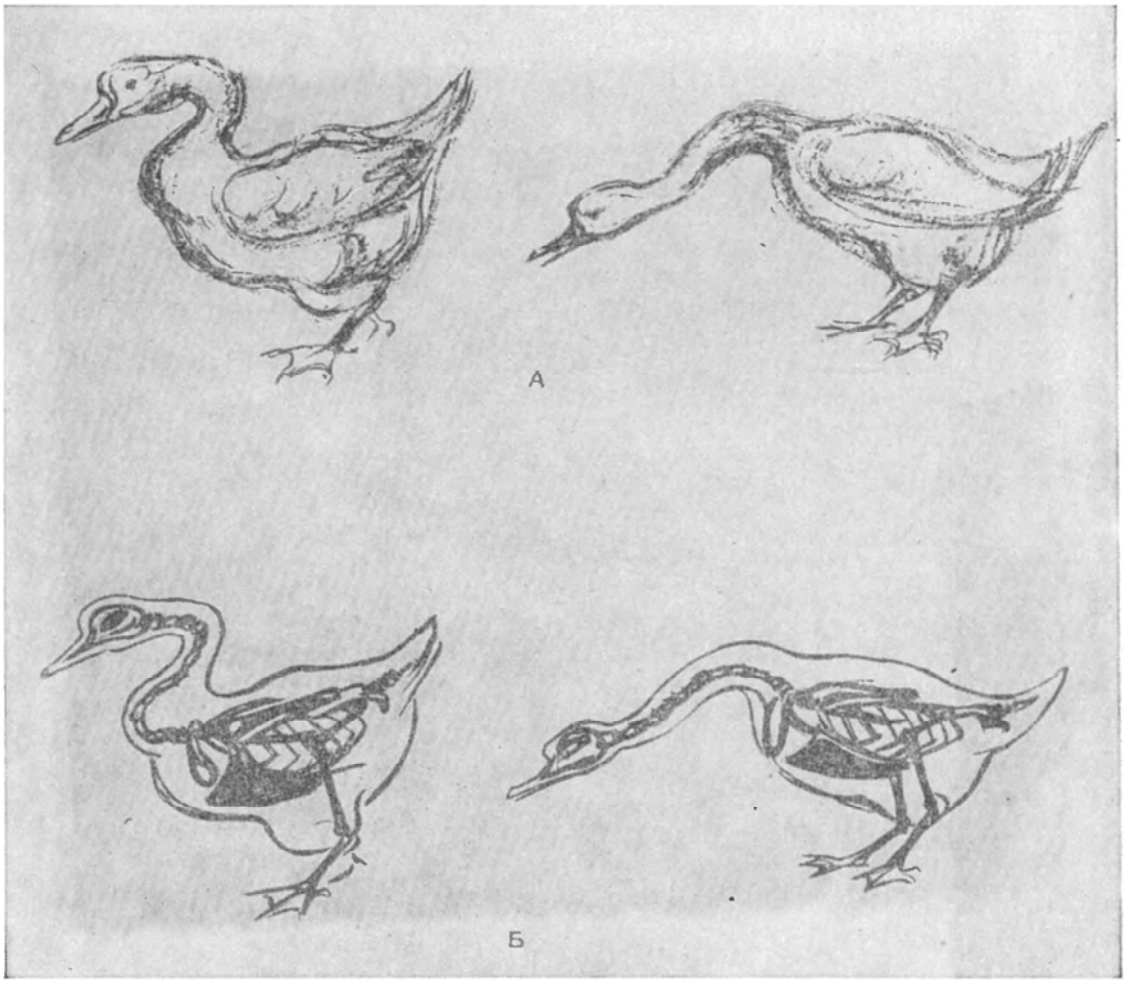

Рис. 85. Укорачивание и вытягивание шеи птицы. *А* — экстерьер; *Б* — скелет

ния. Исключение составляют водоплавающие птицы — у них лапа не несет хватательной функции, между пальцами натянута перепонка, которая служит для плавания.

Когда птица стоит, бедро отогнуто вперед, голень — назад, цевка — вперед, при этом цевка стоит почти отвесно, коленный сустав поднят довольно высоко. Основные движения при ходьбе происходят в тазобедренном суставе: сгибание — вынос бедра и всей ноги, вперед и разгибание — отведение бедра и всей ноги назад, разумеется, совместно с соответственными движениями в других суставах.

Когда птица садится, вся нога складывается наподобие шарнира — это движение сходно с движением в задних ногах четвероногого животного и в ногах человека. При полном разгибании сустава между голенью и стопой образуется тупой угол, открытый вперед. Этот угол у разных птиц варьирует от близкого к прямому до более острого.

Шея птицы может зрительно удлиняться и укорачиваться. Укорачивание происходит так: шея в нижнем конце складывается вдвое и место перегиба опирается на яремную впадину и на дужку (рис. 85). В результате впереди грудной клетки появляется покрытый перьями массив, который зрительно удлиняет туловище (особенно заметно у гусей, уток). При вытягивании шеи этот массив исчезает — туловище укорачивается. Из оперения обычно выглядывают только нижняя часть голени и стопа



Рис. 86. Движения крыльев. *А* — хищник с раскрытыми крыльями (схема); *Б* — взлет сороки: *1* — экстерьер; *2* — скелет

с голеностопным суставом, по которым проходят только одни сухожилия; вся мышечная часть сосредоточивается вверху. От этого ноги птиц, в особенности длинноногих, кажутся очень тонкими. Чтобы правильно нарисовать ноги, в особенности в движении, надо мысленно проследить, где расположен коленный сустав (во время шага), и от него строить голень. Иначе получится не живая птица, а игрушка.

В голове можно различить знакомые элементы: мозговой и лицевой череп, но орбиты, скулы, нижняя и верхняя челюсти у птиц имеют иную форму, чем у человека и четвероногих животных.

Тело и голова птицы строятся по принципу равносторонней симметрии с определением срединной линии. При построении симметричные объемы стройте одновременно. Строя изображение птицы, старайтесь все время держать в памяти представление о скелете и его перемещениях во время движения.

Постройте скелет птицы спереди и сзади. Если он смонтирован со сложенными крыльями, постарайтесь представить себе и нарисуйте их распростертными, пользуясь рисунками, имеющимися в учебнике. Отделкой костей не занимайтесь, только стройте рисунок.

Постарайтесь понаблюдать птиц в покое и в движениях и делайте пробные построения с прорисовкой скелета (рис. 86).

Постройте по памяти изображение птицы.

Вопросы. Грудная клетка, позвоночник и таз птицы, их сходство и отличие от человеческих. Плечевой пояс и скелет крыльев, их сходство и отличие от человеческих рук. Таз и скелет ног птицы, их сходство и отличие от человеческих. Шея и голова. Метод построения.

ЛИТЕРАТУРА

Дюваль М. Анатомия для художников. М., «Искусство», 1936.
Лысенков Н. К. Пластическая анатомия. ГИЗ, 1922.
Тихонов М. Т. Курс пластической анатомии. СПб, 1906.
Рабинович М. Ц. Изображение человека на основах пластической анатомии. М., «Искусство», 1965.
Механик Н. Основы пластической анатомии. М., «Искусство», 1958.
Хитров А. Е., Катуркин Т. И., Рабинович М. Ц. Рисунок. КОИЗ, 1957.

ПРИЛОЖЕНИЕ

Иллюстрации предлагаются учащимся для самостоятельного осваивания пройденного материала. Рекомендуется предварительно ознакомиться с текстом, объясняющим методику построения и детализации рисунков, изображенных на цветных таблицах (I—IV) и в соответствии с этим самостоятельно или с помощью преподавателя устно разобрать построение и детализацию изображенных моделей. С той же целью предлагаются фрагменты ног бегущей лошади и изображение птиц.

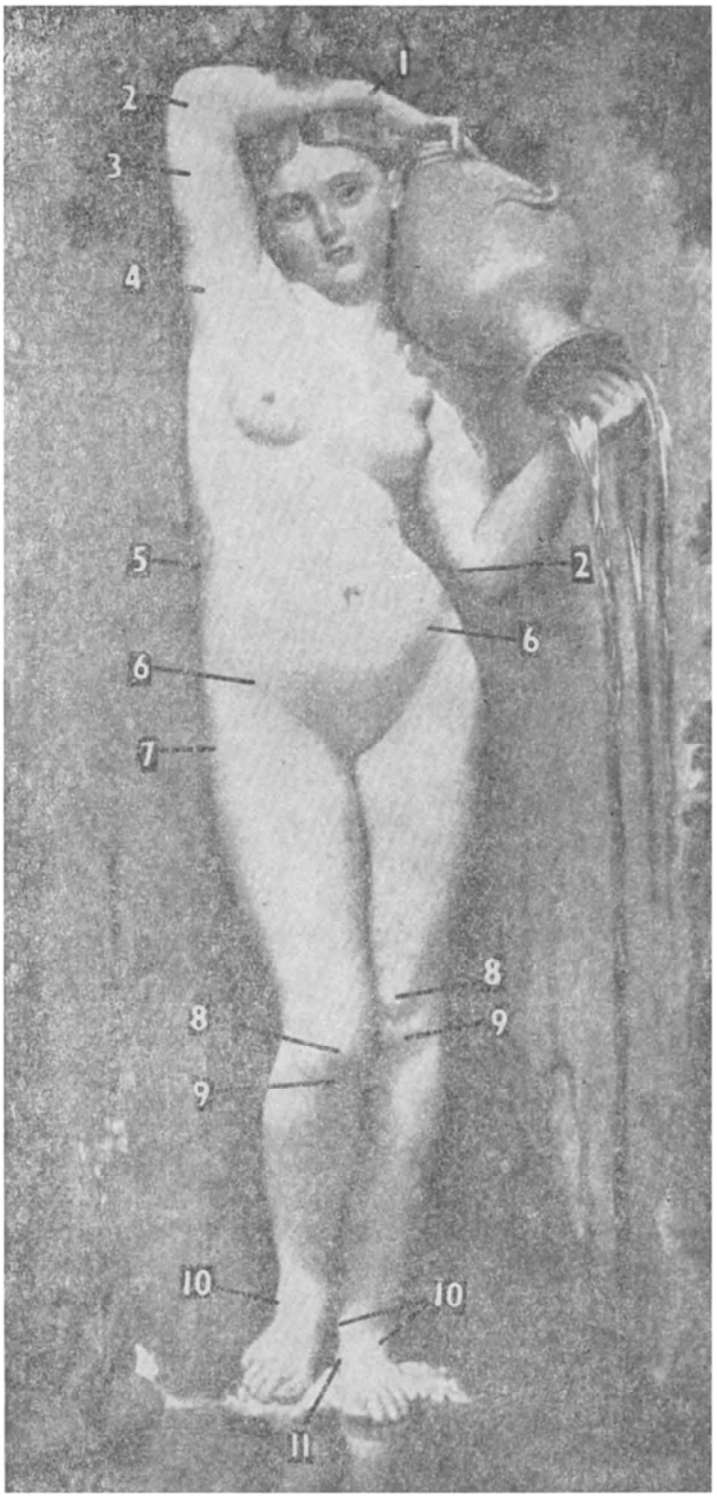

На иллюстрациях *I* и *II* следует обратить внимание на то, как наклон таза определяется постановкой ног и как наклон таза в свою очередь влечет за собой наклон грудной клетки в противоположную сторону. Далее ритмично наклонена голова в сторону, противоположную грудной клетке, и также ритмично располагаются костно-мышечные массы плечевого пояса и рук. Эта взаимосвязь и является основой пластики обеих фигур. Желательно наложить кальку на оба изображения и нарисовать на ней основные мышечные массы с прорисовкой костей. Это лишний раз подчеркнет, что анатомическая структура женской фигуры одинакова с мужской. Обратите внимание на необычайную пластичность изображения фигур, особенно в картине Энгра; на связь отдельных частей фигуры и, в частности, стоп и голеней, т. е. на наклон голеней и соотношение лодыжек, пяток, ступней.

I. Энгр. «Источник»:

1 — головка локтевой кости, *2* — внутренний мыщелок плеча, *3* — трехглавая мышца, *4* — дельтовидная мышца, *5* — край грудной клетки, *6* — передняя подвздошная ость, *7* — большой вертел, *8* — надколенник, *9* — мыщелки большеберцовой кости, *10* — лодыжки, *11* — пяточный бугор

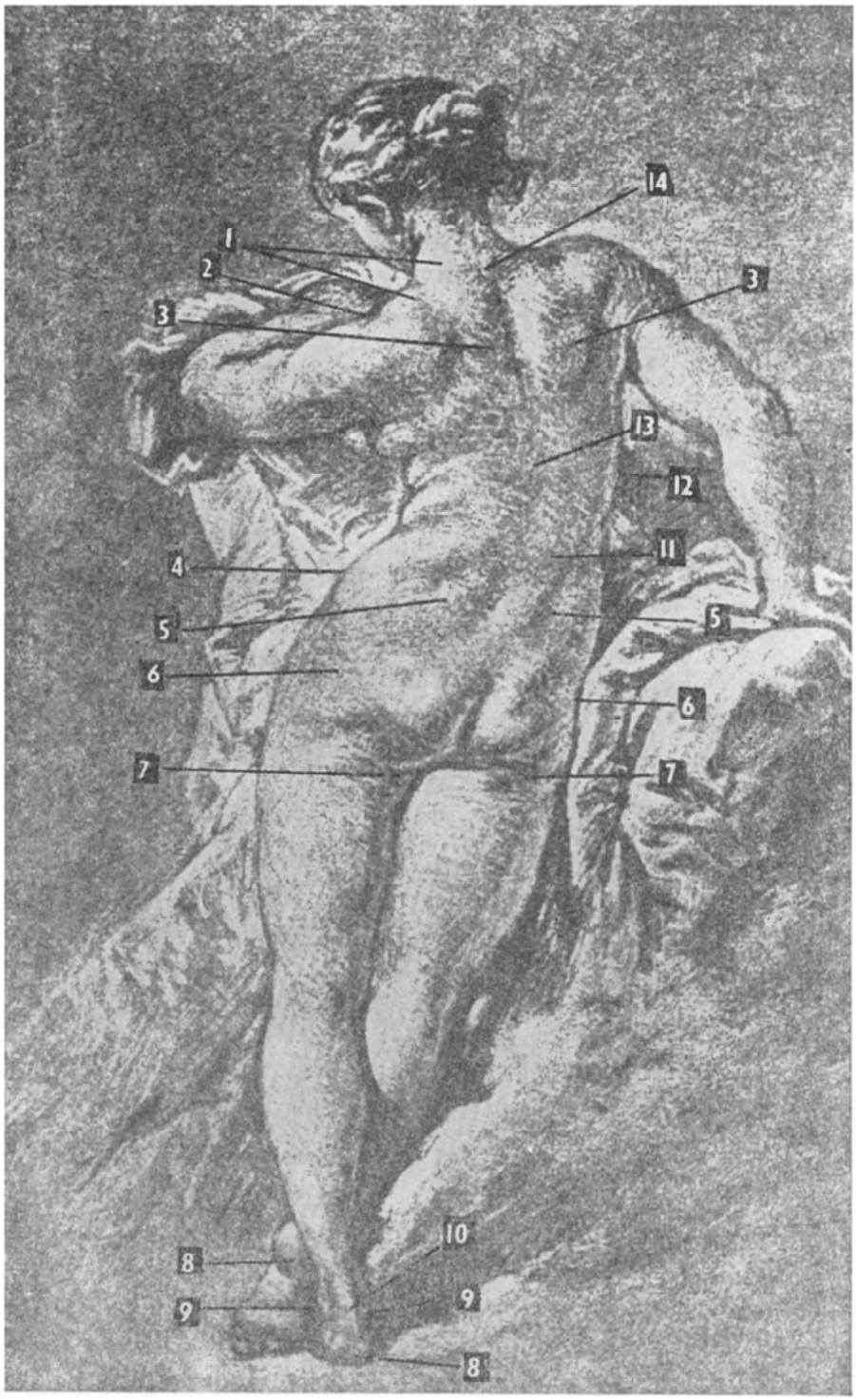

П. Буше. «Женский этюд»:

1 — трапециевидная мышца, *2* — акромион, *3* — лопатка, *4* — подвздошный гребень, *5* — задняя подвздошная ость, *6* — большой вертел, *7* — укрепляющий ягодичный пучок широкой фасции, *8* — пяточный бугор, *9* — лодыжки, *10* — ахиллово сухожилие, *11* — выпрямитель спины, *12* — грудная клетка, *13* — позвоночник, *14* — седьмой шейный позвонок



III. «Лаокоон и его сыновья»:

1 — разгибатели кисти, *2* — сгибатели кисти, *3* — внутренний мыщелок плеча, *4* — надчревный угол, *5* — прямая мышца живота, *6* — передняя верхняя подвздошная ость, *7* — паховая связка, *8* — внутренняя широкая мышца бедра, *9* — приводящие мышцы, *10* — прямая мышца бедра, *11* — средняя ягодичная мышца, *12* — наружная косая мышца живота, *13* — передняя зубчатая мышца, *14* — дельтовидная мышца



IV. А. П. Соколов. «Натурщик с палкой». А — экстерьер;

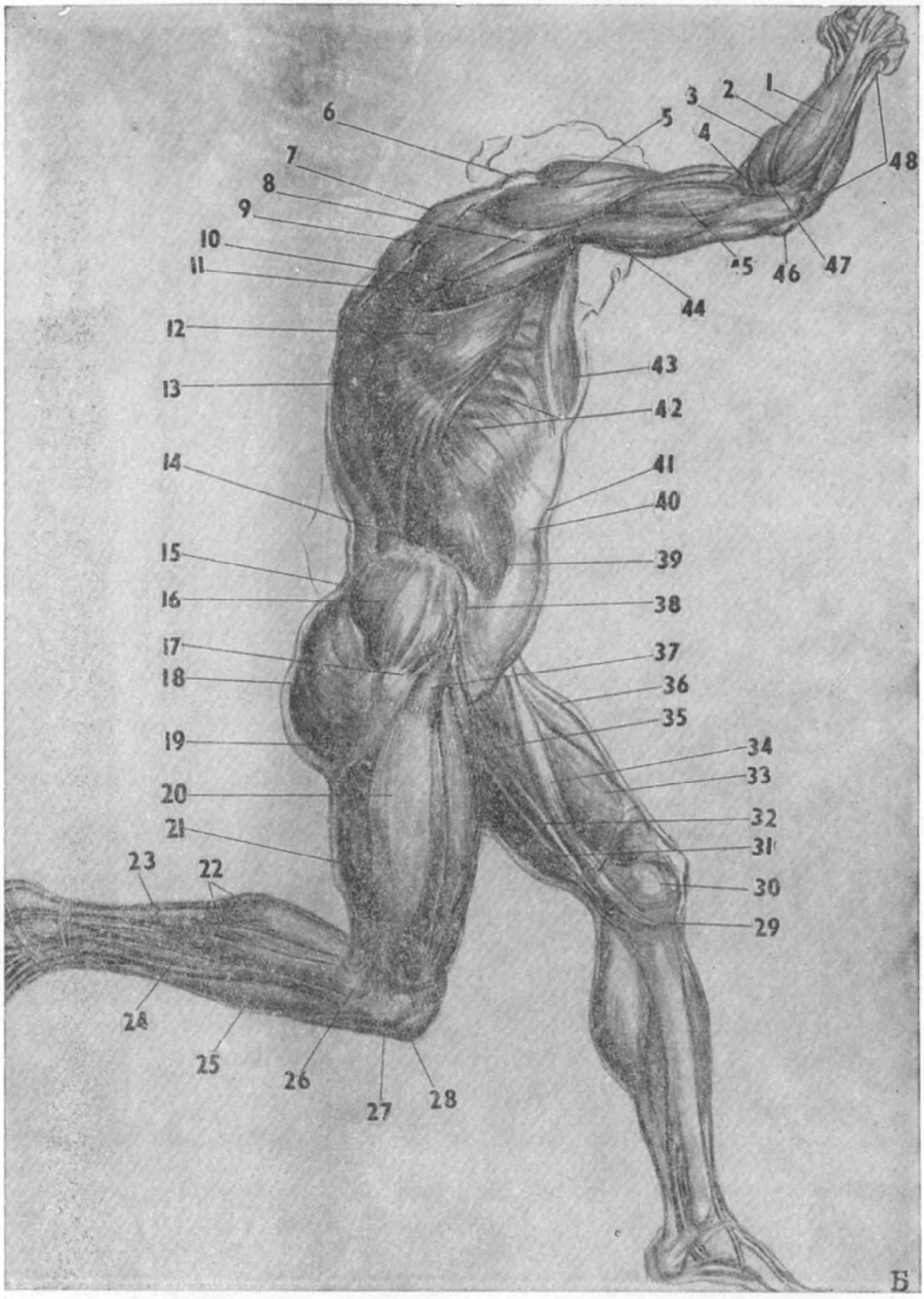

(продолжение IV). *Б* — мускулатура:

1 — общий разгибатель пальцев, *2* — короткий лучевой разгибатель кисти, *3* — лучевой разгибатель длинный, *4* — плечелучевая, *5*—дельтовидная, *6* — акромион, *7* — трапециевидная, *8*—малая круглая, *9* — надостная м., *10* — большая круглая, *11* — позвоночный край лопатки, *12* — передняя зубчатая м., покрытая широчайшей мышцей спины, *13* — разгибатель спины, *14* — подвздошный гребень, *15* — задняя подвздошная ость, *16* — средняя ягодичная м., *17* — большой вертел, *18* — большая ягодичная м., *19* — укрепляющий ягодичный пучок фасции, *20* — подвздошно-большеберцовый тракт, *21* — двуглавая м. бедра, *22* — икроножная и камбаловидная м., *23* — малоберцовые м., *24* — общий разгибатель пальцев, *25* — передняя большеберцовая м., *26* — головка малоберцовой кости, *27* — наружный мыщелок бедра, *28* — надколенник, *29* — внутренний мыщелок большеберцовой кости, *30* — внутренний мыщелок бедра, *31* — полусухожильная и полуперепончатая м., *32* — нежная м., *33* — внутренняя широкая, *34* — портняжная м., *35* — приводящие м., *36* — прямая м., *37* — напрягатель фасции, *38* — передняя верхняя ость, *39* — наружная косая м. живота, *40* — прямая м. живота, *41* — белая линия, *42* — передняя зубчатая м., *43* — большая грудная, *44* — длинная головка трехглавой м., *45* — наружная головка трехглавой м., *46* — внутренний мыщелок плеча, *47* — наружный мыщелок плеча, *48* — локтевая кость;

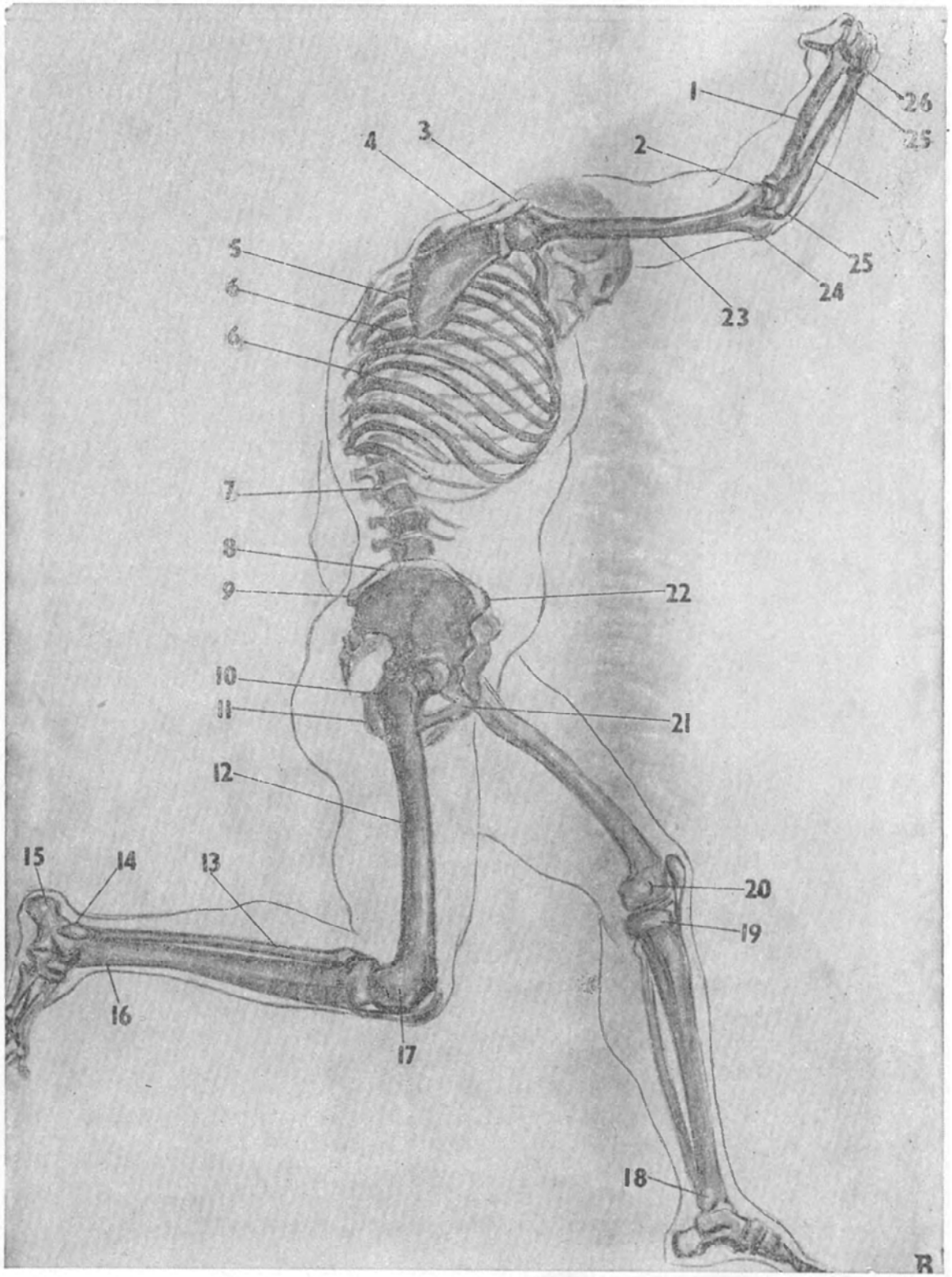

(продолжение IV). *B* — скелет:

1 — лучевая к., *2* — наружный мыщелок плеча, *3* — акромион, *4* — гребень лопатки, *5* — позвоночный край лопатки, *6* — ребра, *7* — позвоночник, *8* — подвздошный гребень, *9* — задняя подвздошная ость, *10* — большой вертел, *11* — седалищный бугор, *12* — бедренная к., *13* — малоберцовая к., *14* — наружная лодыжка, *15* — пяточный бугор, *16* — большеберцовая к., *17* — наружный мыщелок бедра, *18* — внутренняя лодыжка, *19* — внутренний мыщелок большеберцовой к., *20* — внутренний мыщелок бедра, *21* — лонное сращение, *22* — передняя верхняя подвздошная ость, *23* — плечевая к., *24* — внутренний мыщелок, *25* — локтевая к., *26* — запястье



V. А. А. Иванов. «Натурщица». А — экстерьер;

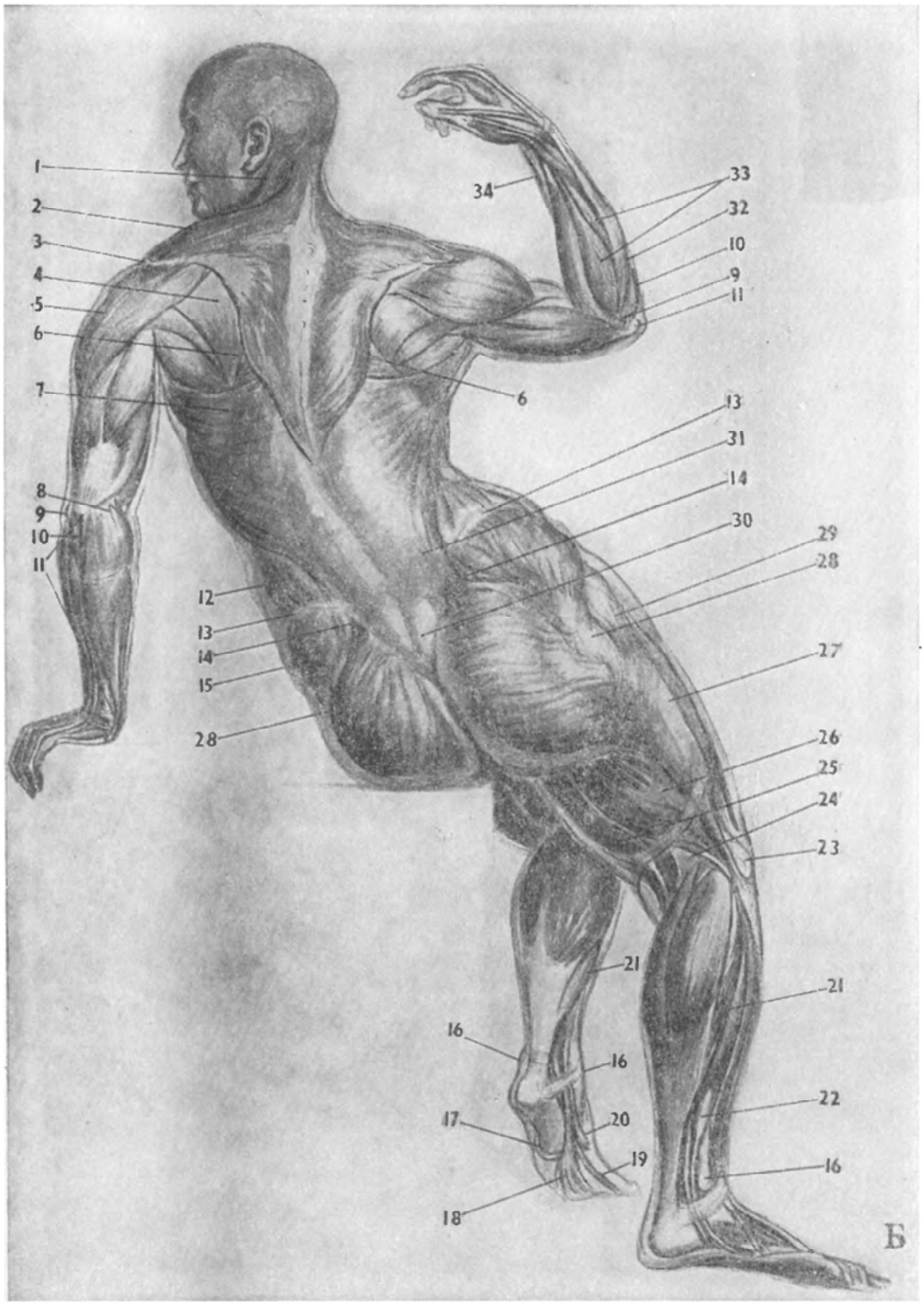

(продолжение V). *Б* — мускулатура:

1 — грудино-ключично-сосцевидная мышца, *2* — трапециевидная м., *3* — акромион, *4* — надостная м., *5* — дельтовидная м., *6* — позвоночный край лопатки, *7* — край передней зубчатой м., покрытой сверху широчайшей м., *8* — внутренний мыщелок, *9* — наружный мыщелок, *10* — локтевая м., *11* — локтевая кость, *12* — наружная косая м. живота, *13* — подвздошный гребень, *14* — задняя подвздошная ость, *15* — средняя ягодичная, *16* — лодыжка, *17* — сухожилие длинной малоберцовой м., *18* — сухожилия общего сгибателя пальцев, *19* — сухожилие сгибателя большого пальца, *20* — сухожилие задней большеберцовой м., *21* — камбаловидная м., *22* — малоберцовые м., *23* — наружный мыщелок бедра, *24* — подколенная ямка, *25* — полусухожильная и полуперепончатая м., *26* — двуглавая м., *27* — подвздошно-большеберцовый тракт (покрывает наружную широкую м. бедра), *28* — большой вертел, *29* напрягатель фасции, *30* — крестец, *31* — выпрямитель спины (покрыт аниневрозом широкой м.), *32* — общий разгибатель пальцев, *33* — лучевые разгибатели кисти, *34* — сгибатели пальцев:

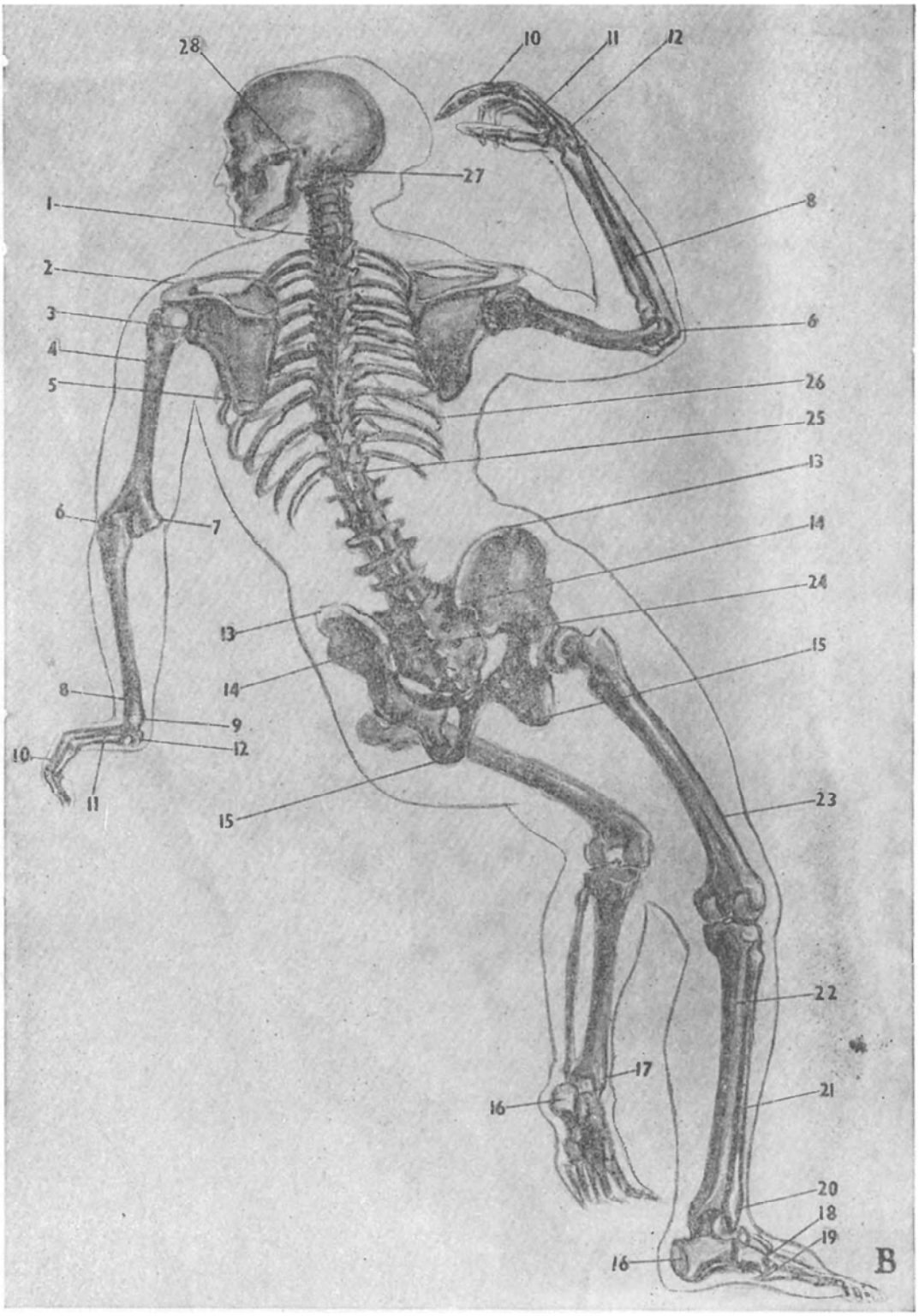

(продолжение V) *B* — скелет:

1 — седьмой шейный позвонок, *2* — акромион, *3* — лопатка, *4* — плечевая к., *5* — нижний угол лопатки, *6* — локтевой отросток, *7* — внутренний мышелок, *8* — лучевая к., *9* — головка локтевой к., *10* — фаланги, *11* — пясть, *12* — запястье, *13* — подвздошный гребень, *14* — задняя подвздошная ость, *15* — седалищный бугор, *16* — пяточный бугор, *17* внутренняя лодыжка, *18* — кубовидная к., *19* — бугристость у плюсневой к., *20* — наружная лодыжка, *21* — малоберцовая к., *22* — большеберцовая к., *23* — бедро, *24* — крестец, *25* — позвоночник, *26* — ребра, *27* — сосцевидный отросток височной кости, *28* — скуловая дуга

VI. П. И. Соколов. «*Натурщик*». *А* — экстерьер;

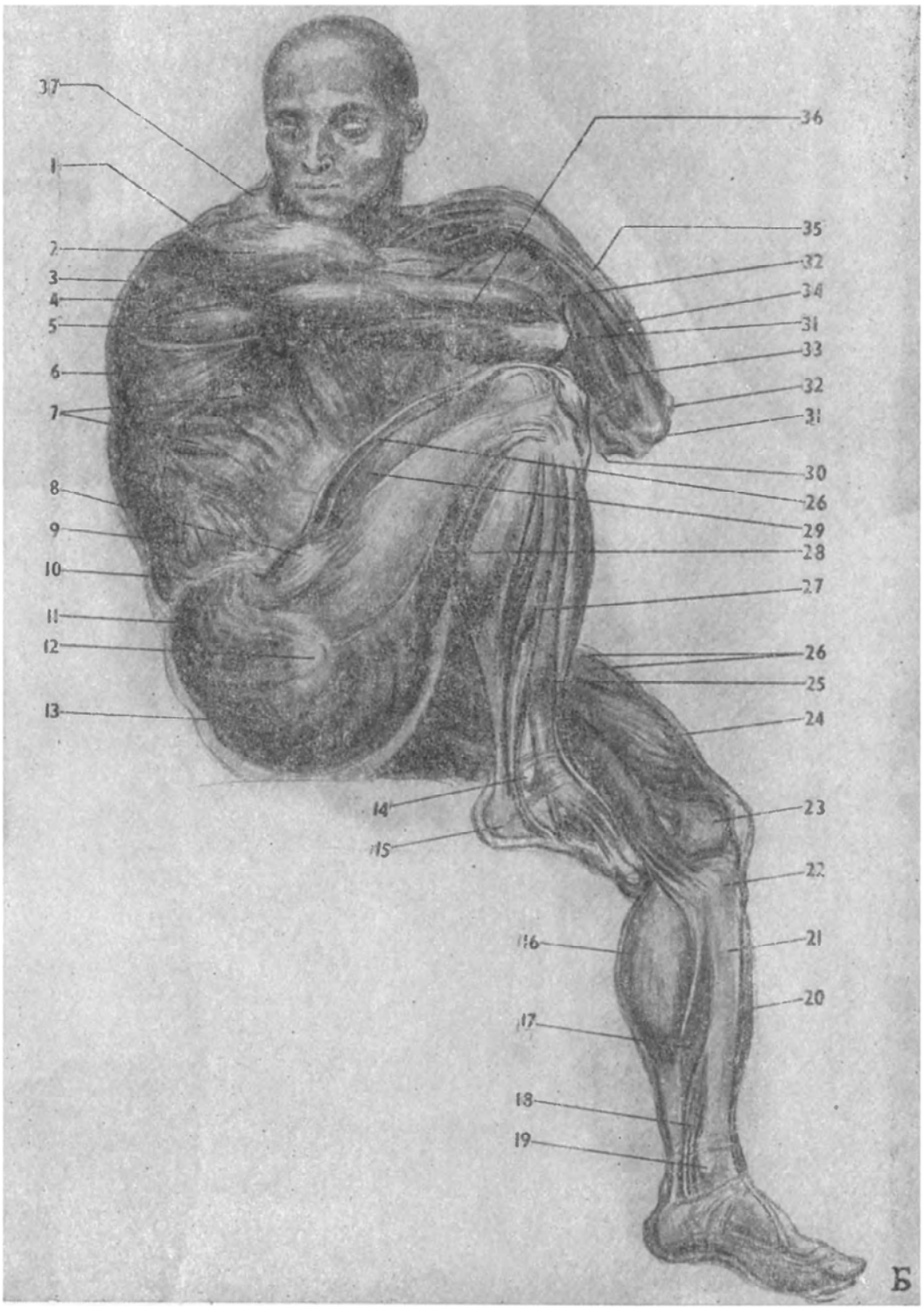

(продолжение VI). *Б* — мускулатура:

1 — акромион, *2* — дельтовидная м., *3* — надостная мышца, *4* — малая круглая м., *5* — большая круглая м., *6* — широкая м. спины, покрывает переднюю зубчатую м., *7* — передняя зубчатая м., *8* — напрягатель фасции, *9* — наружная косая м. живота, *10* — подвздошный гребень, *11* — средняя ягодичная м., *12* — большой вертел, *13* — большая ягодичная м., *14* — наружная лодыжка, *15* — пяточный бугор, *16* — икроножная м., *17* — камбаловидная, *18* — задние глубокие м. голени, *19* — внутренняя лодыжка, *20* — передняя большеберцовая м., *21* — большеберцовая к., *22* — внутренний мыщелок большеберцовой к., *23* — внутренний мыщелок бедра, *24* — внутренняя широкая м. бедра, *25* — общий разгибатель пальцев, *26* — прямая м., *27* — малоберцовые м., *28* — двуглавая м. бедра, *29* — наружная широкая м. бедра, *30* — внутренний мыщелок плеча, *31* — локтевой отросток, *32* — наружный мыщелок плеча, *33* — локтевой сгибатель кисти, *34* — локтевой разгибатель кисти, *35* — разгибатель пальцев, *36* — трехглавая м., *37* — трапециевидная мышца;

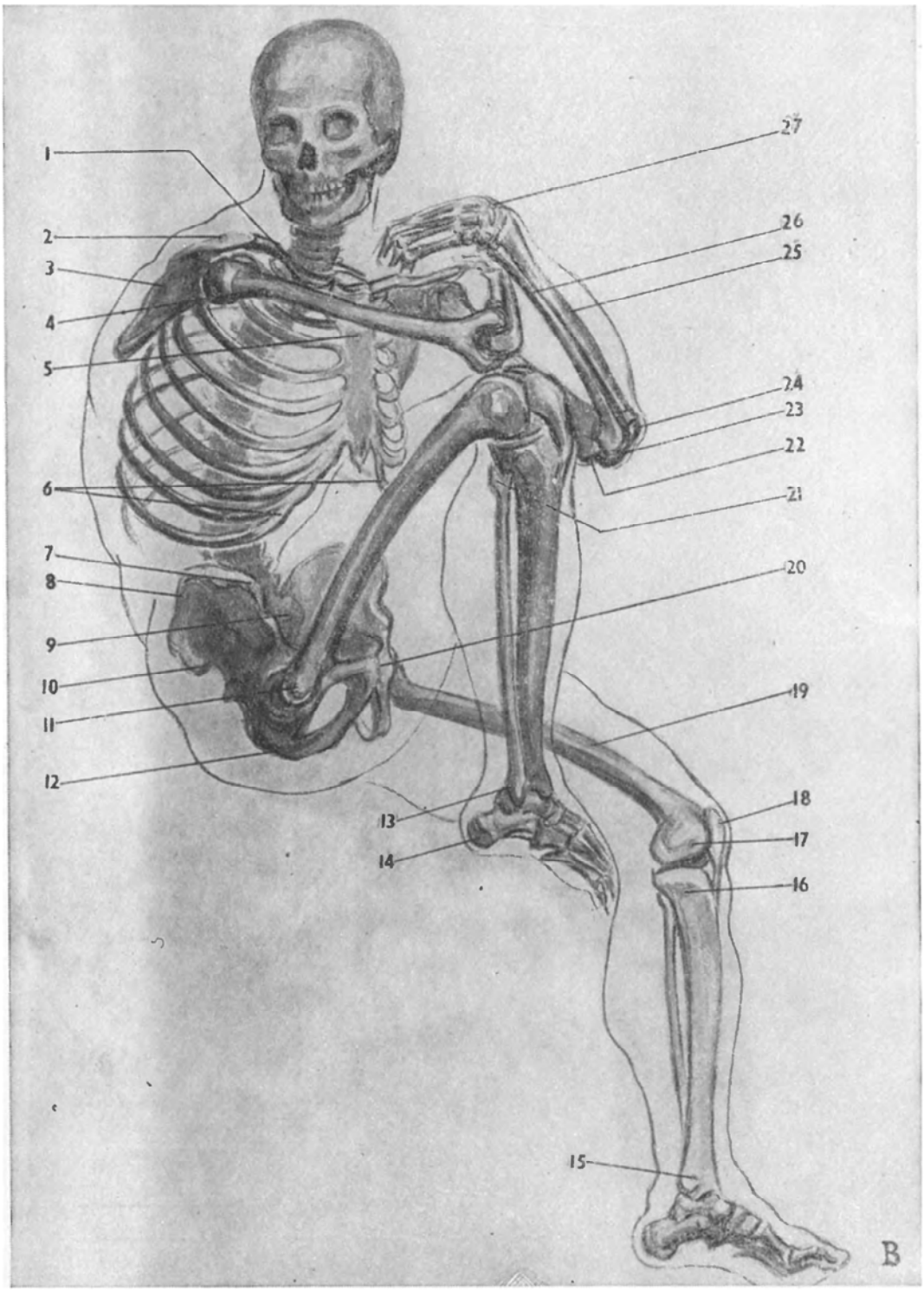

(продолжение VI). *B* — скелет:

1 — ключица, *2* — акромион, *3* — лопатка, *4* — плечевая к., *5* — грудина, *6* — надчревный угол, *7* — передняя верхняя подвздошная ость, *8* — подвздошный гребень, *9* — крестец, *10* — задняя подвздошная ость, *11* — большой вертел, *12* — седалищный бугор, *13* — наружная лодыжка, *14* — пяточный бугор, *15* — внутренняя лодыжка, *16* — внутренний мыщелок голени, *17* — внутренний мыщелок бедра, *18* — надколенник, *19* — бедренная к., *20* — лонное сращение, *21* — головка малоберцовой к., *22* — внутренний мыщелок плеча, *23* — локтевой отросток, *24* — наружный мыщелок плеча, *25* — лучевая к., *26* — локтевая к., *27* — запястье



VII. К. Брюллов. «Натурщик». А — экстерьер;

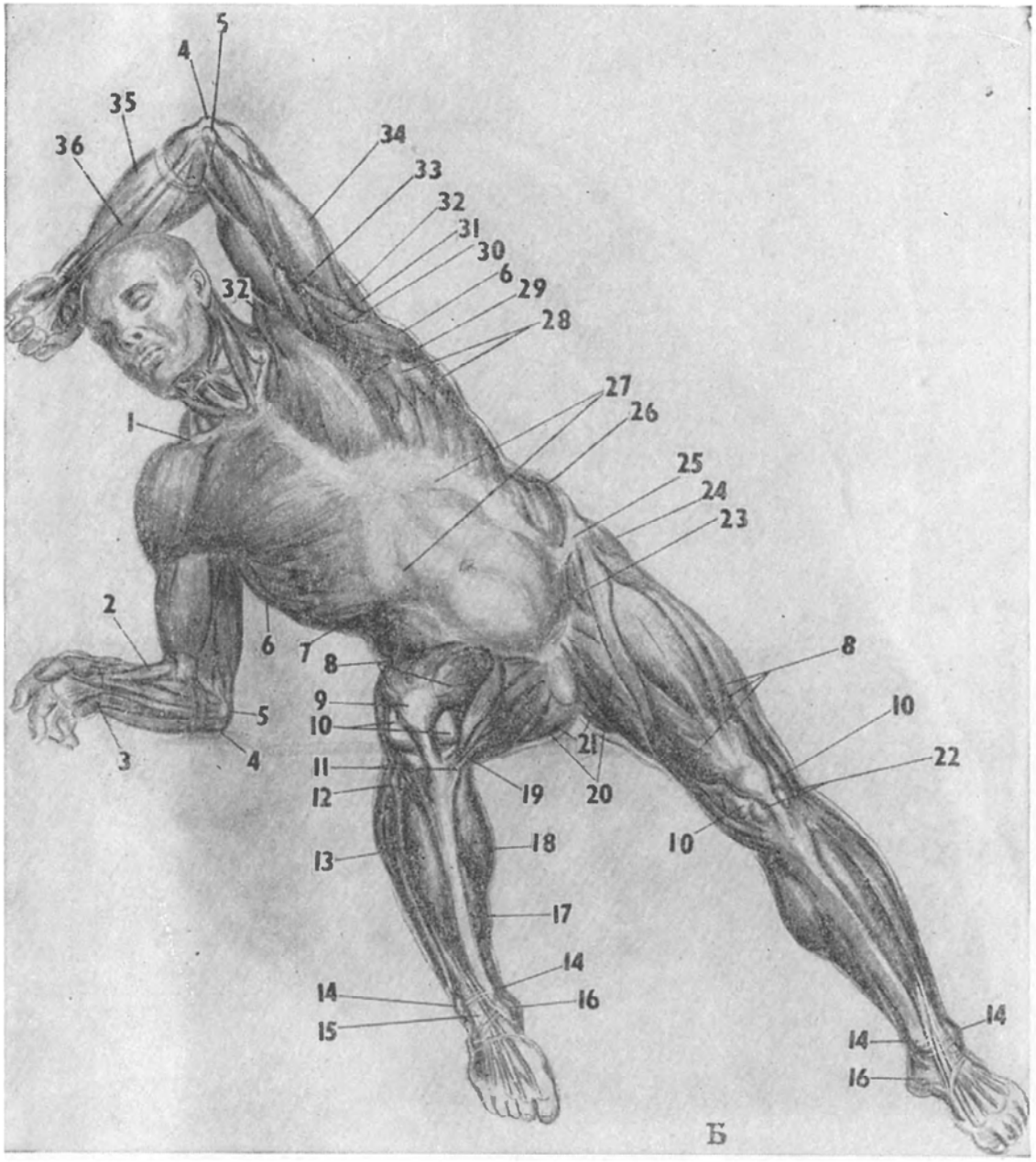

(продолжение VII). *Б* — мускулатура:

1 — акромион, *2* — плечелучевая м., *3* — гороховидная к., *4* — локтевой отросток, *5* — внутренний мыщелок плеча, *6* — широчайшая м., *7* — выпуклость грудной клетки, *8* — четырехглавая м., *9* — надколенник, *10* — мышелки бедра, *11* — мышелки большеберцовой к., *12* — головка малоберцовой к., *13* — передняя большеберцовая м., *14* — лодыжка, *15* — длинный разгибатель пальцев, *16* — пяточный бугор, *17* — камбаловидная м., *18* — икроножная м., *19* — место прикрепления сухожилий мышц — портняжной, нежной и полусухожильной, *20* — приводящие м., *21* — большая ягодичная м., *22* — жир коленного сустава, *23* — паховая связка, *24* — средняя ягодичная м., *25* — передняя подвздошная ость, *26* — наружная косая м. живота, *27* — надчревный угол, *28* — передняя зубчатая м., *29* — большая грудная м., *30* — лопатка — покрыта подлопаточной м., *31* — большая круглая м., *32* — дельтовидная м., *33* — клювоплечевая м., *34* — трехглавая м., *35* — локтевой сгибатель кисти, *36* — длинная ладонная м.;

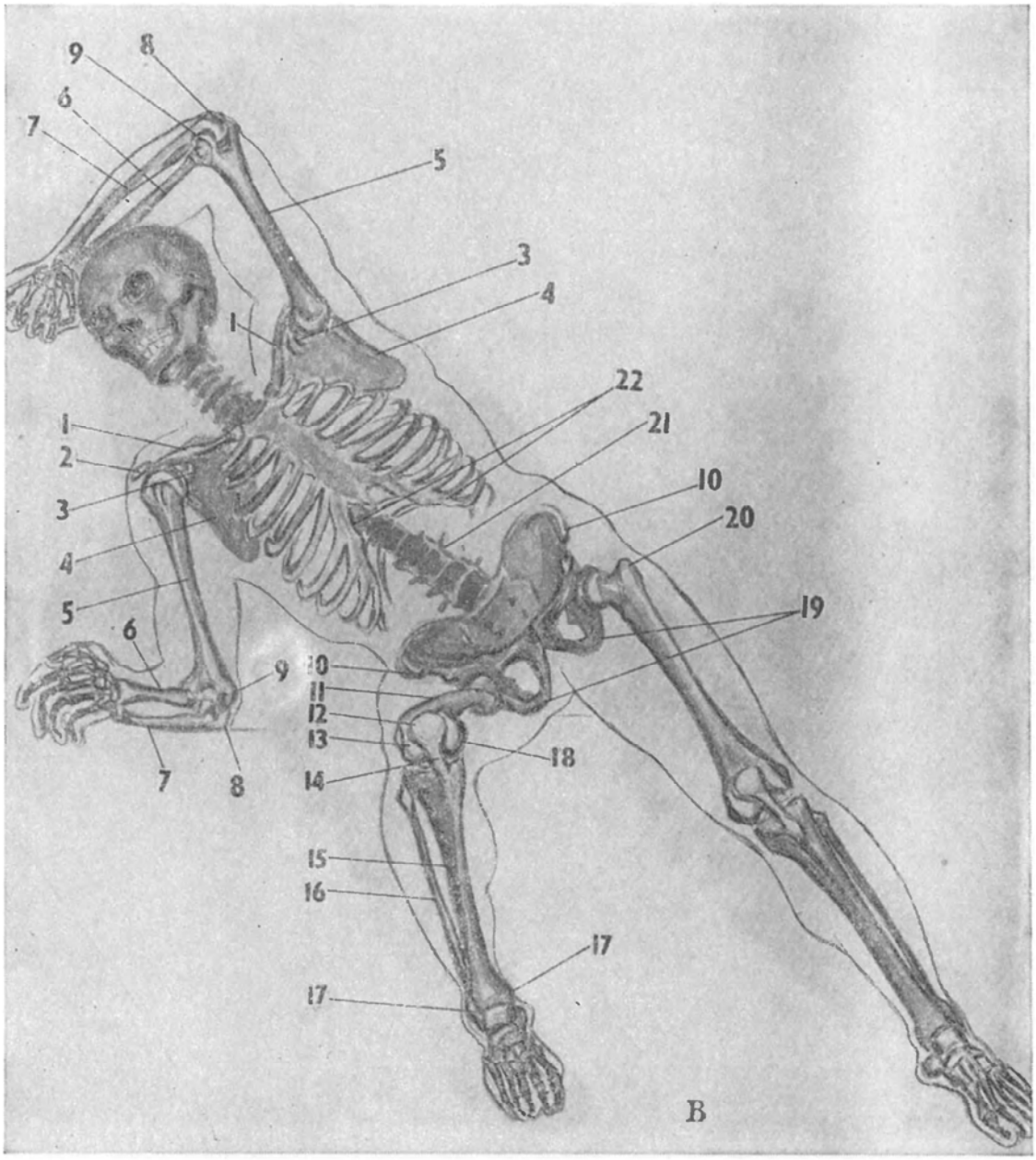

(продолжение VII). *В* — скелет:

1 — ключица, *2* — акромион, *3* — клювовидный отросток, *4* — лопатка, *5* — плечевая кость, *6* — лучевая к., *7* — локтевая к., *8* — локтевой отросток, *9* — внутренний мыщелок, *10* — передняя верхняя ость, *11* — бедро, *12* — надколенник, *13* —наружный мыщелок бедра, *14* — связка подколенника, косо направленная вследствие поворота голени, *15* — большеберцовая кость, *16* — малоберцовая кость, *17* — лодыжка, *18* — внутренний мыщелок бедра, *19* — седалищные бугры, *20* — большой вертел, *21* — позвоночник, *22* — надчревный угол

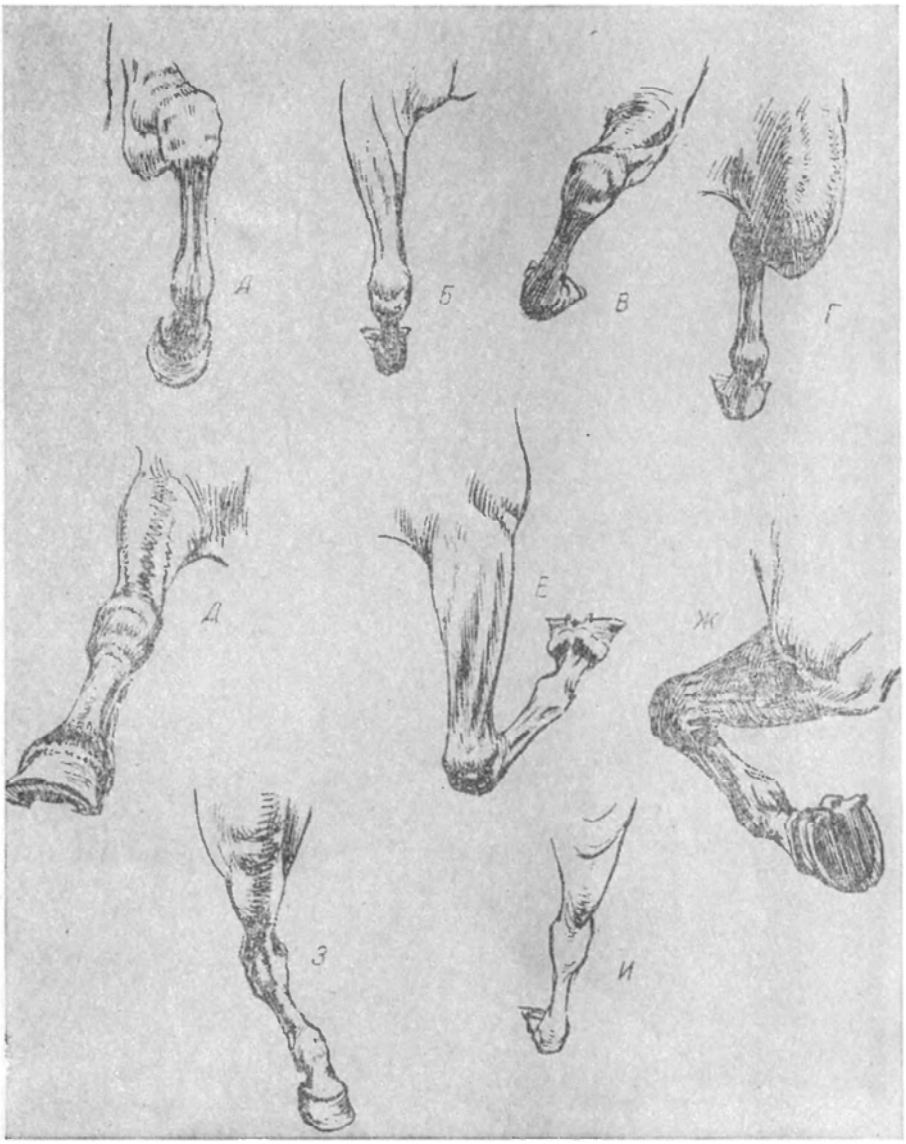

VIII. Движения передних и задних ног лошади (*А—И* — разные положения)

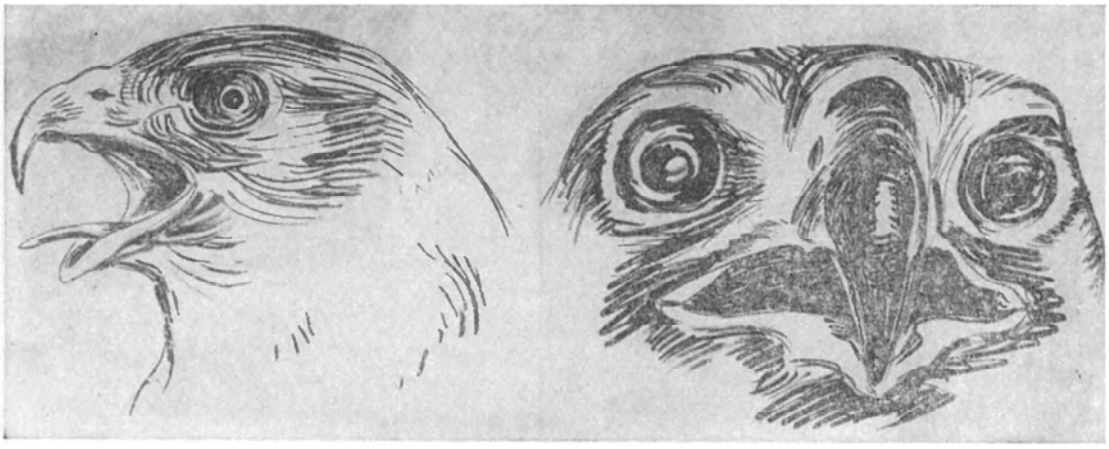

IX. Клюв хищной птицы

X Взлет и опускание хищника (*I*); *II* — разворот крыльев (*а* — при полете, *б* — при взлете и опускании)

ЦВЕТНЫЕ ТАБЛИЦЫ

Таблица I. А. И. Брюллов. «Натурщик с шестом».
А — экстерьер; *Б* — мускулатура:

1 — жевательная м., *2* — грудино-ключично-сосцевидная м., *3* — яремная впадина, *4* — лестничные мышцы, *5* — трапециевидная м., *6* — дельтовидная м., *7* — двуглавая м., *8* — плечевая м., *9* — пироговская фасция, *10* длинная ладонная м., *11* — локтевой сгибатель кисти, *12* — головка локтевой к., *13* — гороховидная к., *14* — мышцы мизинца, *15* разгибатель и отводящая мышца большого пальца, *16* общий разгибатель пальцев, *17* локтевой разгибатель кисти, *18* — лучевой разгибатель кисти, *19* — локтевая к., *20* — локтевой отросток локтевой к., *21* — внутренний мыщелок плечевой к., *22* — сухожилие трехглавой м., *23* — внутренняя головка трехглавой м., *24* — длинная головка трехглавой м., *25* клювоплечевая м., *26* — большая круглая мышца лопатки, *27* — подлопаточная м., *28* — широчайшая м. спины, *29* — большая грудная м., *30* — передняя зубчатая м., *31* — наружная косая м. живота (ее апоневроз, а также апоневроз внутренней косой м. срезаны), *32* — белая линия, *33* — передняя подвздошная ость, *34* — средняя ягодичная м., *35* напрягатель широкой фасции, *36* — паховая связка, *37* — большой вертел, *38* — приводящие мышцы, *39* — портняжная м., *40* — прямая м. бедра, *41* — наружная широкая м. бедра, *42* — подвздошно-большеберцовый тракт, *43* внутренняя широкая м. бедра, *44* — надколенник и собственная связка надколенника, *45* жир коленного сустава, *46* передняя большеберцовая м., *47* — общий разгибатель пальцев, *48* — длинный разгибатель большого пальца, *49* — наружная лодыжка, *50* — пяточный бугор, *51* — внутренняя лодыжка, *52* — ахиллово сухожилие, *53* — задние глубокие мышцы голени, *54* — камбаловидная м., *55* — большая берцовая к., *56* — икроножная м., *57* — сухожилие полусухожильной м., *58* — сухожилие нежной м., *59* — внутренний мыщелок бедра, *60* — укрепляющий подколенный пучок широкой фасции, *61* — внутренняя лодыжка, *62* — крестообразная связка голени, *63* — прямая м. живота, *64* — грудина, *65* — наружный мыщелок плечевой к., *66* — локтевая м., *67* — лучевой сгибатель кисти, *68* — сгибатели пальцев, *69* ладонный апоневроз;

В — скелет:

1 ключица, *2* — клювовидный отросток лопатки, *3* — акромион, *4* — плечевая к., *5* — внутренний надмыщелок, *6* локтевая к., *7* — головка локтевой к., *8* — гороховидная к., *9* пястные к., *10* фаланги пальцев, *11* головки пястных костей, *12* — лучевая к., *13* — локтевой отросток, *14* — рукоятка грудины, *15* тело грудины, *16* — ребра, *17* — мечевидный отросток, *18* — надчревный угол, *19* — поясничные позвонки, *20* — подвздошный гребень, *21* — передняя верхняя подвздошная ость, *22* передняя нижняя подвздошная ость, *23* — головка бедренной к., *24* большой вертел, *25* — шейка бедра, *26* — малый вертел, *27* — бедренная к., *28* — надколенник, *29* — наружный мыщелок бедра, *30* — наружный мыщелок большеберцовой к., *31* — головка малоберцовой к., *32* — тело малоберцовой к., *33* большая берцовая к., *34* — наружная лодыжка, *35* — фаланги пальцев, *36* — головки плюсневых костей, *37* — плюсневые кости, *38* пяточная к., *39* — таранная к., *40* — внутренняя лодыжка, *41* — бугристость большой берцовой к., *42* внутренний мыщелок большеберцовой к., *43* — внутренний мыщелок бедра, *44* — ладьевидная к., *45* — клиновидные кости, *46* — седалищный бугор, *47* — лонное сращение, *48* — крестец, *49* — наружный край лопатки, *50* — наружный надмыщелок плеча, *51* — головка лучевой к., *52* запястье, *53* — скуловая дуга, *54* сосцевидный отросток, *55* наружное затылочное возвышение, *56* — шейные позвонки, *57* — яремная впадина


A

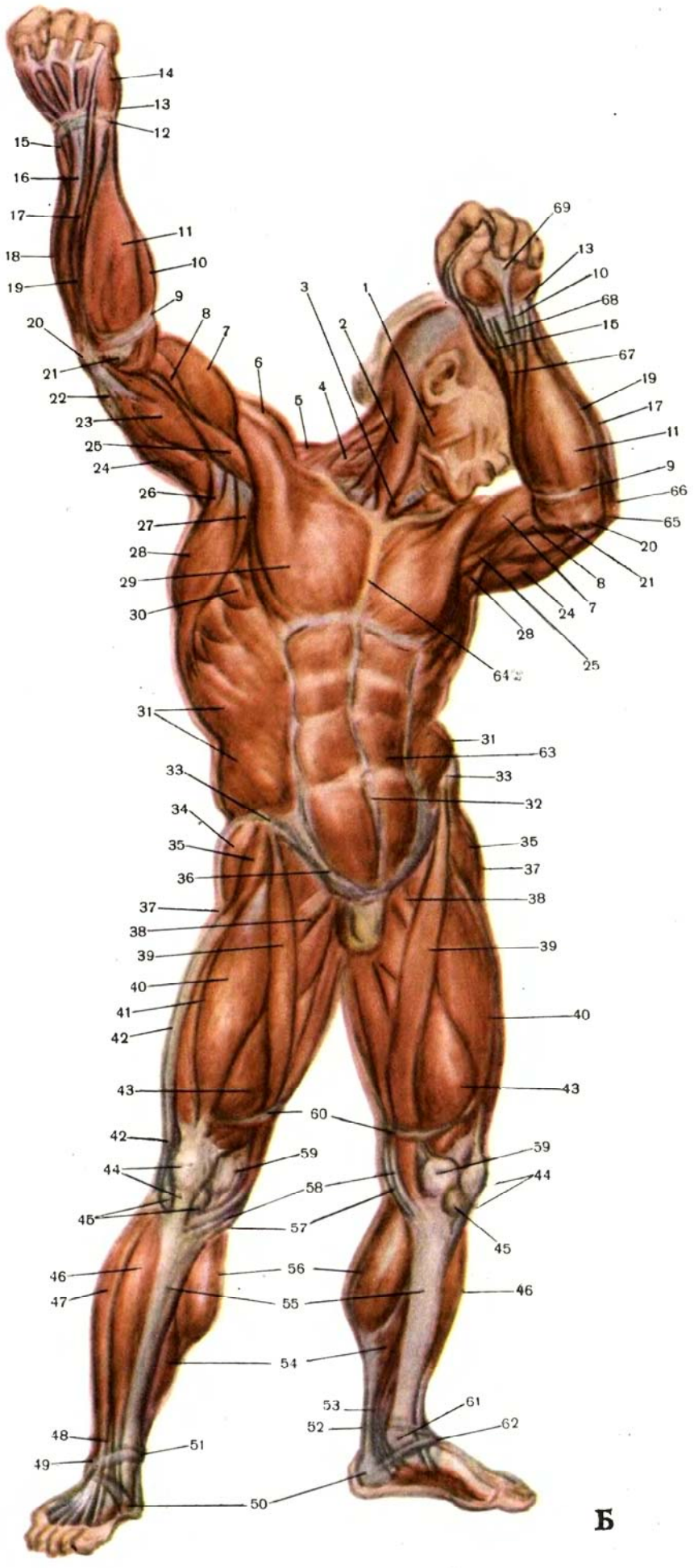
14
13
12
15
16
17
11
18
10
19
9
8
20
7
21
6
22
5
4
23
3
1
25
2
24
26
27
28
29
30
31
33
34
35
36
37
38
39
40
41
42
43
60
42
59
44
58
45
57
46
56
47
55
54
53
61
52
62
48
51
49
50
69
13
10
68
15
67
19
17
11
9
66
65
20
8
21
24
7
28
25
64
31
63
33
32
35
37
38
39
40
43
59
44
45
46
Б

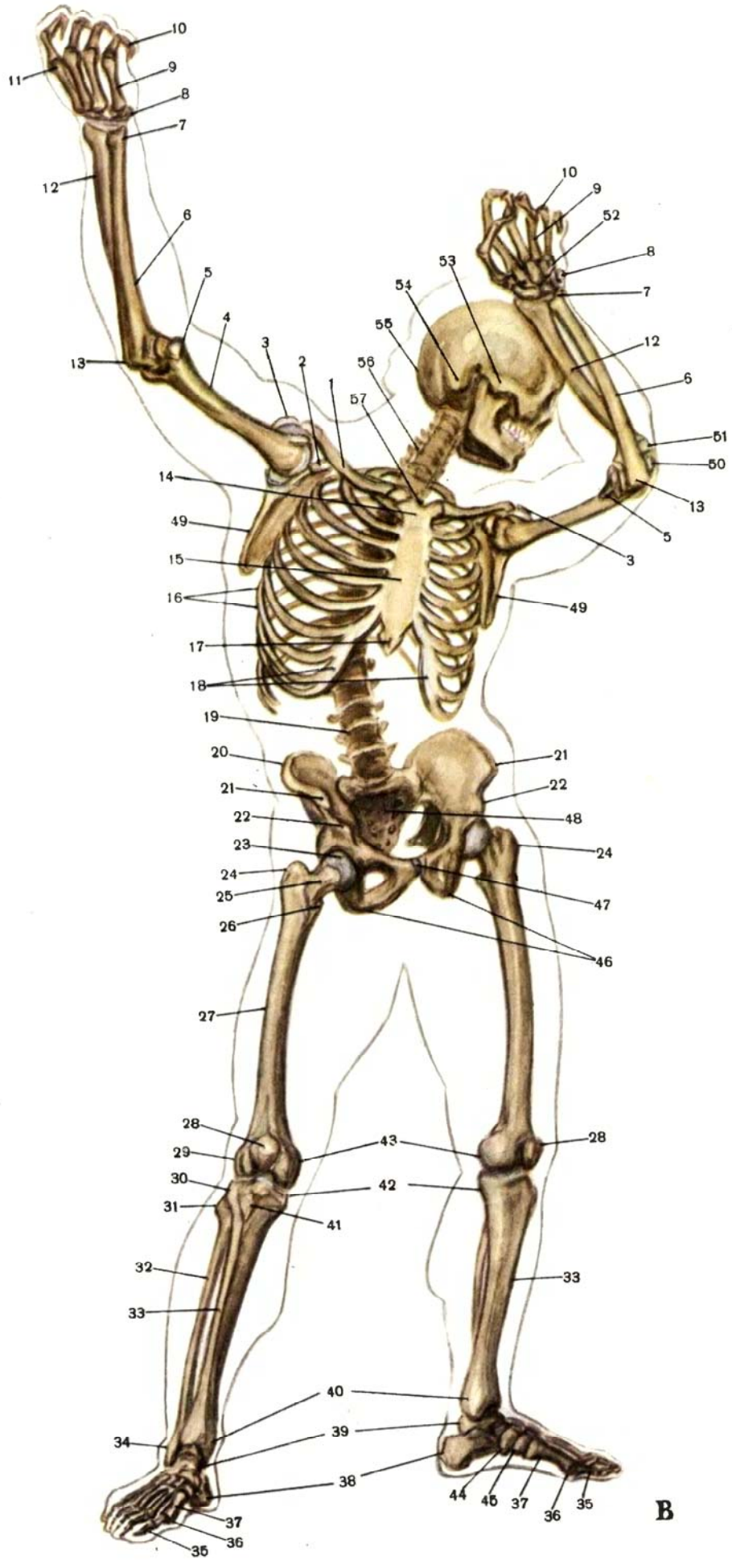
10
11
9
8
7
12
6
5
4
3
2
1
13
14
49
15
16
17
18
19
20
21
22
23
24
25
26
27
28
29
30
31
32
33
34
35
36
37
38
39
40
41
42
43
44
45
46
47
48
52
53
54
55
56
57
50
51
B

Таблица II. В. И. Суриков. «Борец».
А — экстерьер; *Б* — мускулатура:

1 — височная м., *2* — скуловая дуга, *3* — лопаточная ость, *4* — акромион, *5* дельтовидная м., *6* трапециевидная м., *7* — подостная м., *8* — малая круглая м., *9* — позвоночный край лопатки, *10* — большая круглая м., *11* — длинная головка трехглавой м., *12* — внутренняя головка трехглавой м., *13* — наружная головка трехглавой м., *14* — передняя зубчатая м., *15* — разгибатели кисти, *16* — наружный надмыщелок плеча, *17* — локтевой отросток, *18* внутренний надмыщелок плеча, *19* — локтевая к., *20* — пироговская фасция, *21* — край передней зубчатой м. (покрыт широчайшей м. спины), *22* — широчайшая м. спины, *23* — разгибатель спины, *24* — наружная косая м. живота, *25* — подвздошный гребень, *26* — задняя подвздошная ость, *27* — средняя ягодичная м., *28* — крестец, *29* — большая ягодичная м., *30* завертельная ямка, *31* — большой вертел, *32* — напрягатель широкой фасции, *33* — укрепляющий ягодичный пучок широкой фасции, *34* — прямая м. бедра, *35* — подвздошно-большеберцовый тракт (покрывает наружную широкую мышцу бедра), *36* — наружная широкая м. бедра, *37* — наружный мыщелок бедра, *38* — надколенник, *39* — жир коленного сустава, *40* — собственная связка надколенника, *41* — камбаловидная м., *42* — общий разгибатель пальцев, *43* — длинная малоберцовая м., *44* — короткая малоберцовая м., *45* — сухожилие передней большеберцовой м., *46* — короткий разгибатель пальцев, *47* — бугристость V плюсневой к., *48* — жировая ткань, *49* — пяточный бугор, *50* — наружная лодыжка, *51* — ахиллово сухожилие, *52* — икроножная м., *53* — головка малоберцовой к., *54* — полуперепончатая м., *55* — подколенная впадина, *56* — укрепляющий надколенный пучок широкой фасции, *57* — полусухожильная м., *58* — двуглавая м., *59* — нежная м., *60* — внутренняя широкая м. бедра, *61* — портняжная м. (огибает сзади мыщелок бедра), *62* — внутренняя лодыжка, *63* — задние глубокие м. голени, *64* — сухожилие передней большеберцовой м., *65* — приводящие мышцы, *66* — локтевой сгибатель кисти, *67* — мышцы большого пальца, *68* — мышцы мизинца, *69* — гороховидная косточка, *70* — головка локтевой к., *71* — локтевой разгибатель кисти, *72* общий разгибатель пальцев, *73* короткий лучевой разгибатель кисти, *74* — длинный лучевой разгибатель кисти, *75* — плечелучевая м., *76* — VII шейный позвонок, *77* — грудино-ключично-сосцевидная м.;

В — скелет:

1 — скуловая дуга, *2* — височная линия, *3* — ость лопатки, *4* акромион, *5* позвоночный край лопатки, *6* угол лопатки, *7* — плечевая к., *8* — наружный надмыщелок, *9* — внутренний надмыщелок, *10* локтевой отросток, *11* — лучевая к., *12* — локтевая к., *13* — позвоночник, *14* — подвздошный гребень, *15* — задняя подвздошная ость, *16* — крестец, *17* — передняя верхняя подвздошная ость, *18* — передняя нижняя подвздошная ость, *19* — большой вертел, *20* головка бедренной к., *21* — седалищный бугор, *22* — малый вертел, *23* — бедренная к., *24* — надколенник, *25* наружный мыщелок бедра, *26* — связка надколенника, *27* — головка малоберцовой к., *28* — малоберцовая к., *29* — большая берцовая к., *30* — наружная лодыжка, *31* — головки плюсневых костей, *32* — бугристость V плюсневой к., *33* — пяточный бугор, *34* — таранная к., *35* — наружный мыщелок большеберцовой к., *36* — внутренний мыщелок бедра, *37* внутренний мыщелок большой берцовой кости, *38* — подколенная линия, *39* — внутренняя лодыжка, *40* — внутренняя губа шероховатой линии бедра, *41* — наружная губа, *42* — лонное сращение, *43* — головки пястных костей, *44* — запястье, *45* — головка локтевой к., *46* — ребра, *47* — VII шейный позвонок, *48* — сосцевидный отросток, *49* — наружное затылочное возвышение


A

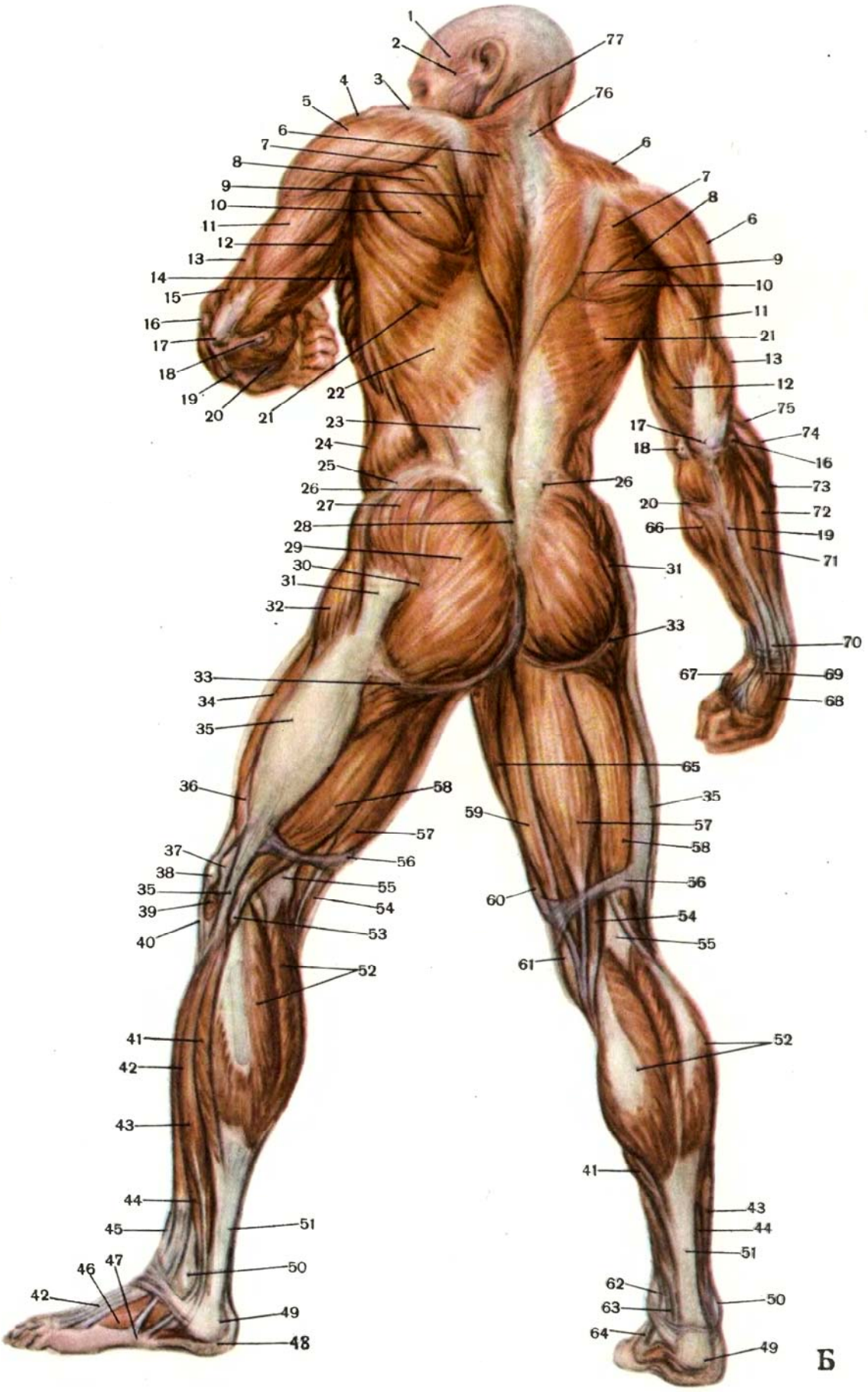
1
2
77
4
3
76
5
6
7
8
9
10
11
12
13
14
15
16
17
18
19
20
21
22
23
24
25
26
27
28
29
30
31
32
33
34
35
36
37
38
39
40
41
42
43
44
45
46
47
48
49
50
51
52
53
54
55
56
57
58
59
60
61
62
63
64
65
66
67
68
69
70
71
72
73
74
75
Б

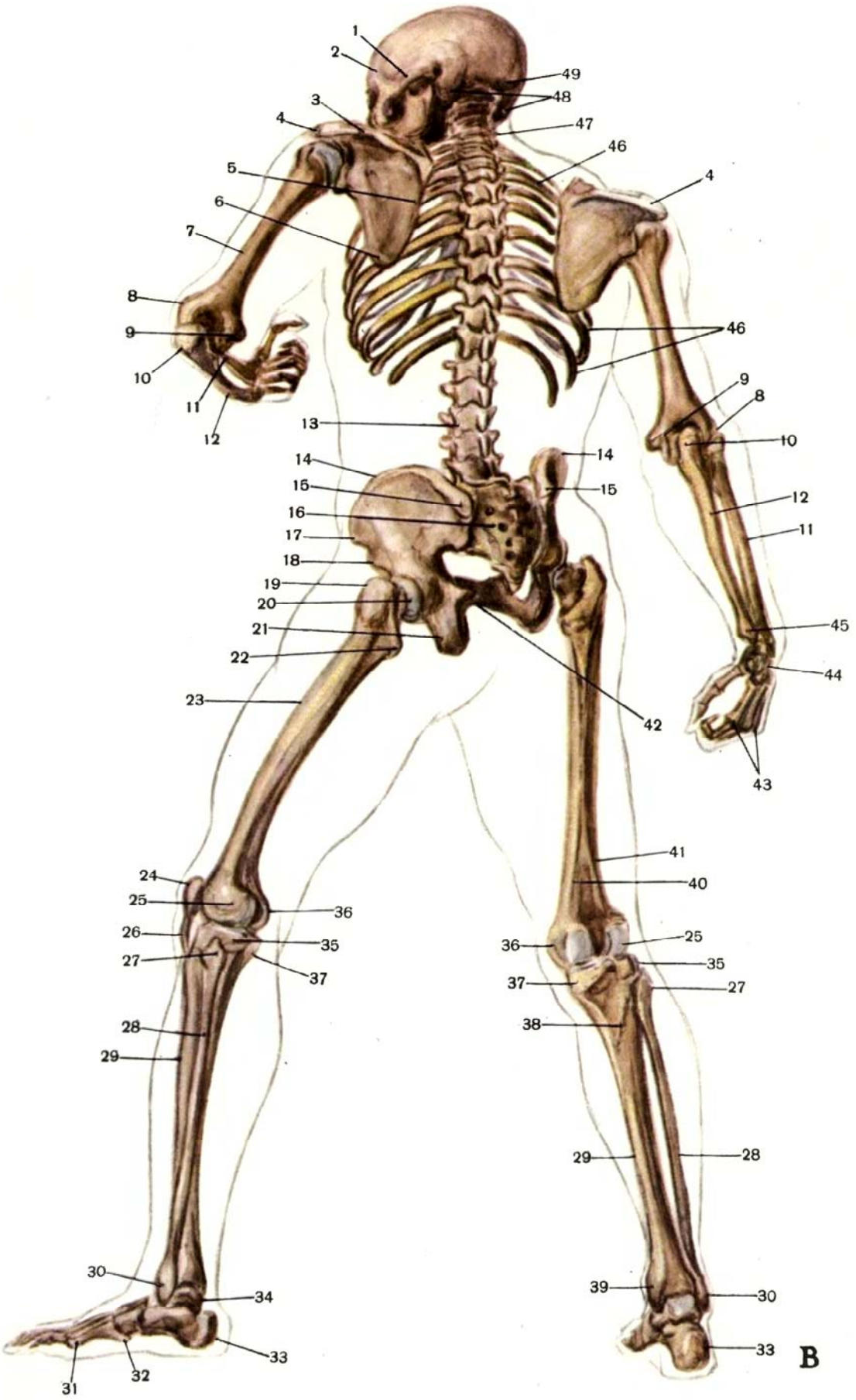
1
2
3
4
5
6
7
8
9
10
11
12
13
14
15
16
17
18
19
20
21
22
23
24
25
26
27
28
29
30
31
32
33
34
35
36
37
38
39
40
41
42
43
44
45
46
47
48
49
B

Таблица III. А. П. Лосенко. «Натурщик, сидящий на камне».
А — экстерьер; *Б* — мускулатура:

1 — акромион, *2* — дельтовидная м., *3* — подостная м., *4* — малая круглая м., *5* — большая круглая м., *6* — угол лопатки, *7* — большая грудная м., *8* — широчайшая м. спины, *9* — край передней зубчатой м., покрытой широчайшей м., *10* — передняя зубчатая м., *11* — наружная косая мышца живота, *12* — прямая мышца живота (влагалище ее справа и слева срезано), *13* — белая линия, *14* — подвздошный гребень, *15* — передняя верхняя подвздошная ость, *16* — средняя ягодичная м., *17* — паховая связка, *18* — напрягатель широкой фасции, *19* — приводящие мышцы, *20* — большой вертел, *21* — большая седалищная м., *22* — прямая м. бедра, *23* — наружная широкая м. бедра, *24* — двуглавая м. бедра, *25* — подвздошно-большеберцовый тракт, *26* — наружный мыщелок бедра, *27* — икроножная м., *28* — камбаловидная м., *29* — длинная малоберцовая м., *30* — короткая малоберцовая м., *31* — ахиллово сухожилие, *32* — наружная лодыжка, *33* — пяточный бугор, *34* — бугристость V плюсневой кости, *35* — короткий разгибатель пальцев, *36* — мышцы мизинца, *37* — длинный разгибатель большого пальца, *38* — общий длинный разгибатель пальцев, *39* — передняя большеберцовая м., *40* — головка малоберцовой к., *41* — наружный и внутренний мыщелок большой берцовой к., *42* — связка надколенника, *43* — надколенник, *44* — внутренний мыщелок бедра, *45* — внутренняя широкая м. бедра, *46* — портняжная м., *47* — задние мышцы бедра, *48* — сгибатели кисти и пальцев, *49* — первая тыльная межкостная м., *50* — внутренняя лодыжка, *51* — общий разгибатель пальцев — его сухожилия перегибаются через выпуклое запястье, *52* — длинная отводящая м. большого пальца, *53* — камбаловидная м., *54* — икроножная м., *55* — плечелучевая м., *56* — длинный лучевой разгибатель кисти, *57* — лучевой сгибатель кисти, *58* — внутренний мыщелок плеча, *59* — круглый пронатор, *60* — нежная м., *61* — двуглавая м. плеча, *62* — трехглавая м., *63* — локтевая м., *64* — локтевая к., *65* — локтевой сгибатель кисти, *66* — головка локтевой к., *67* — гороховидная к., *68* — локтевой разгибатель кисти, *69* — общий разгибатель пальцев, *70* — лучевые разгибатели кисти, *71* — плечелучевая м., *72* — локтевой отросток, *73* — наружный мыщелок плеча, *74* — внутренняя головка трехглавой м., *75* — наружная головка трехглавой м., *76* — длинная головка трехглавой м.;

В — скелет:

1 — яремная впадина, *2* — ключица, *3* — акромион, *4* — ость лопатки, *5* — угол лопатки, *6* — ребра, *7* — надчревный угол, *8* — позвоночник, *9* — подвздошный гребень, *10* — передняя верхняя подвздошная ость, *11* — местоположение задней подвздошной ости, *12* — крестец, *13* — головка бедра, *14* — шейка бедра, *15* — большой вертел, *16* — бедренная к., *17* — наружный мыщелок бедра, *18* — наружный мыщелок большеберцовой к., *19* — головка малоберцовой к., *20* — малоберцовая к., *21* — наружная лодыжка, *22* — пяточный бугор, *23* — кубовидная к., *24* — бугристость V плюсневой к., *25* — плюсна, *26* — фаланги пальцев, *27* — головки плюсневых костей, *28* — большая берцовая к., *29* — внутренний мыщелок большеберцовой к., *30* — внутренний мыщелок бедра, *31* — надколенник, *32* — седалищный бугор, *33* — клиновидные к., *34* — ладьевидная к., *35* — таранная к., *36* — внутренняя лодыжка, *37* — фаланги пальцев, *38* — головки пястных костей, *39* — пястные кости, *40* — запястье, *41* — лучевая кость, *42* — локтевая к., *43* — наружный мыщелок, *44* — внутренний мыщелок, *45* — лонное сращение, *46* — нижняя подвздошная ость, *47* — плечевая к., *48* — лопатка, *49* — тело грудины, *50* — локтевой отросток, *51* — головка локтевой к., *52* — гороховидная косточка


A

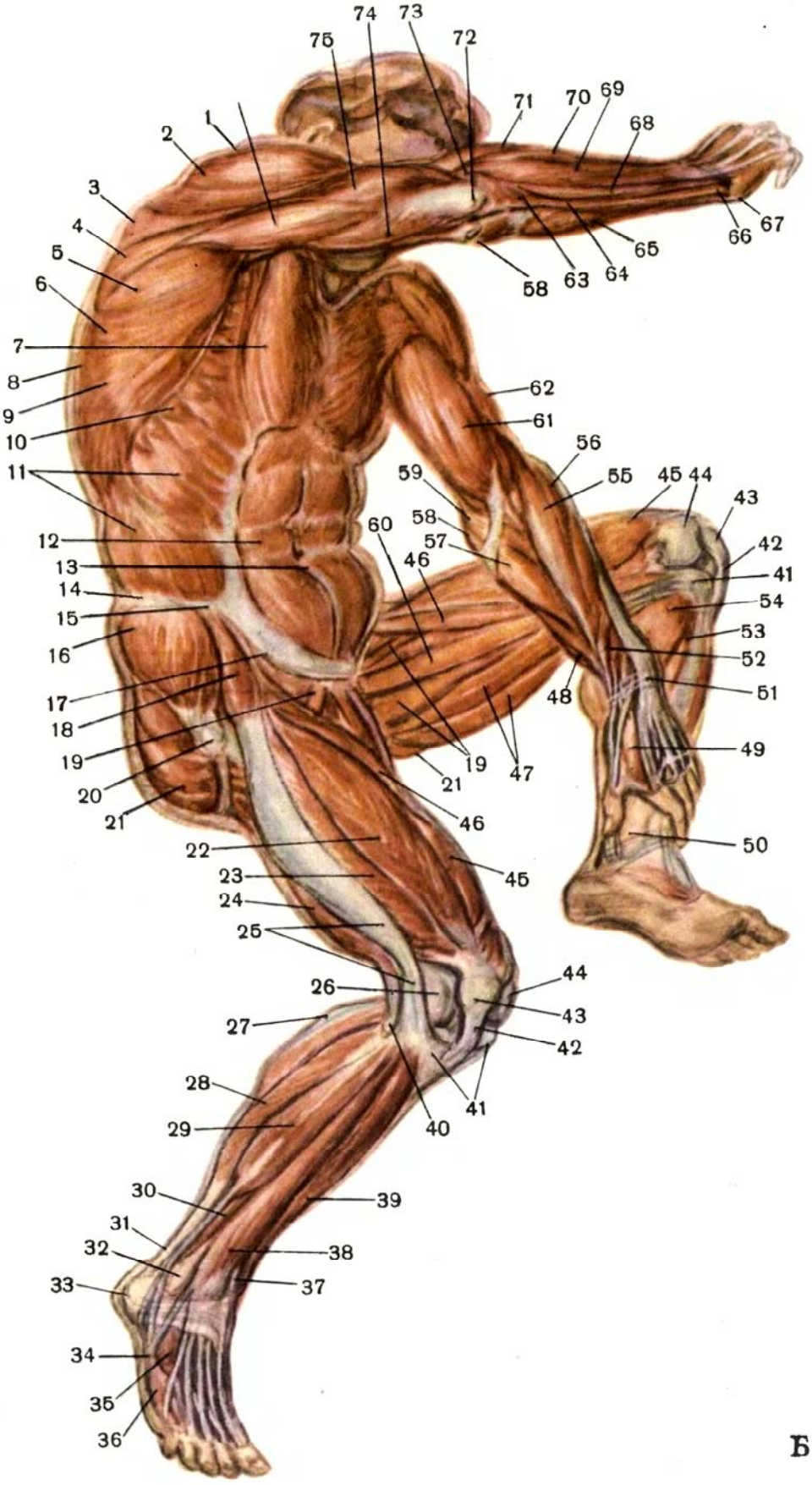
74
73
75
72
71
70
69
68
1
2
3
4
5
6
7
8
9
10
11
12
13
14
15
16
17
18
19
20
21
22
23
24
25
26
27
28
29
30
31
32
33
34
35
36
67
66
65
64
63
58
62
61
56
55
45
44
43
59
60
58
57
46
42
41
54
53
52
51
48
49
50
47
19
21
46
45
44
43
42
41
40
39
38
37

Б

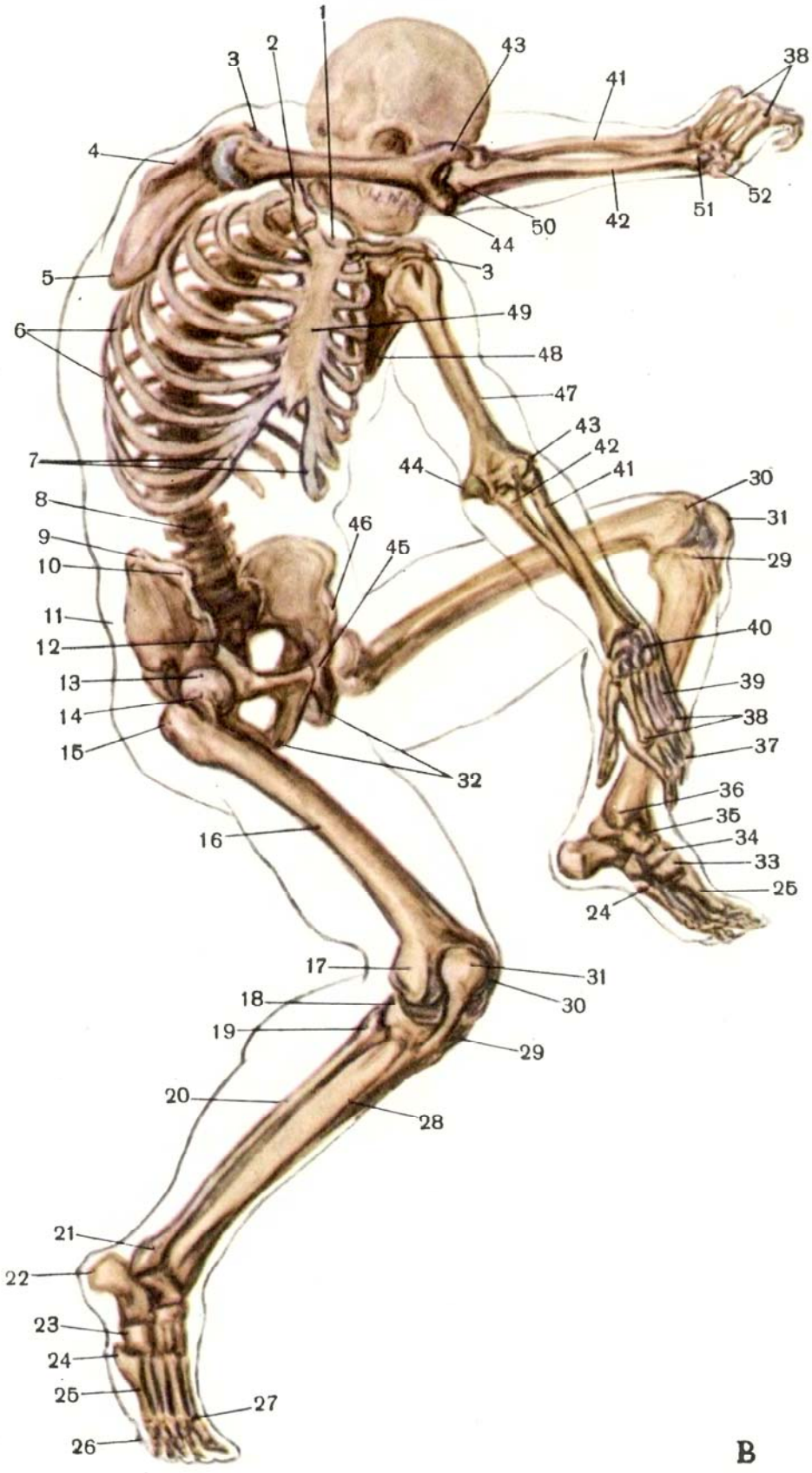
1
2
3
43
38
41
4
52
51
42
50
44
3
5
49
6
48
47
43
42
41
44
7
30
31
29
8
46
45
9
10
40
11
12
39
13
38
14
37
15
32
36
35
34
33
25
24
16
17
31
18
30
19
29
20
28
21
22
23
24
25
27
26

B



Таблица IV. А. И. Иванов. «Натурщик».
А — экстерьер; *Б* — мускулатура:

1 — большая грудная м., *2* — внутренний мыщелок, *3* — локтевой отросток, *4* — наружный мыщелок, *5* — локтевая м., *6* — длинный лучевой разгибатель кисти, *7* — короткий лучевой разгибатель кисти, *8* — общий разгибатель пальцев, *9* — трехглавая м., *10* — локтевой разгибатель кисти, *11* — двуглавая м., *12* — дельтовидная м., *13* — лучевой сгибатель кисти, *14* — локтевой сгибатель кисти, *15* — длинная ладонная м., *16* — акромион, *17* — трапециевидная м., *18* — сгибатели пальцев, *19* — длинный отводящий мускул большого пальца, *20* — ладонная связка запястья, *21* — гороховидная к., *22* — мышечное возвышение большого пальца, *23* — мышечное возвышение мизинца, *24* — ладонный апоневроз, *25* — плечевая м., *26* — короткий разгибатель большого пальца, *27* — анатомическая табакерка, *28* — длинный разгибатель большого пальца, *29* — I тыльная межкостная м., *30* — головка II пястной кости, *31* — плечелучевая м., *32* — пироговская фасция, *33* — круглый пронатор, *34* — сухожилие двуглавой м., *35* — передняя зубчатая м., *36* — подвздошный гребень, *37* — наружная косая м. живота, *38* — передняя верхняя подвздошная ость, *39* — средняя ягодичная м., *40* — большой вертел, *41* — напрягатель широкой фасции, *42* — наружная широкая м. бедра, *43* — подвздошно-большеберцовый тракт, *44* — головка малоберцовой к., *45* — наружный мыщелок бедра, *46* — надколенник, *47* — внутренний мышелок бедра, *48* — внутренняя широкая м. бедра, *49* — портняжная м., *50* — прямая м. бедра, *51* — приводящие м., *52* — подвздошно-поясничная м., *53* — лонное сращение, *54* — паховые связки, *55* — белая линия, *56* — прямые мышцы живота, *57* — надчревный угол, *58* — грудина;

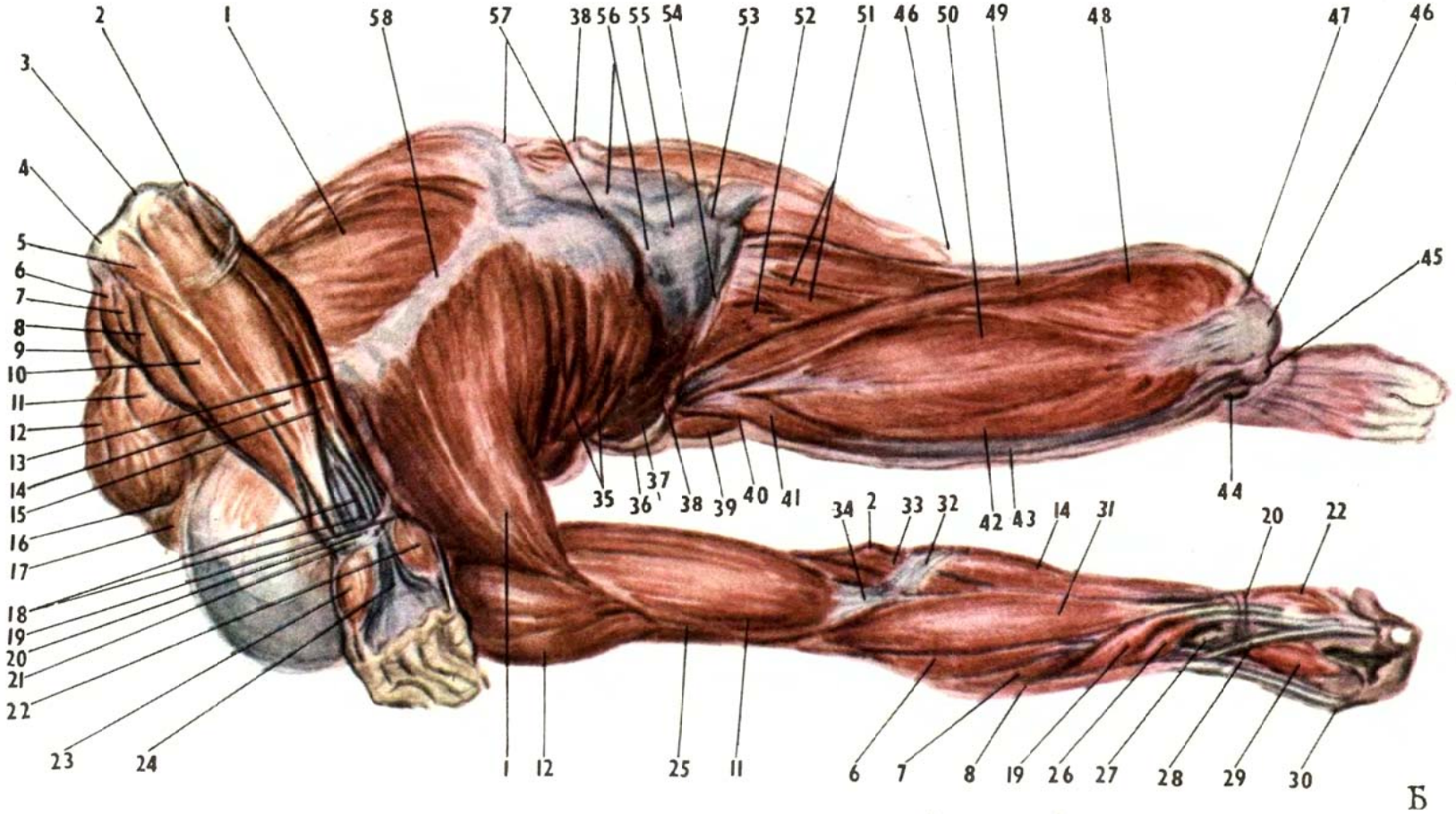

1 — грудина, *2* — ребра, *3* — внутренний мыщелок, *4* — локтевой отросток, *5* — наружный мыщелок, *6* — локтевая к., *7* — плечевая к., *8* — лопатка, *9* — акромион, *10* — лучевая к., *11* — головка локтевой к., *12* — гороховидная к., *13* — запястье, *14* — пясть, *15* — фаланги, *16* — лучевое возвышение запястья, *17* — головка II пястной к., *18* — подвздошный гребень, *19* — передняя верхняя подвздошная ость, *20* — большой вертел, *21* — бедренная к., *22* — головка малоберцовой к., *23* — наружный мыщелок большеберцовой к., *24* — наружный мыщелок бедра, *25* — надколенник, *26* — внутренний мыщелок бедра, *27* — лонное сращение, *28* — надчревный угол

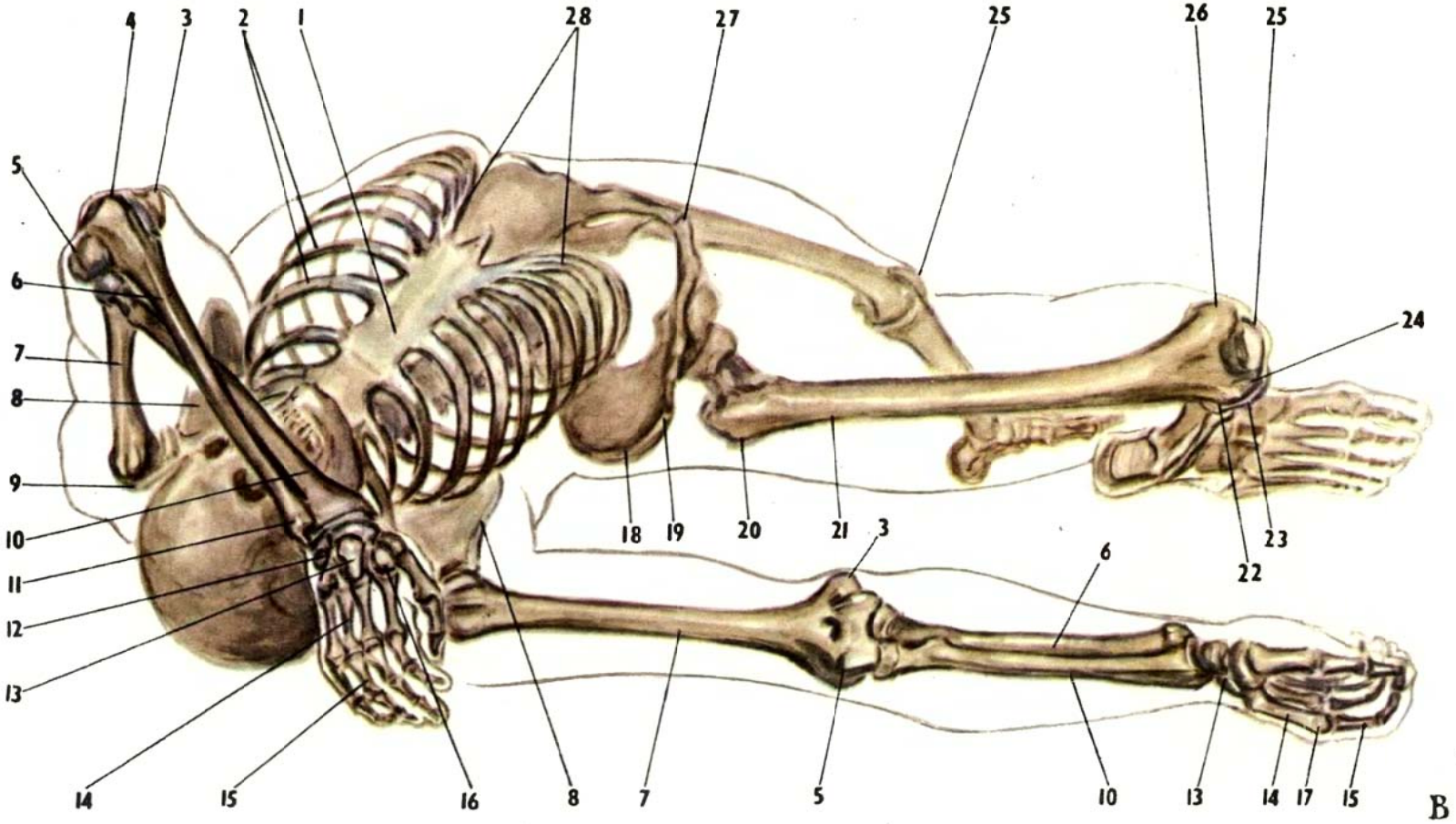

СОДЕРЖАНИЕ

Предисловие 3

Раздел I

ПЛАСТИЧЕСКАЯ АНАТОМИЯ ЧЕЛОВЕКА

Введение 5
Учение о костях 15
Общее понятие о скелете 15
Соединения костей между собой — швы, хрящи, суставы 16
Скелет туловища 18
Позвоночный столб 18
Грудная клетка 20
Кости таза (или тазового пояса) 22
Суставы, сращения, движения и пластика туловища 23
Скелет свободной нижней конечности — ноги 27
Бедренная кость 27
Кости голени 29
Скелет стопы 31
Суставы, движения и пластика нижней конечности 33
Скелет плечевого пояса 37
Скелет свободной верхней конечности — руки 39
Плечевая кость 39
Кости предплечья 40
Скелет кисти 43
Суставы кисти, ее движения и пластика 45
Суставы, движения и пластика плечевого пояса и руки 46
Череп 49
Мозговой череп 51
Лицевой череп 53
Движения, пластика и построение головы 55
Разбор скелетной и мышечной связи стоящей фигуры и объемное ее построение на основе скелета и обобщенных мышечных массивов 58
Учение о мышцах 70
Мышцы туловища 74
Совместная работа мышц туловища, его пластика и построение 79
Мышцы таза и бедра 81
Мышцы таза 81
Мышцы бедра 85
Мышцы голени и стопы 89
Мышцы голени 90
Мышцы стопы 93
Движения, пластика и построение ног и таза 94
Мышцы плечевого пояса 98
Мышцы, двигающие плечевой пояс 100
Мышцы, связывающие плечевой пояс с плечом 104
Мышцы, идущие от туловища к плечу 105
Мышцы руки 108
Мышцы плеча 110
Мышцы предплечья 111
Мышцы и пластика кисти 115
Движения, пластика и построение плечевого пояса и руки 118
Мышцы и пластика шеи 122
Пластика, движения и построение шеи с головой 128
Мышцы головы, ее детали и пластическая анатомия органов чувств . . . 130
Мимические мышцы 133
Жевательные мышцы 141
Глаз 143
Нос 146
Рот 147
Ухо 148

Центр тяжести и равновесие 149
Пропорции 152
Разбор и построение фигуры на основе скелета и мышц 155
Таблица I. А. А. Брюллов. «Натурщик с шестом» 155
Таблица II. В. И. Суриков. «Борец» 158
Таблица III. А. П. Лосенко. «Натурщик, сидящий на камне» (этюд маслом) 159
Таблица IV. А. И. Иванов. «Натурщик» 162
Возникновение контура и его роль в работе над изображением человека . . . 165

Раздел II

ПЛАСТИЧЕСКАЯ АНАТОМИЯ ЧЕТВЕРОНОГИХ ЖИВОТНЫХ И ПТИЦ

Краткий очерк пластической анатомии четвероногих животных 167
Млекопитающие 167
Лягушка, ящерица 184
Краткий очерк пластической анатомии птиц 185
Литература 189
Приложение (иллюстрации) 190

Михаил Цезаревич Рабинович

ПЛАСТИЧЕСКАЯ АНАТОМИЯ ЧЕЛОВЕКА, ЧЕТВЕРОНОГИХ ЖИВОТНЫХ И ПТИЦ И ЕЕ ПРИМЕНЕНИЕ В РИСУНКЕ

Редактор В. С. Капышева. Художественный редактор Т. А. Коленкова. Обложка художника А. В. Алексеева. Технический редактор Р. С. Родичева. Корректор С. К. Марченко

ИБ № 956

Сдано в набор 1/III-77 г. Под. к печати 2/XII-77 г. Формат 70×100¹/₁₆. Бум. тип. № 1. Объем 13 печ. л+1 печ. л. цв. вкл. Усл. п. л. 18.2. Уч-изд. л. 17,47+1,17 вкл. Изд. № Е—302. Тираж 50 000 экз. Зак. № 222. Цена 95 коп.

План выпуска литературы издательства «Высшая школа» (вузы и техникумы) на 1977 г. Позиция № 230
Издательство «Высшая школа», Москва, К-51, Неглинная ул., д. 29/14

Ярославский полиграфкомбинат Союзполиграфпрома при Государственном комитете Совета Министров СССР по делам издательств, полиграфии и книжной торговли. 150014, Ярославль, ул. Свободы, 97.